CUPRINS

Capitolul 1
PATOLOGIE OTICĂ 1
Şef lucrări Dr. Traian GHINDARU

Capitolul 2
AUDIOLOGIE CLINICĂ 115
Şef lucrări Dr. Sebastian COZMA

Capitolul 3
PATOLOGIE RINOSINUSALĂ 191
Asist. univ. Dr. Dragoş Octavian PALADE

Capitolul 4
PATOLOGIE FARINGIANĂ ŞI A CAVITĂŢII BUCALE 243
Asis. Univ. Dr. Sonia Patricia VONICA

Capitolul 5
PATOLOGIE LARINGIANĂ 313
Conf. univ. Dr. Mihail Dan COBZEANU

Capitolul 6
PATOLOGIE ESOFAGIANĂ 397
Asist. Univ. Dr. Cătălina Teodora PINTILIE

Capitolul 7
PATOLOGIE TRAHEO-BRONŞICĂ 431
Asist. univ. Dr. Cătălina Teodora PINTILIE

Capitolul 8
PATOLOGIA GLANDELOR SALIVARE 471
Asist. univ. Dr. Alexandru VLASE

Capitolul 9
PATOLOGIA GÂTULUI 495
Asist. univ. Dr. Alexandru Vlase

Capitolul 10
PATOLOGIA GLANDEI TIROIDE 539
Conf. univ. Dr. Mihail Dan Cobzeanu

Capitolul 1

PATOLOGIE OTICĂ

Şef lucrări Dr. Traian GHINDARU

Anatomia aparatului acustico-vestibular

Aparatul acustico-vestibular este format dintr-un **segment periferic** (urechea externă, **medie**, internă), **segment intermediar**, de conducere, alcătuit din calea acustică şi vestibulară şi un **segment central** de percepţie alcătuit din centrii auditivi corticali şi subcorticali şi din centrii echilibrului. (1,4,5)

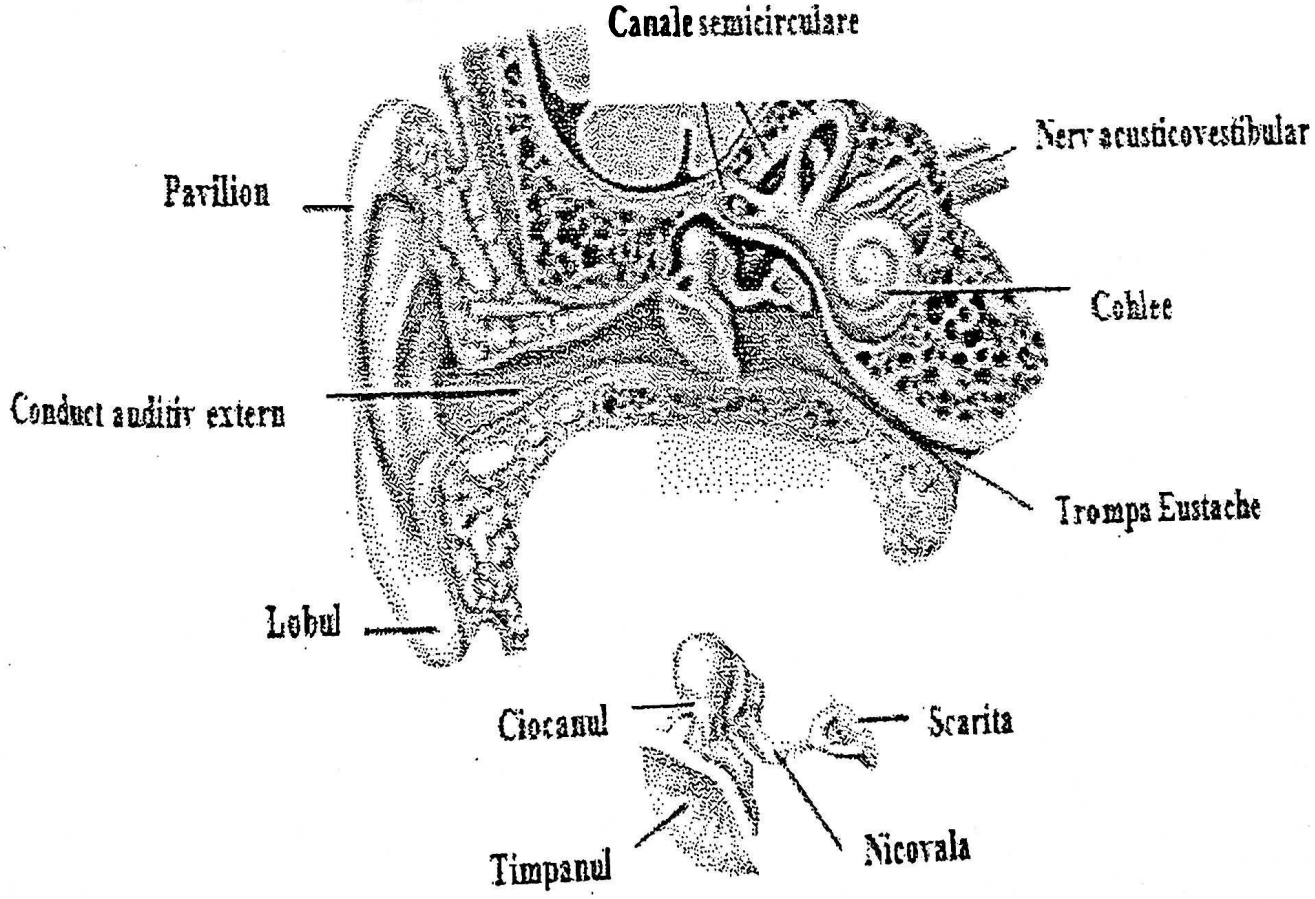

Fig. 1. *Aparatul acustico-vestibular*

A. Urechea externă este alcatuită din pavilionul urechii şi conductul auditiv extern (C.A.E.).

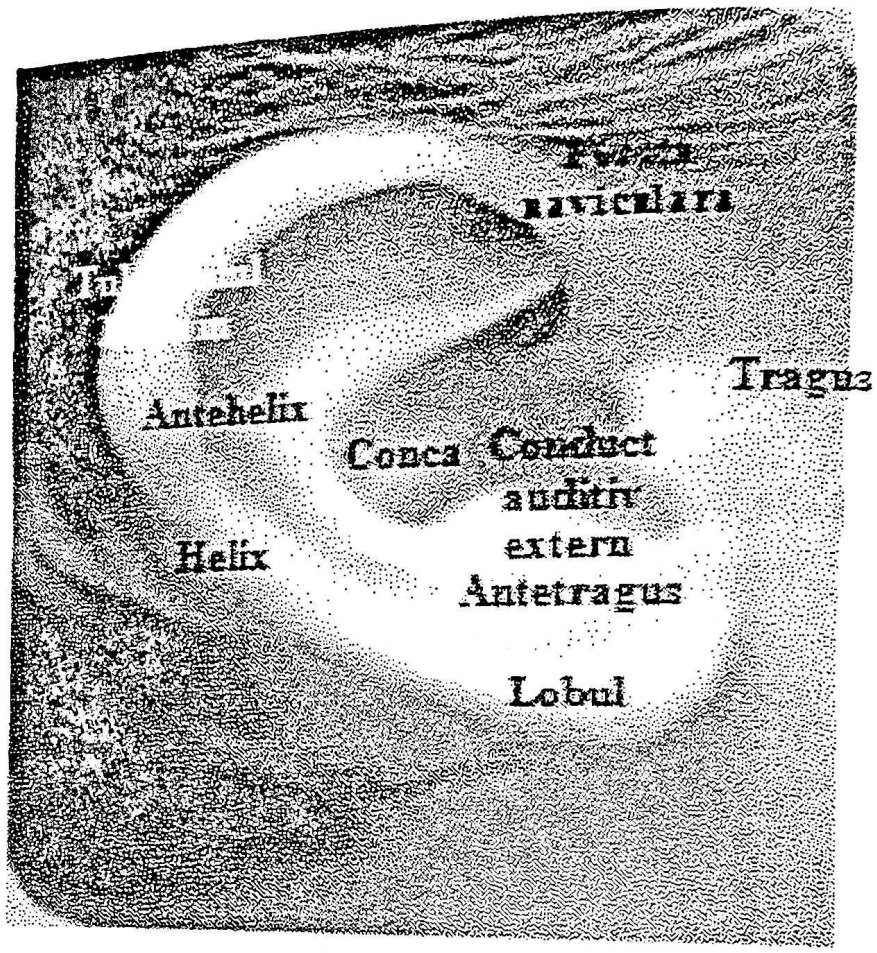

Fig. 2. *Pavilionul urechii*

Pavilionul urechii reprezintă o structură fibro-cartilaginoasă, situată extern, anterior mastoidei şi posterior articulatiei temporo-mandibulare. Cuprinde diferite repere reprezentate de helix, antehelix, tragus, antetragus, incizura intertragală, lobulul urechii. Bifurcaţia antehelixului în partea superioară formează foseta naviculară. Legatura între pavilion şi C.A.E. se face prin concă. Pavilionul se inseră pe ţesuturile înconjurătoare prin ligamente şi muşchi.

Conductul auditiv extern (C.A.E.) are o lungime de 25-30 mm, prezentând un segment extern fibrocartilaginos tapetat de piele cu foliculi pilosebacei şi glande ceruminoase şi un segment osos în

grosimea osului temporal. C.A.E. are forma de S italic, între cele 2 segmente existând o porţiune îngustată numita istm. (1,4,5,11)

Are rapoarte anterior cu articulaţia temporo-mandibulară, posterior cu mastoida, inferior cu glanda parotida şi superior cu etajul mijlociu al bazei craniului.

Vascularizaţia arterială este asigurată de ramuri din artera temporală superficială, anterioare şi posterioare. Drenajul venos se face către vena jugulara internă. Drenajul limfatic se face către ganglionii limfatici parotidieni, retroauriculari, pretragali, cervicali profunzi.

Inervaţia senzitivă se realizează prin nervul mare auricular din plexul cervical superficial, nervul auriculo-temporal din nervul trigemen şi ramura senzitiva din nervul facial ce inervează zona Ramsey-Hunt.

Inervaţia parasimpatică se realizează de ramura anastomotică din nervul vag, ceea ce explică otalgia reflexă.

B. Urechea medie este formata din cavităţi pneumatice aerate formate din casa timpanului, trompa lui Eustachio şi celulele mastoidiene, din punct de vedere fiziopatologic şi chirurgical realizând o entitate cu blocul mastoidian.

Sistemul pneumatic se găseşte în structura osului temporal.

Casa timpanului are aspectul unui cub cu 6 pereţi:

- ***peretele extern*** alcătuit din timpan, acoperit la exterior de tegument şi în interior de mucoasa de tip respirator.

Prezintă o porţiune superioară - *pars flacida* (membrana Schrapnell) şi una inferioară - *pars tensa*, ambele inserate periferic în şanţul timpanal prin ligamentul Gerlach. Superior acest ligament se răsfrânge median spre scurta apofiză a ciocanului, formând ligamentele timpano-maleolare. Suprafaţa internă a timpanului este excavată sub formă de pâlnie, în centrul depresiunii fiind ombilicul

sau umbo. La nivelul umbo ajunge mânerul ciocanului ce se continuă în sus cu scurta apofiză. De la nivelul umbo pleacă în jos şi anterior un reflex luminos numit conul luminos al lui Politzer.

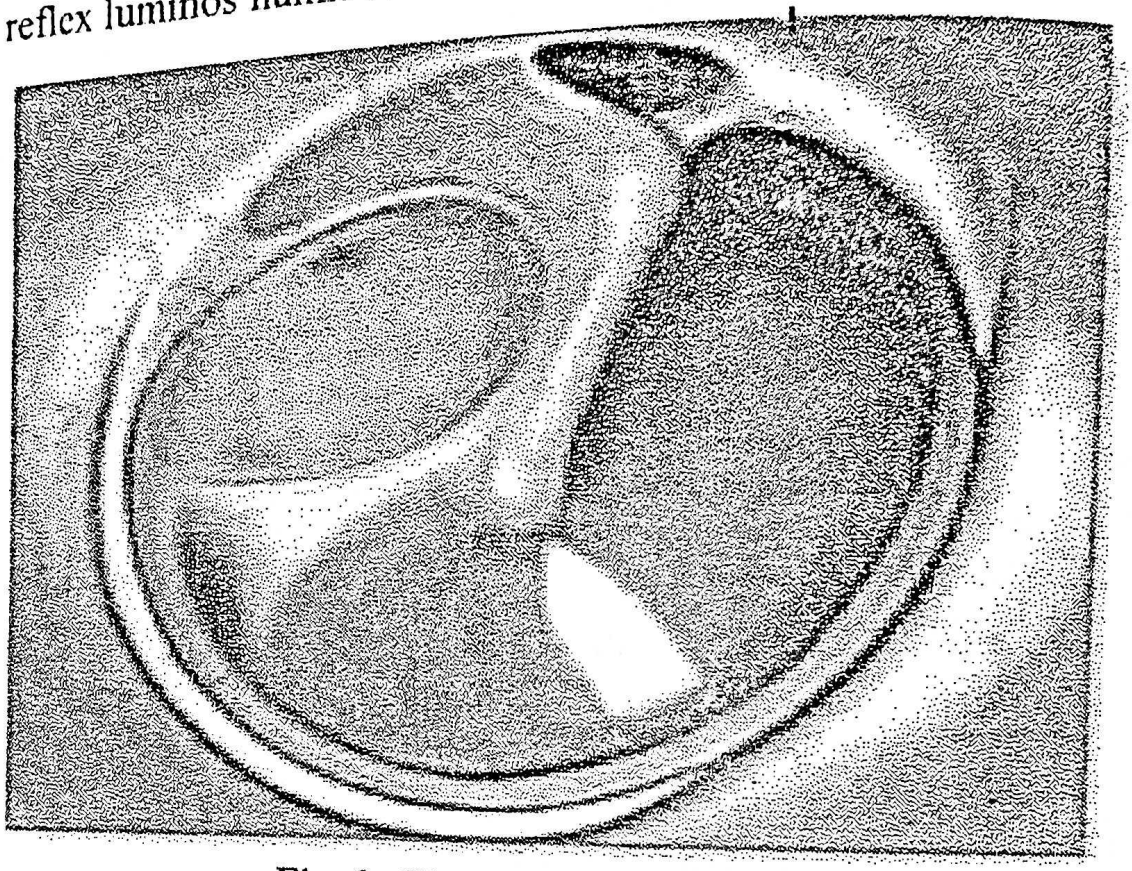

Fig. 3. *Timpan faţa externă*

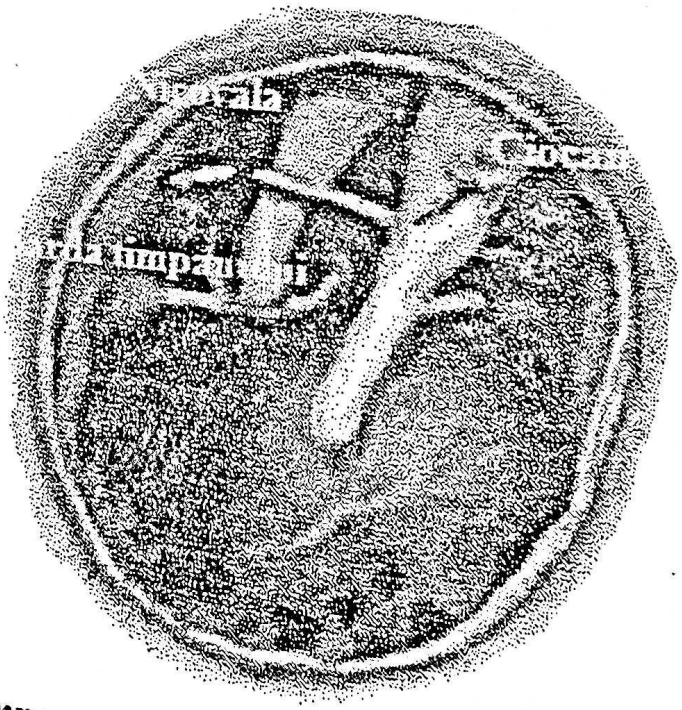

Fig . 4. *Timpan faţa internă* (după Netter - modificat)

- ***peretele intern (labirintic)*** este împărțit de apeductul Fallope ce conține nervul facial și canalul mușchiului ciocanului într-o porțiune superioară, aticală ce conține relieful canalului semicircular extern și una inferioară ce prezintă fereastra ovală, promontoriul, fereastra rotundă și sinusul timpanic, ca și un șanț vertical săpat de nervul timpanic al lui Jackobson. Sinus timpani este îndărătul ferestrelor și corespunde ampulei canalului semicircular posterior.

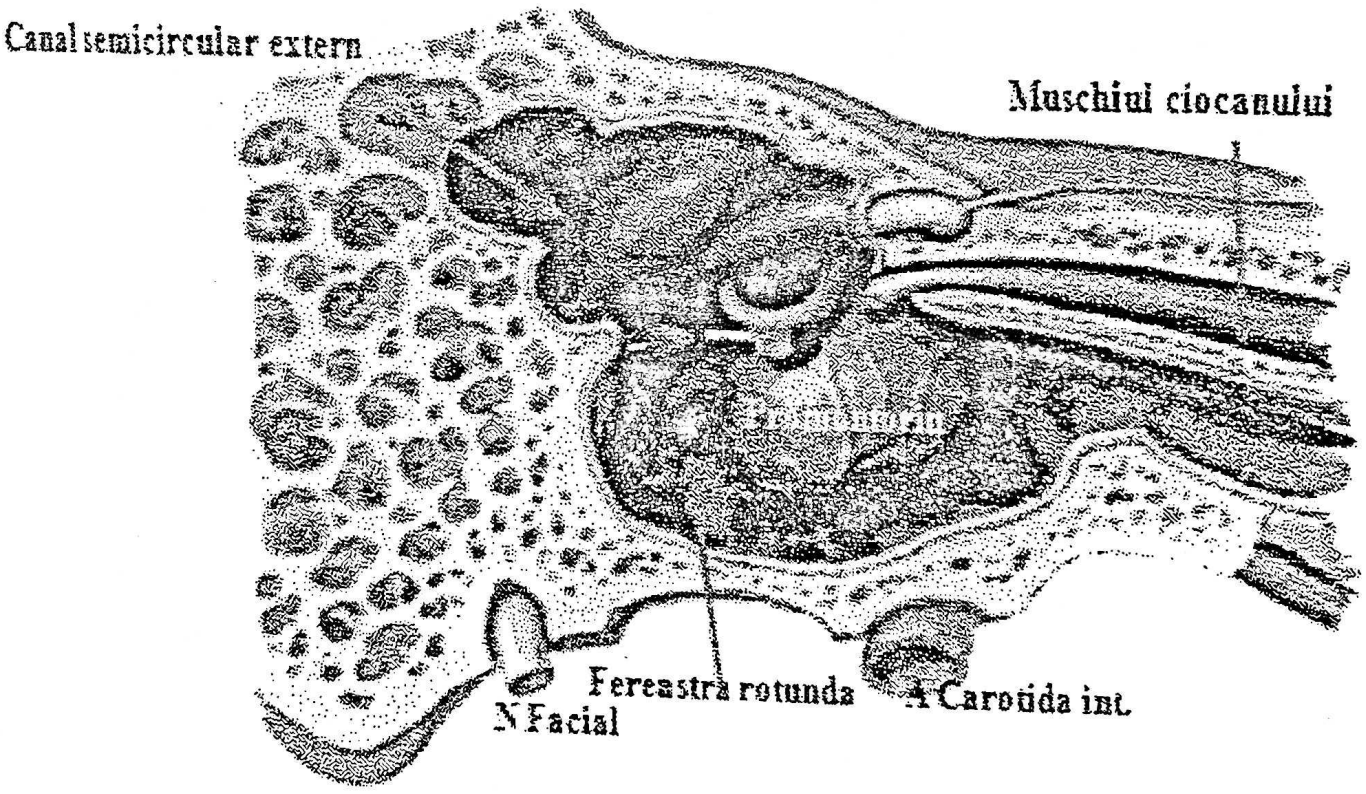

Fig. 5. ***Perete intern ureche medie*** (după Netter - modificat)

- ***peretele posterior***, mastoidian, prezintă aditus ad antrum, canalul de comunicare cu mastoida, fosa nicovalei, piramida, o proeminență în care este mușchiul scăriței și recesul facialului și o depresiune ce permite abordul posterior, mastoidian al căsuței timpanului.

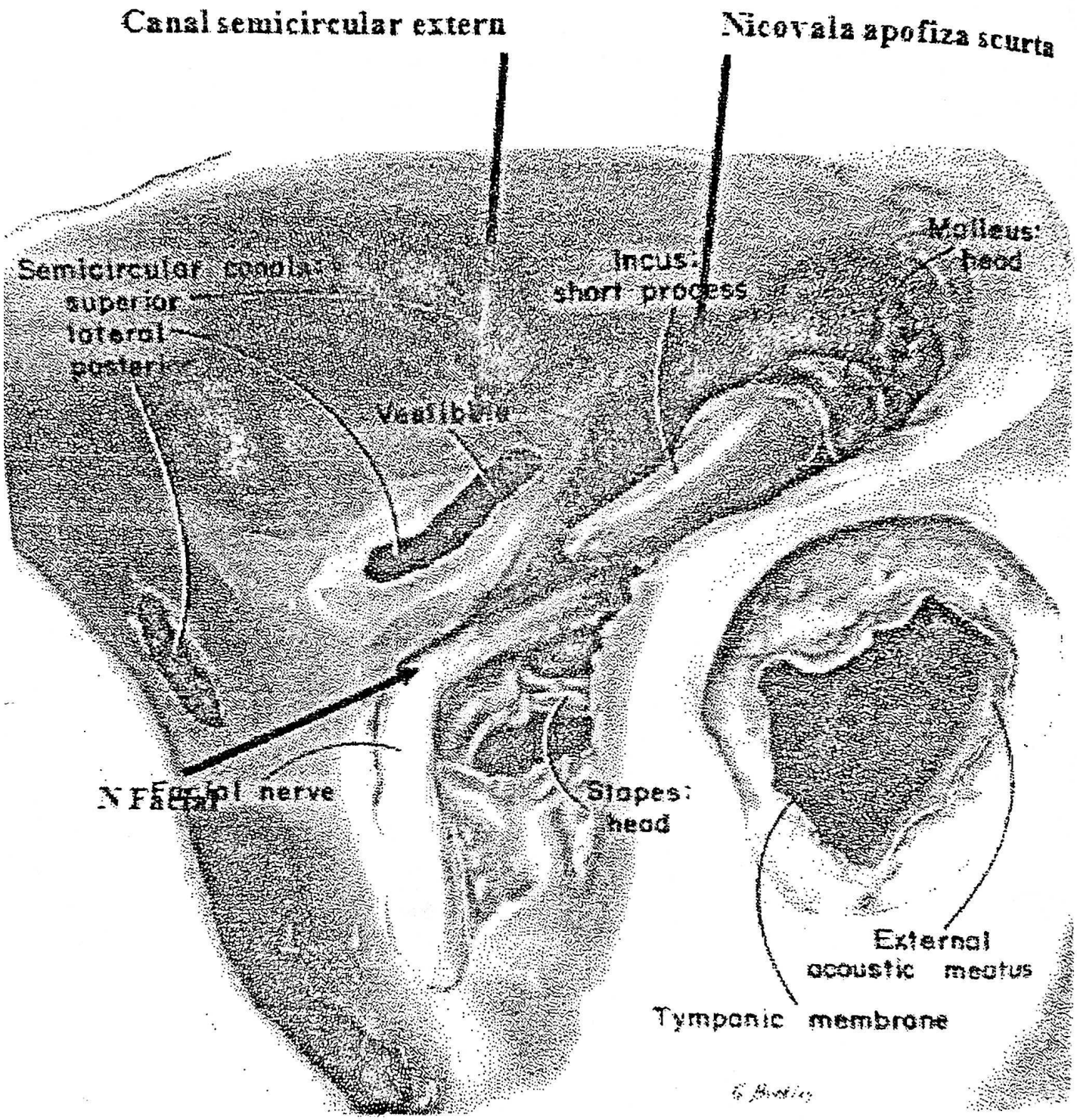

Fig. 6. *Perete intern Urechea medie*
(după Anson&Donaldson - modificat)

- ***peretele anterior***, tubo-carotidian prezintă orificiul trompei lui Eustachio şi orificiul canalului muşchiului ciocanului, inferior având raport cu canalul carotidian. (1,4,5,9,11)

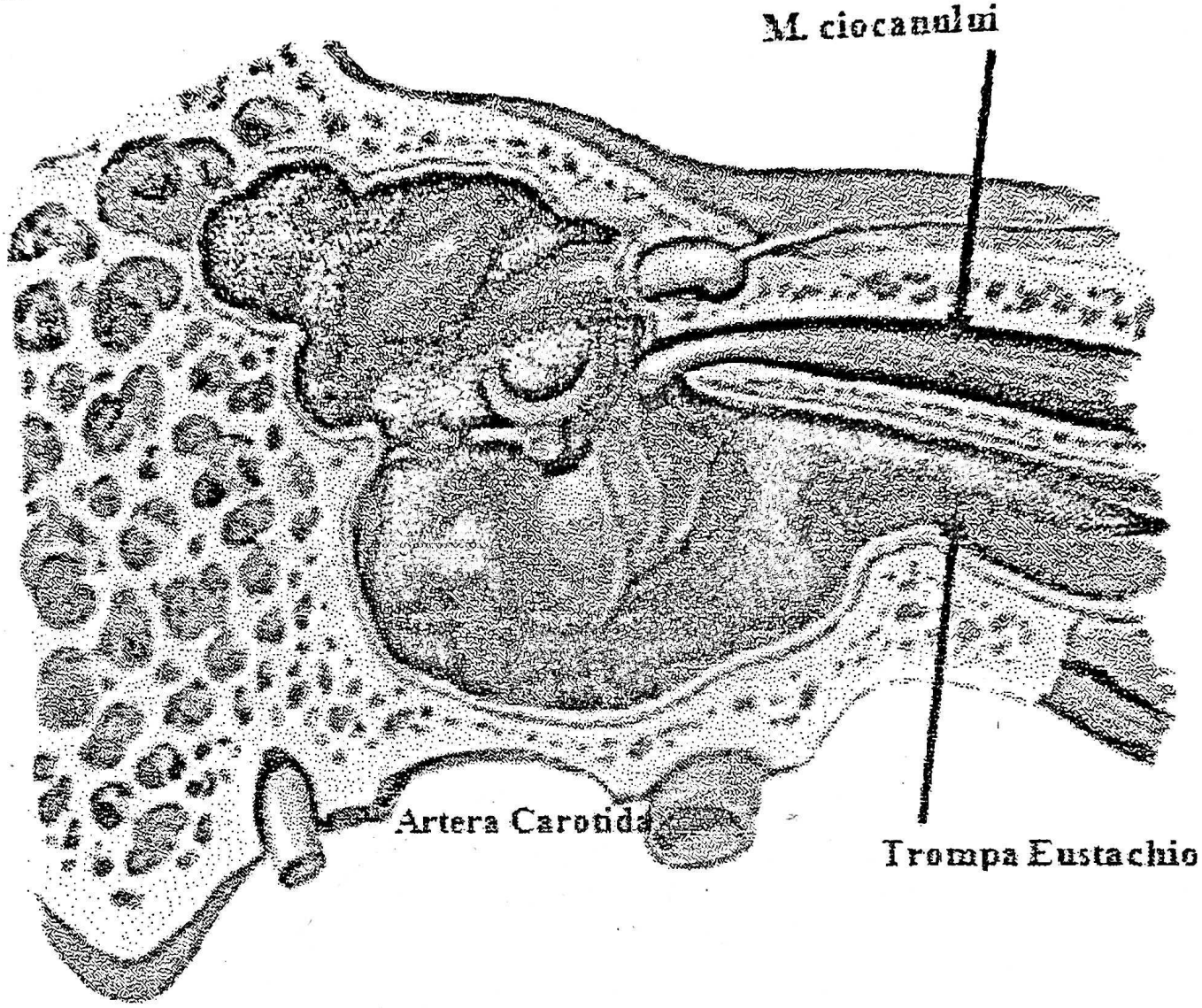

Fig. 7. *Perete anterior ureche medie* (după Netter - modificat)

- ***peretele superior***, tegmen timpani, are raport prin meninge cu fosa cerebrală mijlocie.
- ***peretele inferior***, planşeul casei are raport cu golful venei jugulare.

Casa timpanului prezintă 3 etaje: recesul epitimpanic (atica); mezotimpanul (atrium); recesul hipotimpanic. În interiorul casei timpanului se gasesc 3 oscioare: ciocan, nicovala şi scărița ce transmit sunetele de la timpan la membrana ferestrei ovale. Aceste oscioare sunt mobilizate prin intermediul mușchiului scăriței şi mușchiului tegmen timpani. Între ligamentele ciocanului, mezourile

realizează fosetele anterioare și posterioare Trolstch formate între nervul coarda timpanului și gâtul ciocanului. Între gâtul ciocanului și pars flacida se găsește punga Prussak.

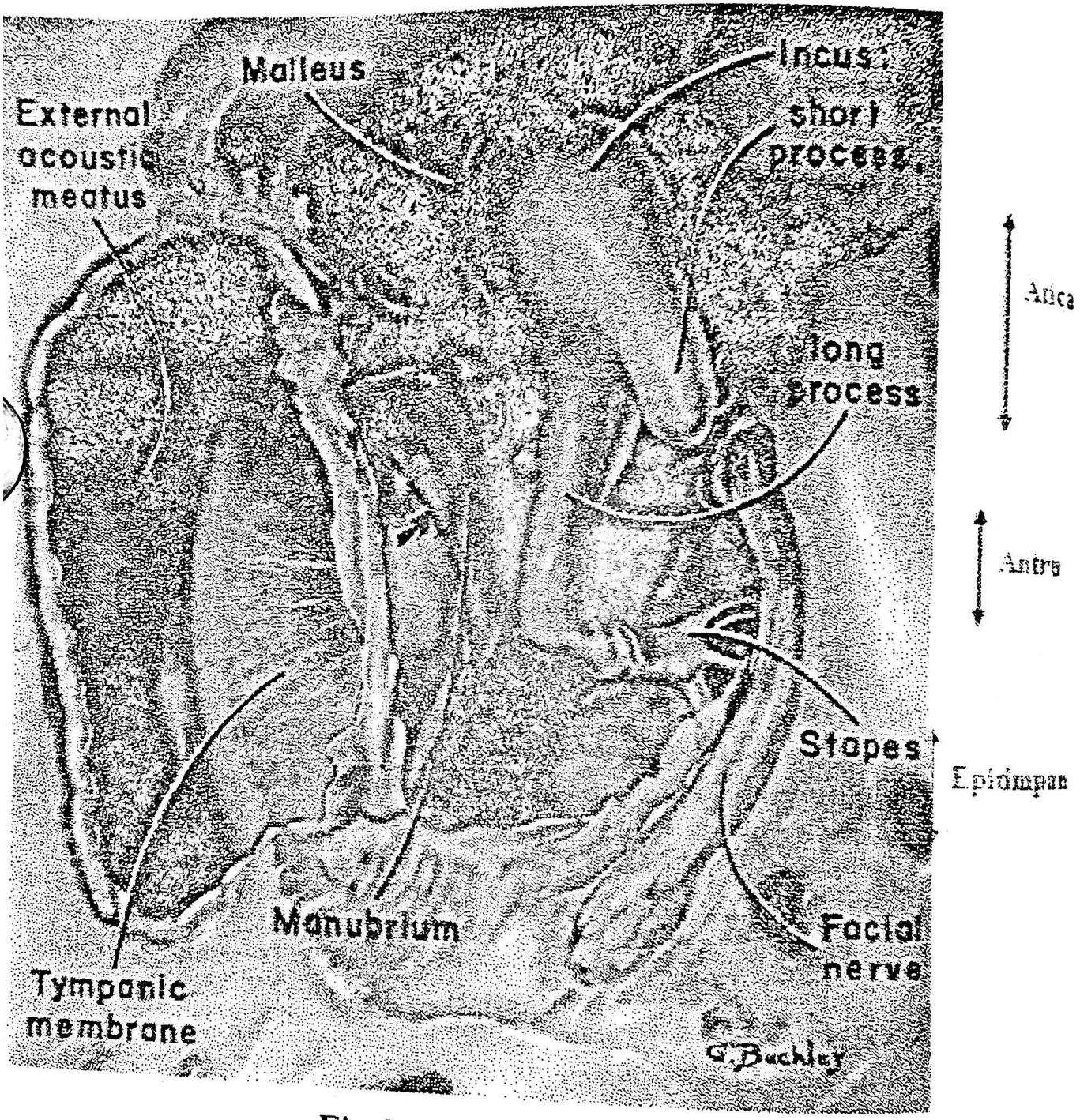

Fig.8. *Etajele urechii medii*
(după Anson&Donaldson - modificat)

Mastoida reprezintă cavități pneumatizate, tapetate cu mucoperiost, situate în apofiza mastoidă a osului temporal, având

diferite dimensiuni. Pneumatizarea mastoidei începe cu antrumul în primul an de viaţă şi sfârşeşte la 12 ani. Comunicarea acestor cavităţi cu urechea medie se face printr-un canal numit aditus ad antrum.

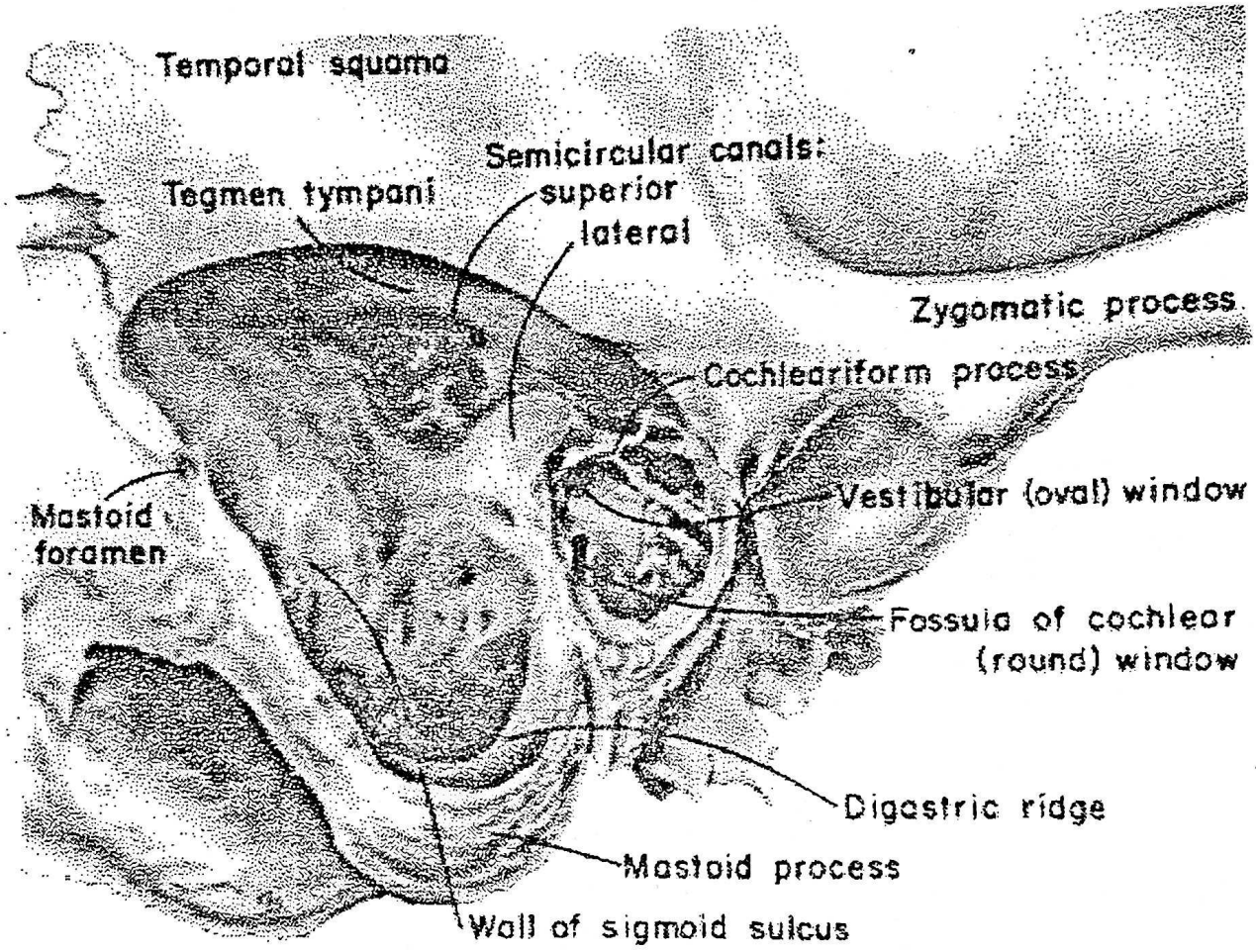

Fig. 9. *Celule mastoidiene*
(după Anson&Donaldson - modificat)

Trompa lui Eustachio face legatură între urechea medie şi rinofaringe. Prezintă un segment extern osos şi unul intern cartilaginos, unite prin istmul trompei. Trompa se închide şi se deschide prin acţiunea muşchilor peristafilin intern şi extern, realizând echilibrarea presiunii de o parte şi de alta a membranei timpanului şi drenajul urechii medii.

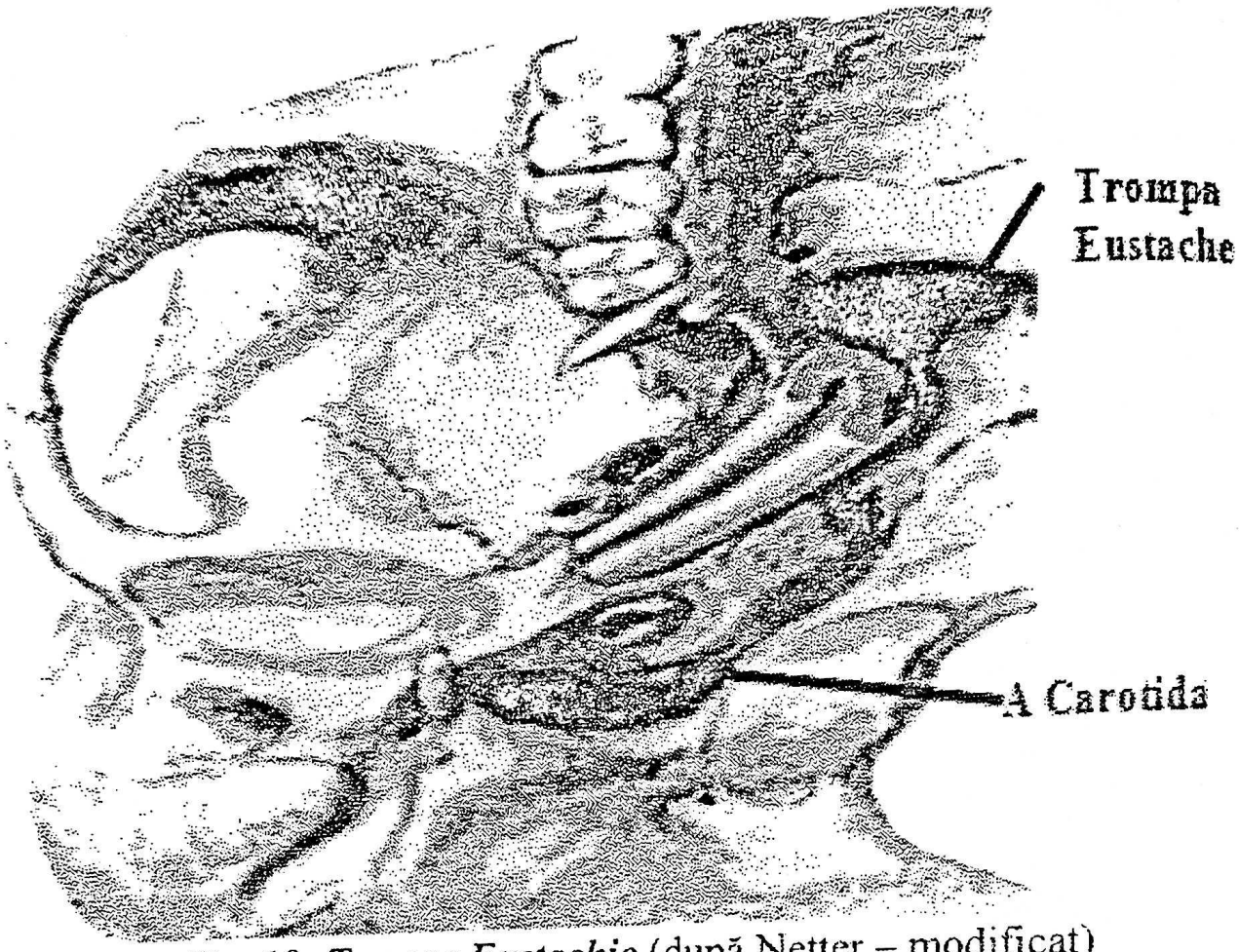

Fig. 10. *Trompa Eustachio* (după Netter – modificat)

C. Urechea interna (labirintul) este situată în grosimea stâncii temporalului şi este divizata în 2 segmente diferite anatomic şi funcţional, cuprinzând organul acustic şi vestibular:

- labirintul anterior sau cohleea ce conţine receptorii acustici;
- labirintul posterior alcătuit din vestibul şi canalele semicirculare ce cuprind receptorii vestibulari.

Labirintul cuprinde 2 porţiuni circumscrise: labirintul osos în interiorul căruia se găseşte cel membranos.

Labirintul osos este reprezentat de capsula labirintică formată prin osificare encondrală şi periostala. Acesta comunică cu cavitatea timpanului prin fereastra ovală şi rotundă.

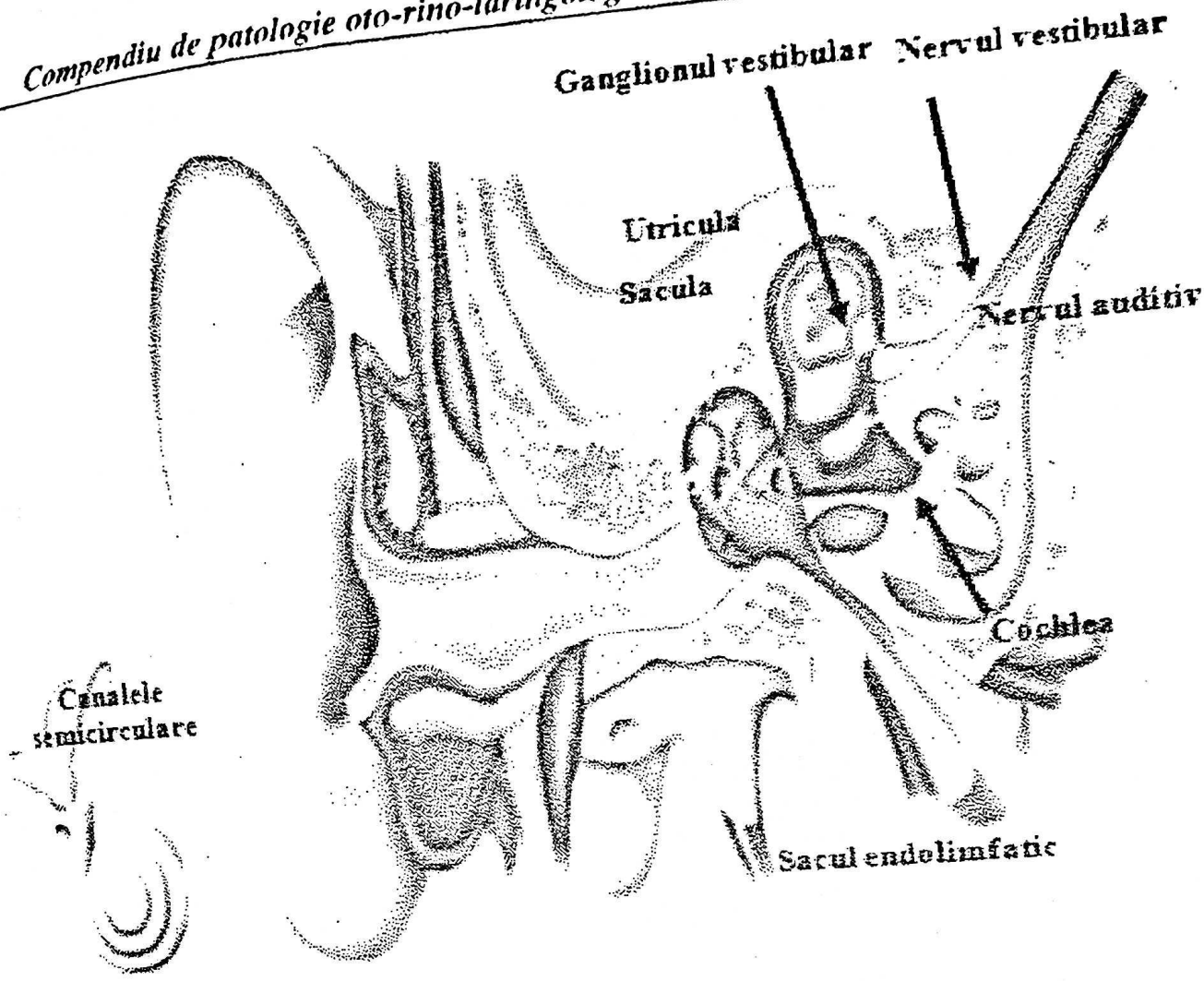

Fig. 11. *Urechea internă* (după Netter – modificat)

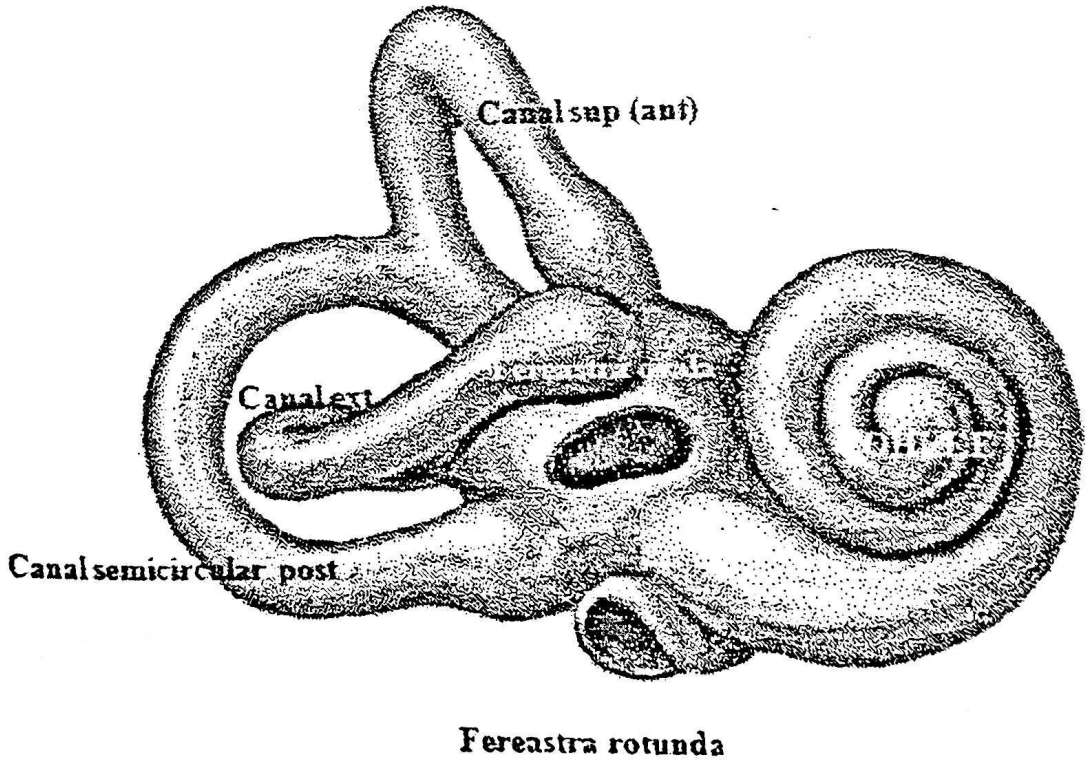

Fig. 12. *Melcul osos* (după Netter – modificat)

Cohleea sau melcul osos are o formă conică spiralată, plasată orizontal în fața vestibulului, cu baza spre fundul conductului auditiv intern. Este formată dintr-un tub osos, rulat două ture și jumatate în jurul unui ax central numit columelă și care realizează canalul cohlear. Spațiul între columela și peretele extern osos este separat de lama spirală, membrana bazilară și membrana Reissner în 2 rampe: vestibulară corespunzatoare ferestrei ovale și timpanică corespunzătoare ferestrei rotunde. Aceste 2 rampe comunică în vârful melcului prin helicotremă.

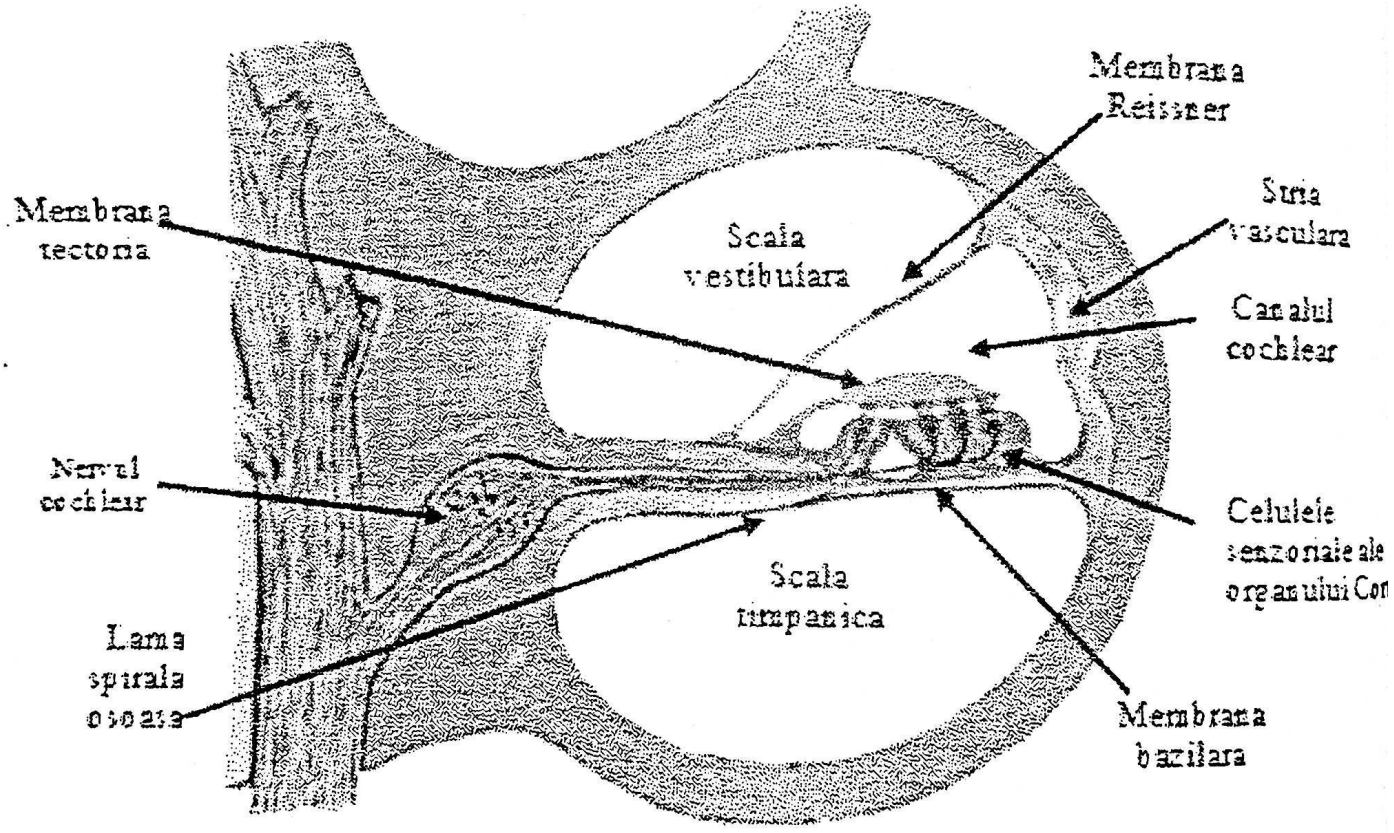

Fig. 13. ***Cochlea*** (după Netter – modificat)

Pe peretele lateral al melcului osos, opus lamei spirale se găsește ligamentul spiral, o îngroșare a endoteliului ce conține stria vascularis cu rol în secreția endolimfei.

Canalul membranos este în interiorul celui osos, fiind alcătuit din membrana lui Reissner anterior și membrana bazilară posterioară ce delimitează melcul membranos în care se găsește endolimfa.

Rampele vestibulară şi timpanică conţin perilimfa şi comunică cu spaţiile perilimfatice ale labirintului membranos vestibular (utricula şi sacula) prin ductul reuniens. Canalul cohlear conţine organul senzorial al auzului, organul Corti situat în endolimfă, pe membrana bazilară.

Organul lui Corti conţine celule senzoriale reprezentate de către pilierii lui Corti, celulele Deiters, Hensen şi Claudius.

Pilierii lui Corti sunt intern şi extern şi împreună cu membrana bazilară delimiteaza tunelul lui Corti ce conţine cortilimfa. Celulele senzoriale se găsesc printre celulele de susţinere Deiters. Organul Corti este delimitat extern de şanţul spiral extern. Deasupra celulelor ciliate interne şi externe se găseşte lama tectoria ce pluteşte în endolimfă.

Vestibulul osos este intercalat între conductul auditiv intern (C.A.I.) şi casa timpanului, fiind situat posterior melcului osos. Are 6 pereţi şi comunică antero-inferior cu cohleea şi postero-superior cu cele 3 canale semicirculare, perpendiculare între ele. Extern comunică prin fereastra ovală cu casa timpanului. Vestibulul osos conţine în interior utricula şi sacula, două formaţiuni membranoase. Sacula este în legatură cu melcul membranos prin ductus reuniens al lui Henle şi cu utricula prin ductul utriculo-sacular în care se deschide canalul endolimfatic. Acesta se termina în fund de sac, formând la nivel epidural sacul endolimfatic.

La nivelul utriculei şi saculei se găseste zona senzorială a percepţiei acceleraţiei liniare numită macula sau pata acustică. Aceasta este formată din celule senzoriale ciliate, înconjurată de celule de susţinere ce sunt acoperite de o masă gelatinoasă pe suprafaţa căreia se găsesc cristale de carbonat de calciu numite **otoliţi.**

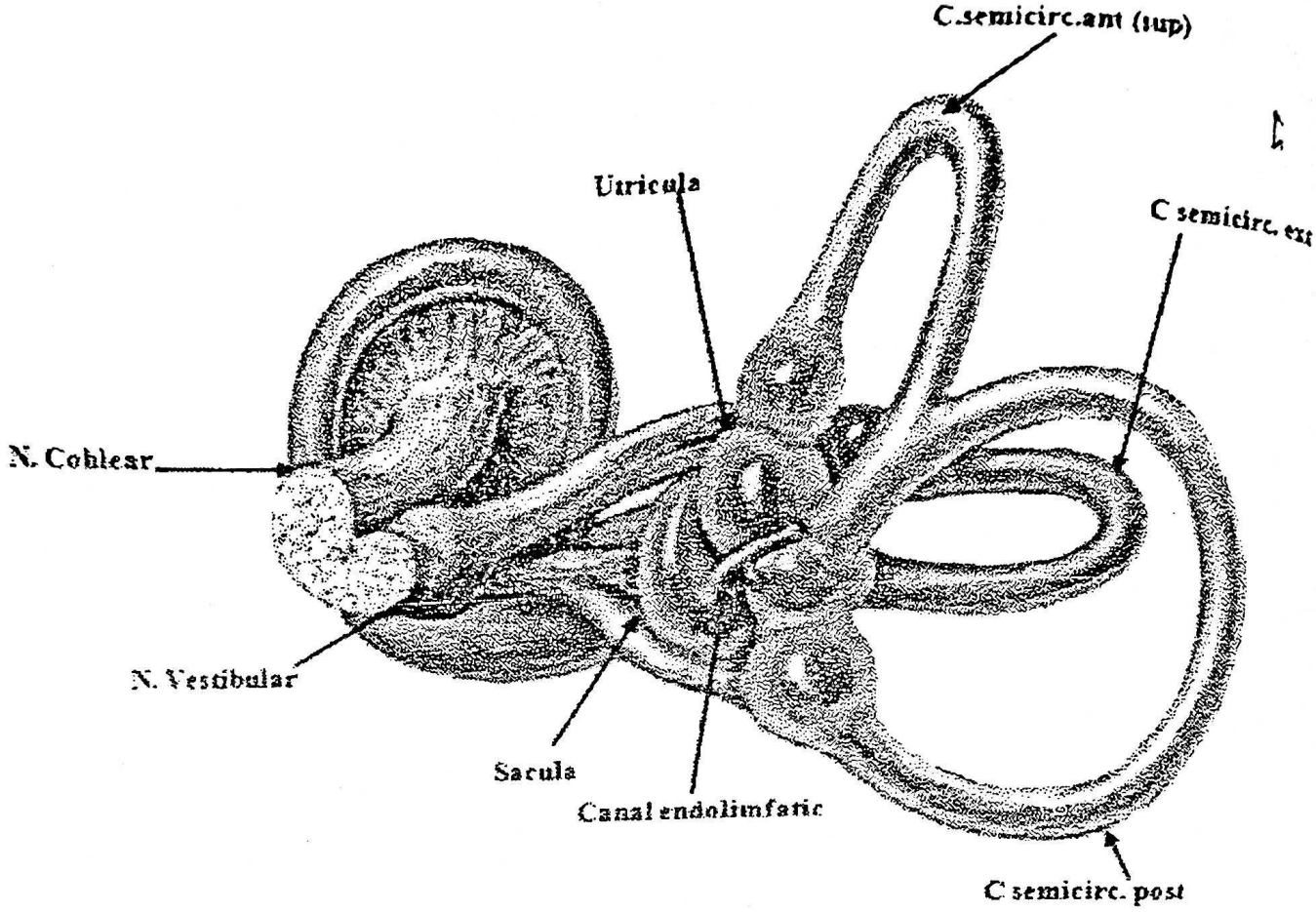

Fig 14. *Labirintul membranos* (după Netter – modificat)

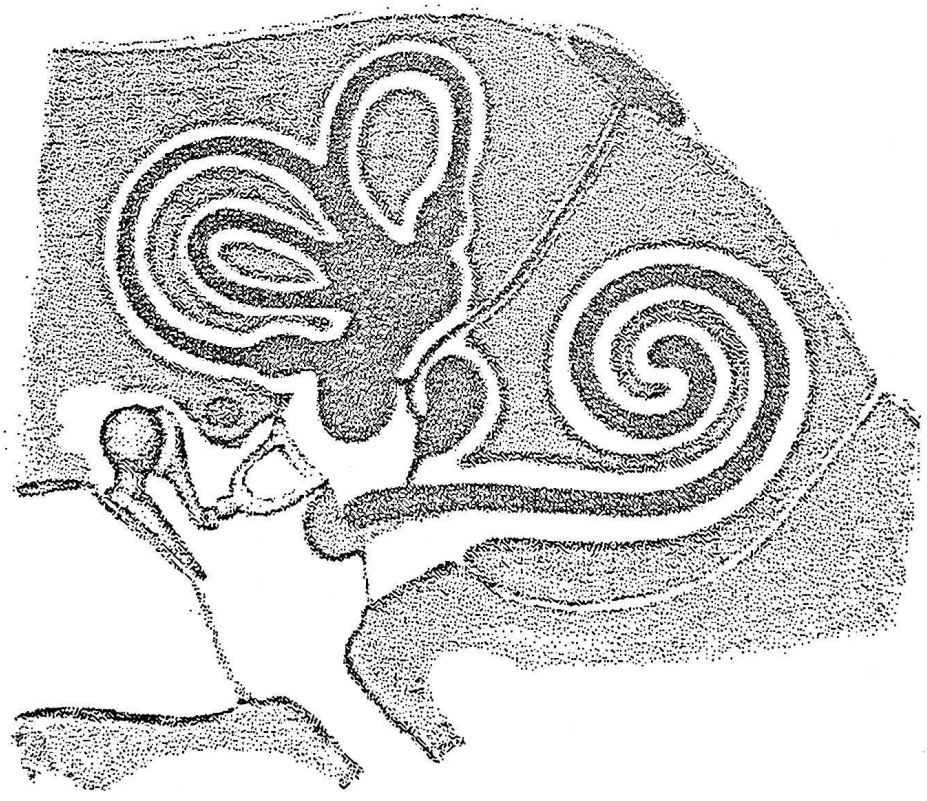

Fig. 16. *Labirintul osos şi membranos* (după Netter – modificat)

Canalele semicirculare sunt în număr de 3: lateral, superior şi posterior şi se deschid pe peretele postero-superior al vestibulului prin câte 2 extremităţi. Una este mai dilatată, ampulară şi alta mai îngustă, neampulară. Extremităţile neampulare ale canalelor semicirculare superior şi posterior se unesc şi se deschid printr-un orificiu comun. Restul extremităţilor se deschid separat.

În ampulele canalelor semicirculare membranoase se găsesc crestele ampulare. Acestea conţin celulele senzoriale ce împreună cu o substanţă gelatinoasă realizează cupula, un ansamblu senzorial cu rol în percepţia acceleraţiei unghiulare. La baza celulelor ciliate se găsesc sinapsele cu fibrele aferente vestibulare situate la nivelul ganglionului Scarpa. Canalele semicirculare membranoase se deschid deci la nivelul utriculei. Între urticulă şi saculă se găseşte canalul endolimfatic iar între saculă şi melcul membranos se găseşte canalul Hensen.

Lichidele urechii interne sunt reprezentate de perilimfă, endolimfă şi cortilimfă. Perilimfa este substratul celulelor senzoriale. Este formată parţial prin filtrarea sângelui şi parţial prin difuziunea LCR. Endolimfa reprezintă filtratul perilimfei. Compoziţia şi volumul endolimfei sunt controlate şi menţinute de stria vascularis. Compoziţia electrolitică a endolimfei reglează volumul lichidelor endolimfatice. Pompa sodiu-potasiu de la nivelul membranei Reissner, striei vascularis, utriculei şi saculei asigură menţinerea concentraţiei ionice constante prin schimburile electrolitice. Se realizează şi o difuziune pasivă între spaţiile endo şi perilimfatice, cu schimburi sodiu-potasiu la nivelul sacului endolimfatic.

Vascularizaţia urechii interne se face prin ramuri ale arterei auditive interne, din artera bazilară şi artera cerebeloasa antero-inferioară. Drenajul venos se face către vena labirintică internă, vena apeductului cohlear şi cel vestibular.

Inervatia este asigurată de ramura vestibulară și cohleară a nervului VIII.

Căile cohleo-vestibulare (1,4,5,6,9)

1. Calea acustică prezintă un segment periferic situat la nivelul canalului cohlear și reprezentat de organul Corti.

Celulele bipolare ale protoneuronului căii auditive formează ganglionul spiral Corti situat la baza columelei cohleei.

Nervul cohlear este alcătuit din axonii proximali ai neuronilor ganglionului Corti ce se îndreapta spre nucleii cohleari din trunchiul cerebral.

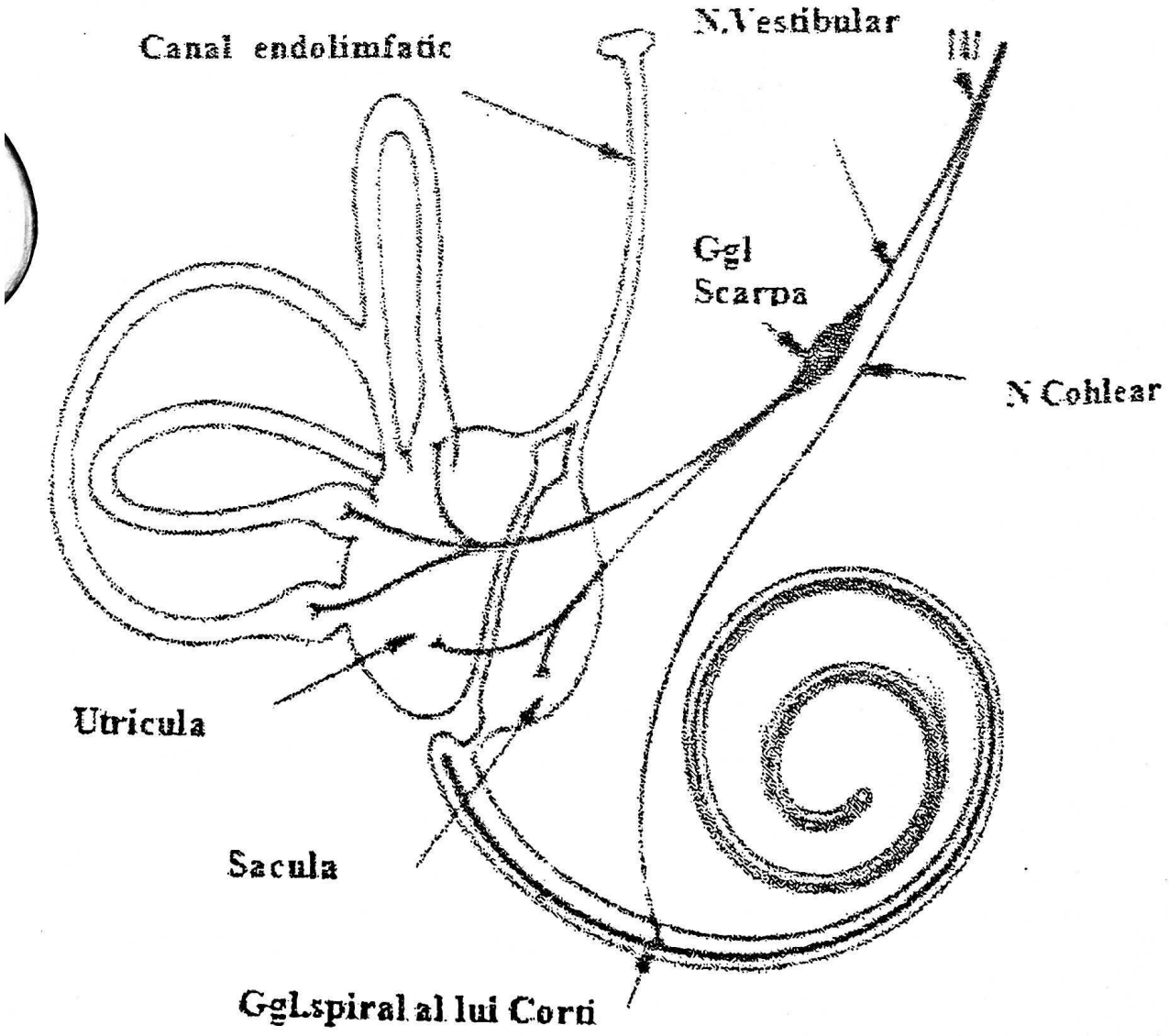

Fig.17. ***Segmentul periferic al căii acusticovestibulare (EMC)***

În nucleul cohlear dorsal căile se despart astfel: 90% din fibre se încrucişează cu cele din partea opusă şi 10% îşi continuă traiectul ipsilateral. Aceste fibre realizează lemniscusul lateral (banda Reil) ce se îndreaptă spre colicului cvadrigemen inferior. De aici radiaţiile auditive se indreaptă către segmentul central auditiv situat în profunzimea scizurii laterale Sylvius, în circumvoluţia Heschl din lobul temporal.

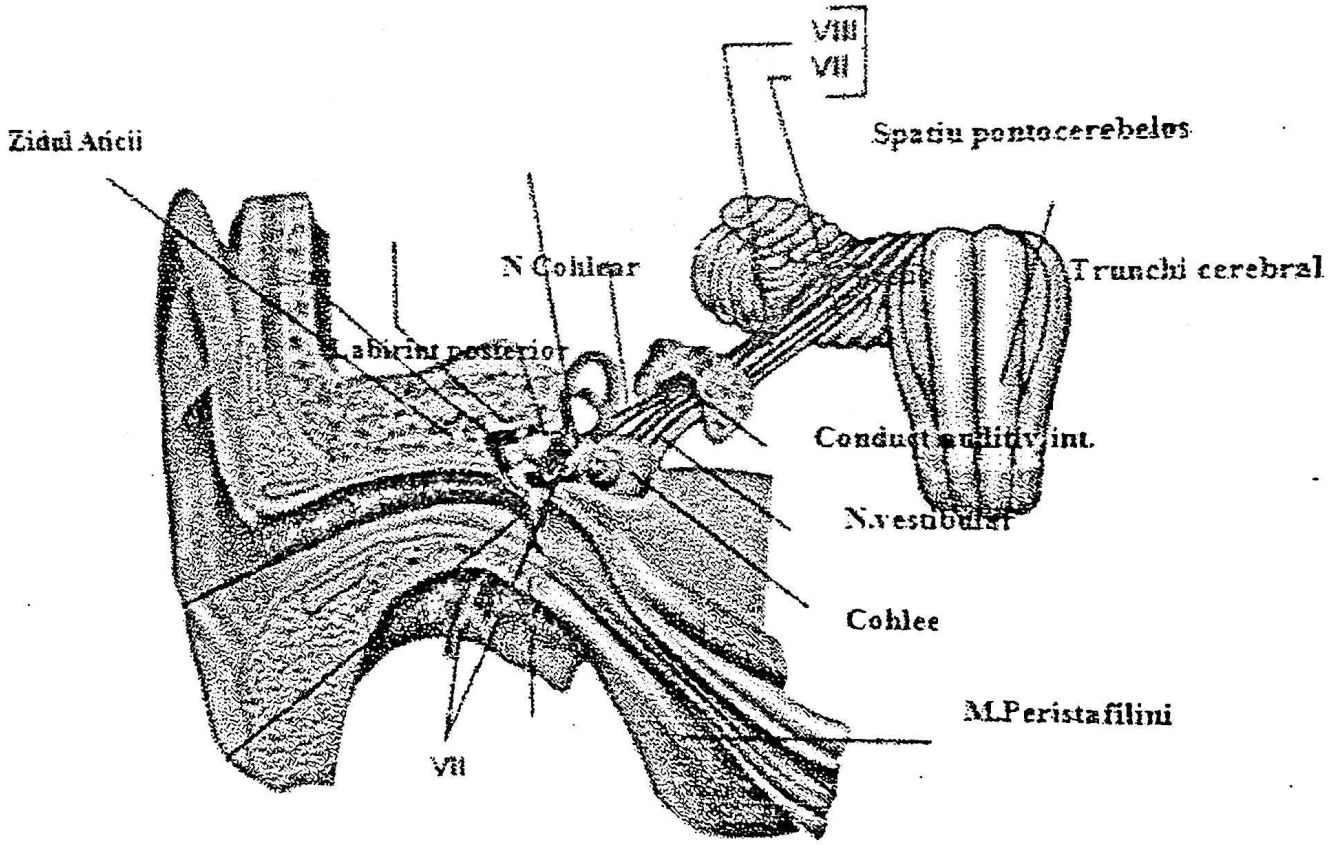

Fig. 18. ***Căile acusticovestibulare - anatomie macroscopică***

2. Calea vestibulară prezintă un segment periferic format din celulele senzoriale situate în maculă şi crestele acustice de unde fibrele aferente ajung în neuronii ganglionului Scarpa situat în C.A.I. Caile vestibulare au deci, protoneuronul la nivelul ganglionului Scarpa, axonii proximali se îndreaptă către nucleii vestibulari din bulb. Aceşti nuclei prezintă legături cu măduva spinării (tractul vestibulo-spinal), cu cerebelul (fasciculul vestibulo-cerebelos), cu

nucleii nervilor oculomotori (fasciculul vestibulo-mezencefalic) şi cu nucleii bulbari ai vagului. Un fascicul trece spre talamus. Segmentul central se găseşte într-o zonă adiacentă celei sentizive somatice anterioare, postcentrală lânga aria vizuală.

Conexiunile nucleilor vestibulari cu complexul oculomotor, musculatura cervicală şi cerebelul reprezintă substratul morfologic ce asigură o coordonare precisă a celor 3 sisteme funcționale.

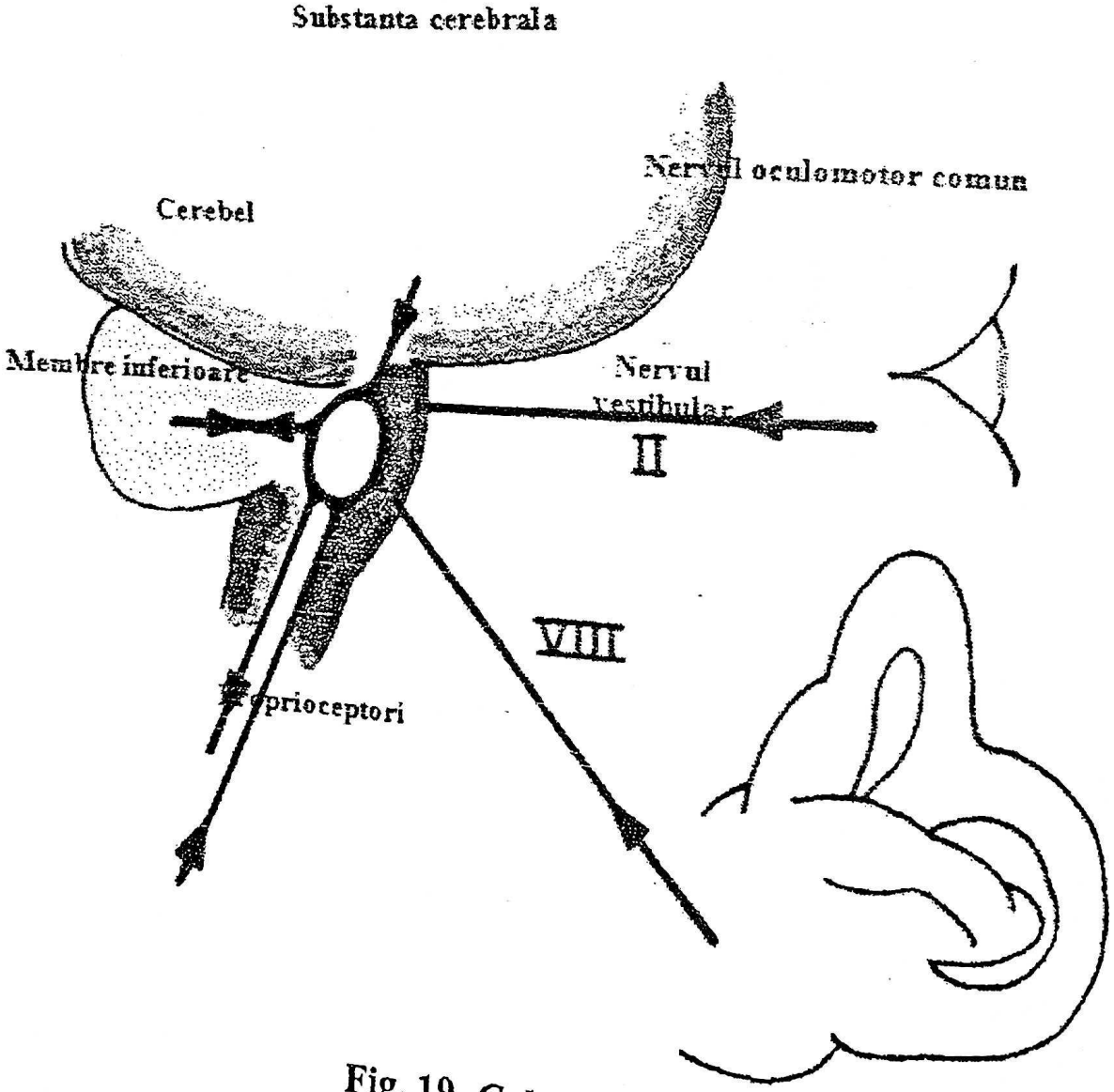

Fig. 19. *Calea vestibulară*

Fiziologia aparatului acustico-vestibular

Funcţia auditivă

Urechea externă şi medie joacă rolul de transport a undei sonore la cohlee unde celulele receptoare vor transforma vibraţiile sonore în influx nervos.

Urechea externă captează prin pavilion sunetele pe care le transmite prin C.A.E. la timpan. Timpanul, pe lângă rolul de protecţie, transmite unda sonoră lanţului osicular. Sistemul timpano-osicular transmite unda sonoră membranei ferestrei ovale şi de aici perilimfei. Diferenţa de inerţie dintre mediul gazos, lichidian şi inerţia lanţului osicular consumă parţial energia sunetului ce se compensează însă prin raportul dintre suprafaţa mare a timpanului şi suprafaţa mică a membranei ferestrei ovale ce permite o creştere a intensităţii sunetului cu 25 dB. Aerul din urechea medie asigură eficacitatea sistemului timpano-osicular, de unde importanţa trompei lui Eustachio în funcţia urechii medii.

Stimulul acustic trebuie să aibă o frecvenţă cuprinsă între 10-16.000 Hz, cu o intensitate ce nu trebuie să depăşească 80 dB.

Când excitantul sonor depaşeşte 80 dB în intensitate intervine reflex contracţia muschiului scăriţei acţionat de nervul facial, blocând lanţul osicular şi astfel protejând organul auditiv (reflex stapedian).

Transmisia vibraţiilor sonore prin sistemul timpano-osicular întâmpină o rezistenţă numită impedanţă.

La nivelul cohleei se realizează analiza mecanică a frecvenţelor sonore. Vibraţiile periodice ale platinei scăriţei în fereastra ovală se transformă în vibraţii continue către membrana bazilară. Lichidele labirintice necompresibile realizează o mişcare în acelaşi sens a membranei ferestrei ovale. Aceasta determină realizarea la nivelul peretelui despărţitor dintre rampa vestibulară şi

timpanica, a unui val migrator spre helicotrema, cu apariţia unei vibratii aperiodice ce atinge un nivel de amplitudine maxima, excitând celulele senzoriale prin atingere de membrana tectoria. Zona de maxima amplitudine este aceeasi pentru o anumita frecventa.

Stria vascularis joaca rol de sursa energetica, iar celulele senzoriale se comporta ca o zona de rezistenta variabila. Stimularea cililor de catre membrana tectoria determina depolarizarea celulelor.

Aparatul neurosenzorial este reprezentat de organul Corti ce transforma mesajul sonor în curent bioelectric.

Când se depaseste valoarea prag, potentialul de actiune se propaga prin neuronul aferent. Creşterea intensitatii sunetului determina excitarea celulelor senzoriale, depolarizarea mai frecventa şi creşterea numarului potentialelor de actiune. Se realizează astfel codificarea intensitatii sunetului prin modulare în frecventa pornind de fapt nu de la o stare de repaus total ci de la un curent microfonic continuu.

Pe calea nervului acustic se transmite stimulul la cortex unde se transforma în senzatie de perceptie.

Fiecare arie auditiva este bivalenta şi bine reprezentata pentru urechea controlaterala, având conexiuni cu ariile paraauditive corticale de gnozie şi asociatie necesare procesului de memorare, intelegere şi comportament motor şi postural ce insoteste auditia. Întegrarea auditiva şi verbala permite intelegerea mesajelor sonore structurate în stadiul precedent, realizând limbajul.

Funcţia vestibulara

Analizatorul vestibular alaturi de cel vizual şi kinestezic realizează mentinerea echilibrului static şi dinamic cât şi orientarea în spatiu a omului. Analizatorul vestibular este reprezentat de labirintul posterior, de unde excitatiile sunt preluate de nervul vestibular şi transmis trunchiului cerebral.

Normal forţa gravitaţionala prin acţiunea asupra capului determină potenţiale de acţiune ce se descarcă constant, dând o activitate de repaus. Excitaţiile intermitente determinate de diverse mişcări determină o creştere a frecvenţei de descărcare a potenţialelor sau o scădere a lor, acţionând astfel în modularca activităţii de repaus. Macula utriculară şi saculară sunt influenţate de acceleraţia lineară şi forţa gravitaţională. Crestele ampulare sunt excitate de acceleraţia unghiulară.

Prin diferite fibre eferente ce au conexiuni cu cerebelul, nucleii oculomotori, nucleii substanţei reticulate şi nucleului rosu se realizează un arc reflex ce are conexiuni cu hipotalamusul şi cortexul.

Reflexul vestibulo-ocular permite stabilirea imaginii câmpului vizual pe retină în mişcările capului, realizând o mişcare reflexă a globilor oculari cu aceeaşi viteză dar în sens opus cu mişcarea capului (secusa lentă a nistagmusului). Urmează o mişcare reflexă contrară, rapidă de revenire a globilor oculari la poziţia iniţială, imaginea noului câmp vizual proiectându-se pe retină (secusa rapidă a nistagmusului).

Nistagmusul apare când este o deficienţă de tonicitate a muşchilor oculomotori determinată de o disfuncţie labirintică. O dereglare labirintică determină nistagmus şi vertij. Conexiunea nucleilor vestibulari cu cei vagali determină apariţia de fenomene vegetative ca greţuri, vărsături, paloare, transpiraţii reci şi vertij. Reflexele vestibulo-spinale menţin stabilitatea corpului în mişcare.

Fenomenele vestibulare sunt pur reflexe, ramânând în general în afara conştiinţei. Poziţia de echilibru a capului este determinată de activitatea analizatorului vestibular. În ortostatism ca şi în mişcările combinate, analizatorul vestibular contribuie la menţinerea echilibrului.

Semiologia afecțiunilor otice (1,3,4,5,11)

Anamneza atent efectuată permite evidențierea unor simptome ce ajută la stabilirea unor afecțiuni otice.

1. **Durerea** se găseste sub formă de otodinie în cazul originii otice propriuzise și otalgie reflexă când punctul de plecare se găsește la alte nivele ca: laringe, faringe, dinți, articulație temporo-mandibulară.

2. **Hipoacuzia** reprezintă scăderea auzului, ce se poate produce brusc sau insidios. Poate fi:

- organică:
  - de transmisie
  - de percepție:
    - senzorială;
    - neurală periferică (n. VII) sau centrală (căi auditive centrale).
    - mixtă
- non organică.

Pierderea completă a auzului determină cofoza.

Cauzele cele mai frecvente sunt congenitale sau dobândite: inflamatorii, tumorale, traumatice.

Hipoacuzia de transmisie poate fi:

- ***congenitală:*** atrezia meatală, discontinuitatea lanțului osicular, colesteatom congenital etc.;
- ***dobândită:***
  - *cauze ureche externă:* obstrucția C.A.E. (dop cerumen și epitelial, corpi străini), inflamații și tumori C.A.E.
  - *cauze ureche medie*: perforații timpan de cauză traumatică sau inflamatorie, otite medii acute sau cronice, tumori benigne sau maligne, otoscleroza, timpanoscleroza, obstrucția trompei lui Eustachio.

Hipoacuzia de percepţie (neurosenzoriala) se datoreşte:

a. leziuni cohleare: malformaţii, traumatisme mecanice sau sonore, presbiacuzia, labirintite, ototoxicitatea, sindrom Ménière,

b. leziuni radiculare: intoxicaţii nervoase, zona Zoster, meningite;

c. leziuni centrale prin leziuni la nivel trunchi cerebral, cortex.

3. **Acufenele** (tinitus)- reprezintă zgomote auriculare ce sunt percepute în afara unor zgomote de mediu. Aceste zgomote pot fi generate de diferite sufluri vasculare, de zgomote aie articulaţiei temporo-mandibulare sau de tulburări vasculo-nervoase la nivelul labirintului.

4. **Otoreea** reprezintă secreţia la nivelul urechii ce poate avea caracter seros, mucos, mucopurulent, hemoragic (otoragie), l.c.r. (otolicvoree).

5. **Sindromul vestibular periferic** conţine:

- *Vertijul auricular* poate fi determinat prin leziuni periferice sau centrale. În cazul afecţiunilor O.R.L. se analizează sindroamele vestibulare periferice prezentând leziuni la nivelul urechii interne sau la nivelul nervului vestibular. Poate fi iritativ sau prin dezechilibru de excitaţie între cele 2 vestibule (sindromul Menière). Poate fi posttraumatic, distructiv.
- *Nistagmusul* - reprezintă mişcări anormale ale globilor oculari (unilateral, bilateral, orizontal, rotator). Tulburările de echilibru reprezintă căderea spre labirintul hipovalent. Deviaţiile segmentare sunt de partea sănătoasă în cel de tip iritativ şi spre partea bolnavă în cel traumatic.

6. Se mai pot adăuga alte simptome tip:

- cefaleea de origine auriculară;
- pruritul;
- paralizia periferică a nervului facial.

Metode de investigare a urechii

1. Examenul fizic al urechii se compune din inspecție și palpare.

La **inspecție** se evaluează aspectul pavilioanelor urechii, eventualele malformații, aspecte inflamatorii, traumatice sau tumorale.

La **palpare** se verifică punctele mastoidiene pentru decelarea sensibilității și se tracționează pavilionul, eventuala durere putând confirma o leziune a C.A.E. Se pot decela adenopatii periauriculare (pretragale, retroauriculare, occipitale)

2. Examenul otoscopic se realizează cu ajutorul speculului auricular și al oglinzii sau lampii frontale prin care se examinează pavilionul urechii, C.A.E. și timpanul, obiectivându-se prin leziunile timpanului și modificarile urechii medii.

Trebuie precizat că este necesară obținerea unui traiect rectiliniu a C.A.E. pentru vizualizarea timpanului prin tracționarea postero-superioară a pavilionului la adult și antero-inferioara la copil. De asemenea, C.A.E. trebuie curățat în cazul dopului de cerumen. Aceasta se face prin spălare cu seringa Guyon după prealabila înmuiere a dopului cu apa oxigenată, diferite uleiuri.

Aspectul timpanului normal trebuie să fie ca o membrană situată oblic, de culoare gri-rozie, cu o proeminență determinata de apofiza lenticulară a ciocanului - umbo. Prin transparența timpanului se văd mânerul ciocanului, apofiza scurtă a ciocanului, ligamentele timpano-maleolare și triunghiul luminos al lui Politzer. În cazul leziunilor traumatice sau otite acute poate apărea o perforație mezotimpanală prin care se evidențiaza secreții sub formă de sânge sau puroi iar în leziunile inflamatorii cronice, perforațiile sunt epitimpanale cu orizontalizarea mânerului ciocanului și cu posibile

evidenţieri de leziuni în urechea medie tip polip, osteita sau colesteatom.

La ora actuală metodele clasice au fost înlocuite chiar la examinarea rutinieră a otomicroscopului fără de care nu se mai concepe un diagnostic corect.

3. Examinarea funcţiei tubare (trompa Eustachio) se realizează prin diferite **metode calitative**: manevra Valsalva, manevra Toynbee prin care se evidenţiază permeabilitatea tubară, insuflaţiile tubare fiind abandonate datorită posibilităţii de vehiculare a germenilor din rinofaringe spre urechea medie şi **metode cantitative** ca manometria tubară, timpanograma, sonotubometria.

4. Evaluarea funcţiei auditive se face în scopul evidenţierii sau nu a unei hipoacuzii.

Astfel, trebuie evidenţiat tipul hipoacuziei (transmisie, percepţie, mixt), gradul hipoacuziei (uşoara, medie, severă, profundă, cofoza), sediul leziunii şi cauza hipoacuziei. Se fac astfel, **evaluări subiective** sub forma testului vorbirii şi al diapazonului şi **evaluări obiective** sub forma audiometriei tonale pure şi vocale, audiometriei Bekesy, impedancemetriei (timpanometria şi măsurarea reflexului acustic), testelor speciale de auz ca metodele electrofiziologice (electrocohleografia, potenţiale evocate auditive precoce, audiometria prin răspuns cortical), otoemisiuni acustice.

AUDIOMETRIA SUBIECTIVĂ

A. Testele cu diapazonul folosesc diapazoane cu diferite frecvenţe: 128, 256, 512, 1024, 2048, 4096 Hz din care cel mai frecvent utilizat este cel de 512 Hz. Aceste se pune în vibrare prin ciupire sau lovindu-l uşor de o extremitate osoasă. Pentru conducerea aeriană (CA) diapazonul se aşează la 2 cm de meatul auditiv extern iar pentru conducerea osoasă (CO) se aşează de asemenea pe

mastoidă. Pentru conducerea cartilaginoasă, mult mai sensibilă, diapazonul se așează pe tragus.

1. **Proba Rinné** compară conducerea aeriană cu cea osoasă. Diapazonul se așează în vibrație pe mastoidă, apoi când sunetul nu se mai aude se așeaza la 2 cm în fața meatului extern. Rinné-ul este considerat pozitiv când sunetul este auzit mai tare în conducerea aeriana, aparând la persoanele cu surditate neurosenzorială sau la cele normale (CA > CO). Rinné-ul negativ este specific unei hipoacuzii de transmisie (CO > CA). Rinné-ul negativ se întâlnește în pierderile de auz unilaterale neurosenzoriale; în aceasta situație, vibrațiile diapazonului difuzează egal la ambele cohlei.

2. **Proba Weber**. În această probă diapazonul se plasează pe vertex. În mod normal sunetul se aude în ambele urechi (Weber indiferent), este lateralizat în urechea bolnavă în hipoacuzia de transmisie și în urechea sanatoasă în hipoacuzia de percepție.

3. **Proba Schwabach**. Se așeaza diapazonul pe mastoidă. Sunetul este redus în surditatea de percepție și crescut în surditatea de transmisie. Normal, în conducerea osoasa sunetul este auzit timp de 20 secunde.

Probele Rinné, Schwabach și Weber realizează triada Betzold, fiind cele mai uzitate probe cu diapazonul.

Se mai pot folosi:

- Proba Gelle și proba Bing pentru depistarea otosclerozei când se testează mișcările talpii scăriței față de fereastra ovală.
- Proba Lewis-Federici de comparare a conducerii cartilaginoase (CC) cu cea aeriană (CA) și osoasă (CO).

În otoscleroză, CC = CO, față de normal când CC > CA > CO.

B. Testele audiometrice

1. Audiometria tonala liminară (pură)

Se realizează cu ajutorul audiometrului în camera izolată fonic. Se testează urechea cu diferite frecvențe începând de la 1000, 2000,

4000 și 8000 Hz, apoi pentru sunetele grave (500, 250 și 125 Hz) folosind difuzoare pentru conducerea aeriană și vibrator pentru conducerea osoasă. Pragul conducerii osoase este măsurarea funcției cohleare. Diferența dintre pragul conducerii auditive și osoase arată o hipoacuzie de transmisie.

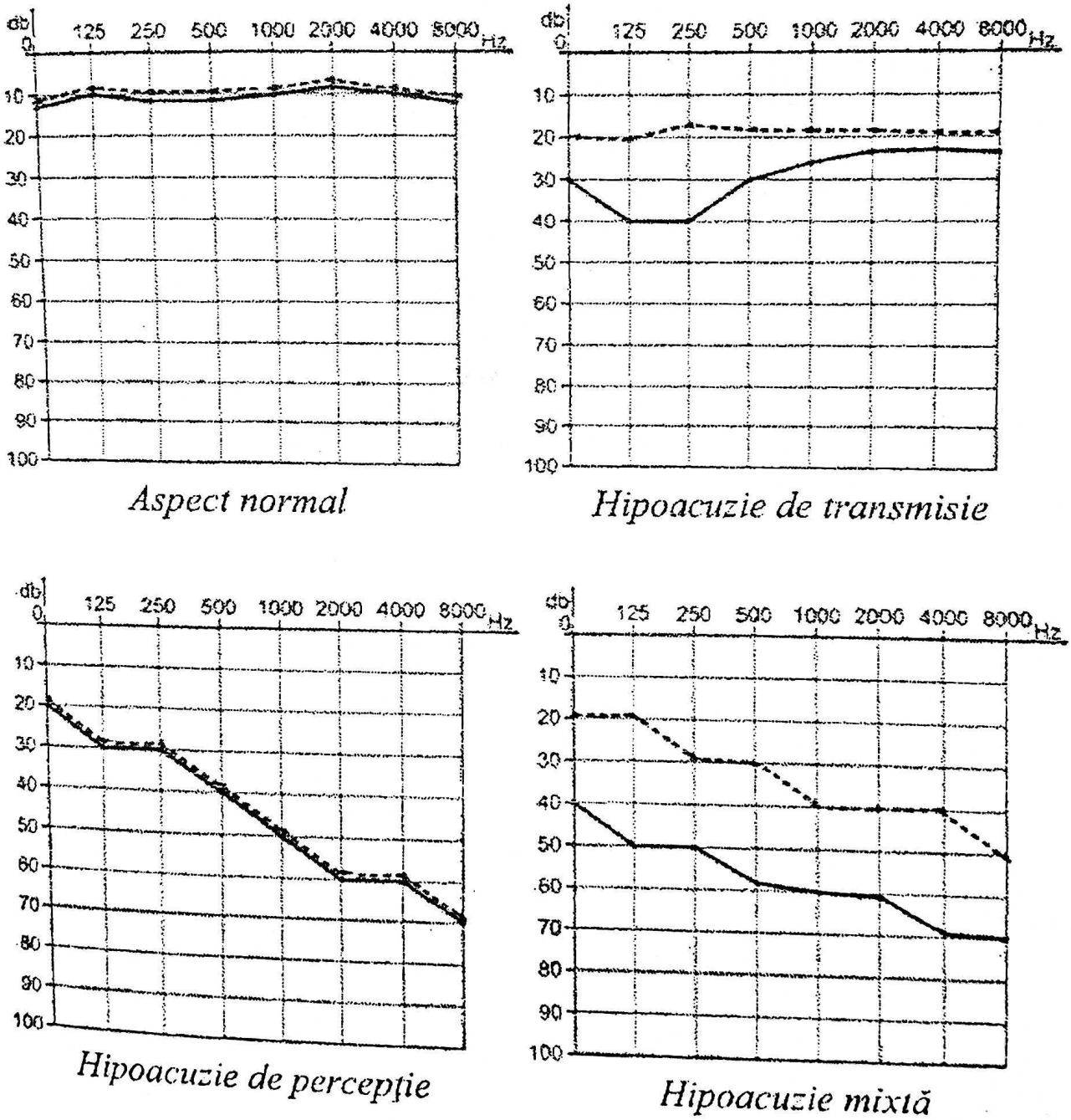

Aspect normal

Hipoacuzie de transmisie

Hipoacuzie de percepție

Hipoacuzie mixtă

Fig. 20. ***Audiograme după tipul de transmisie***

Aspectul audiometric normal este cu pragurile de conducere aeriana şi osoasă suprapuse, cu valori de aproximativ 15 dB la copil şi 25 dB la adulţi.

Aspectul audiometric în hipoacuzia de transmisie este cu pragul de conducere aeriană mai jos decât normalul, diferenţa dintre CA şi CO reprezintă Rinné negativ audiometric. În general, pe curba se observă o pierdere pe frecvenţele grave.

Aspectul audiometric în hipoacuzia de percepţie este o curbă cu o scădere pe sunetele înalte, acute, între CA şi CO neexistând o diferenţă mai mare de 5 dB.

Aspectul audiometric în hipoacuzia mixtă are caracteristici ale hipoacuziei de transmisie pe sunetele grave şi a celei senzoriale în zona frecvenţelor acute.

2. Audiometria vocală este testul prin care se măsoară abilitatea pacientului de auz şi întelegere a vorbirii.

Prezintă 2 parametri ce sunt luaţi în studiu:

a. **Pragul vorbirii receptionate** (PVR) în care se folosesc cuvinte alcătuite din 2 silabe cu accentuare egală ce se transmit fiecărei urechi prin căşti ca la audiometria tonală. Se creşte intensitatea progresiv cu câte 5 dB pâna când se aud corect jumătate din cuvintele auzite. Normal PVR are o variaţie de ±10 dB pentru pragurile tonale pure ale conversaţiei 500, 1000 şi 2000 Hz. Când PVR are o variaţie mai mare de 10 dB se discută despre o pierdere de auz funcţională.

b. **Scorul discriminator** (SD) măsoară capacitatea pacientului de a înţelege vorbirea. Se folosesc cuvinte din câte o silabă, transmise urechii cu o intensitate mai mare cu 30-40 dB peste PVR. SD reprezintă procentul de cuvinte auzite corect. Persoanele normale sau cele cu hipoacuzie de transmisie au un scor de 90-100%.

Audiometria vocală permite măsurarea capacităţii pacientului în înţelegerea comunicarii interumane de fiecare zi.

Un alt element care trebuie luat în calcul este scorul discriminator optim (SDO) ce arată cel mai înalt scor indiferent de intensitatea sunetului şi **nivelul mediu** ce reprezintă nivelul la care 50% din cuvinte pot fi auzite la intensitate jumătate din SDO.

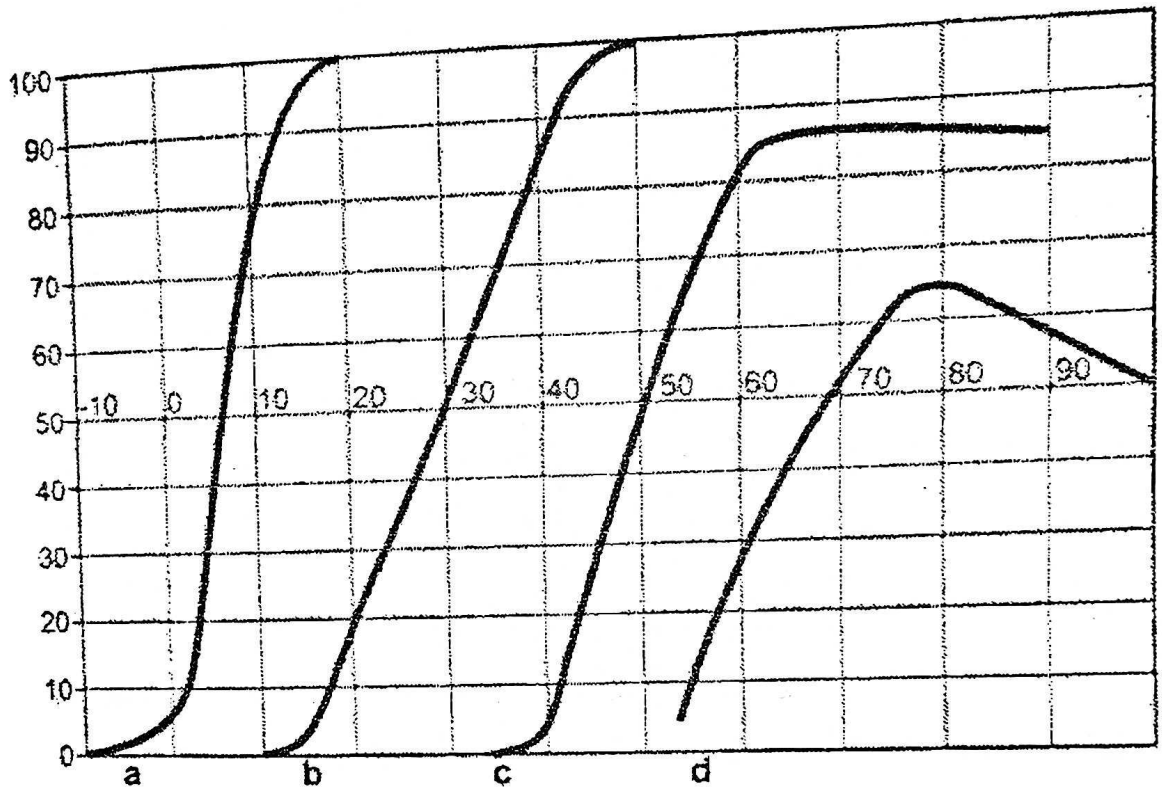

Fig. 21. ***Aspectul audiometriei vocale***

a = auz normal; b = hipoacuzie de transmisie (curba deplasată cu valoarea deficitului de intensitate); c = hipoacuzie neurosenzorială cohleară (aspect în platou); d = hipoacuzie neurosenzorială retrocohleară (aspect de clopot).

Pentru leziunile retrocohleare forma audiogramei vocale arată o scădere la creşterea intensităţii faţă de aspectul normal orizontal. Permite diferenţierea unei hipoacuzii funcţionale de una organică. Este util în protezarea auditivă şi stabilirea intensităţii pentru auz optim. Diferenţiaza o leziune cohleară de una retrocohleară.

3. Audiometria Bekesy azi este foarte puţin folosită.

4. Impedancemetria este un test obiectiv folosit în special la copiii care colaborează mai greu, dar şi la adulţi.

a. Timpanometria se bazează pe reflexul undei sonore de către membrana timpanică şi pe măsurarea ei. Aceasta diferă în funcţie de aspectul timpanului, putându-se măsura şi complianţa sau rigiditatea sistemului timpano-osicular, deci se poate verifica funcţionalitatea urechii medii.

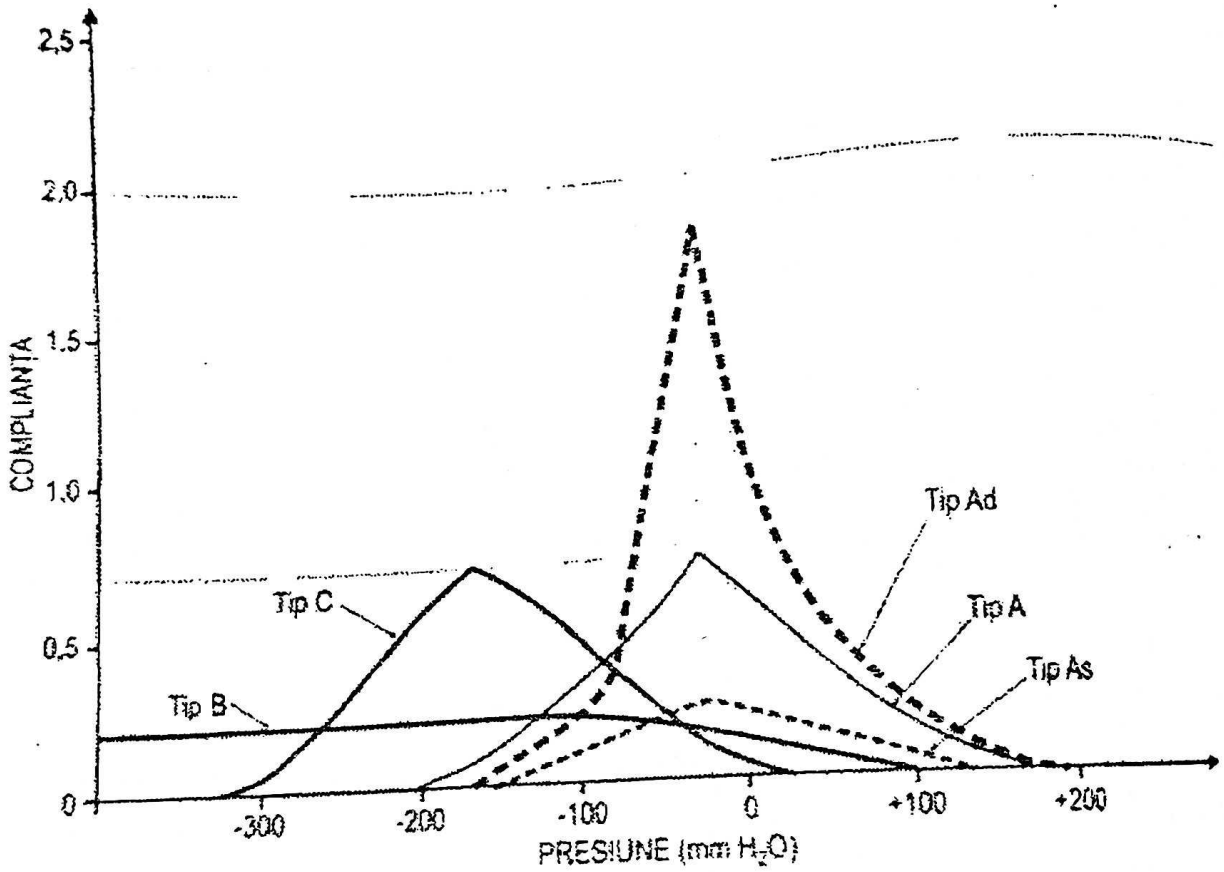

Fig. 22. *Aspectele timpanogramei*

Tip A = timpanograma normală *(se consideră normal dacă vârful curbei este cu presiunea situată între ±100 daPA); **Tip As** = complianţă mai mică decât normalul în otoscleroză; **Tip Ad** = complianţă peste normal ce apare în timpane manometrice sau în întreruperile osiculare; **Tip B** = variaţiile presionale nu modifică valoarea complianţei - aerul din urechea medie este înlocuit de lichid (hemotimpan, serozitate, supuraţie) sau substanţă solidă (glomus jugular) ; **Tip C** =în casa timpanului este o depresiune aeriană; curba suferă o translaţie spre zona valorilor negative. Se observa un timpan retractat sau lichid în urechea medie*

Se emite sunet de 220 Hz şi se captează undele reflectate. Se înregistrează complianţa sistemului timpano-osicular la variaţiile presionale din conduct, obţinându-se timpanograma ce are aspect specific pentru afecţiunile urechii medii.

b. **Măsurarea reflexului acustic** se bazează pe răspunsul prin contractia muschiului scaritei pentru sunete puternice, mai mari cu 70-80 dB peste pragul auditiv. Este o metodă obiectivă, folosită la copii în detectarea falselor surdităţi. La adulţi, o persoană care simulează o hipoacuzie la audiometria tonală pură va prezenta reflexul stapedian pozitiv. Prezenţa reflexului stapedian la valori de 30-40 dB mai mici decât normal (70 dB) arată o leziune cohleară. Metoda se foloseşte şi în depistarea leziunilor de n. VIII ca şi de n. facial. Absenţa reflexului stapedian cu auz normal arată leziunea nervului facial proximal de emergenţa nervului scăriţei.

5. Recruitment-ul reprezintă un fenomen ce constă în creşterea anormală a intensităţii sonore.

O ureche ce nu percepe sunete de intensitate scăzuta va începe să audă sunete la fel sau mai intense decât urechea normală. Astfel, un sunet puternic, tolerat de urechea normală, va creşte în intensitate în urechea lezată, devenind intolerabil. Astfel, aceşti pacienţi au un beneficiu limitat al protezării auditive.

Se întâlneşte în leziuni cohleare tip boala Ménière, presbiacuzie.

6. Indexul sensibilităţii la creşteri mici de intensitate (Testul S.I.S.I.)

Pacienţii cu leziuni cohleare disting modificări mici de intensitate a tonurilor pure mai bine decât persoanele normale, cu leziuni de transmisie sau retrocohleare. Se dau creşteri de 1 dB de 20 de ori şi în cazul când subiectul sesizează 13 creşteri (70%), recruitment-ul este prezent, indicând o leziune cohleară.

7. Testul căderii pragului tonal (Tone Decay Test - TDT) este o proba destinată depistării leziunilor retrocohleare. Proba se face cu un sunet de 4000 Hz transmis cu 5 dB peste pragul auditiv, 60 de secunde. Se mărește intensitatea ca sunetul să se poată percepe. O pierdere mai mare de 25 dB arata o leziune retrocohleară.

METODE OBIECTIVE

1. Metodele electrofiziologice permit în special evaluarea audiției la copii și la pacienții adulți necooperanți.

Electrozii sunt plasați pe cutia craniană, C.A.E., urechea medie.

Aceste metode sunt:

- electrocohleografia (ECoG);
- potentialele evocate auditive precoce (P.E.A.P.);
- audiometria prin răspuns cortical.

Electrocohleografia (ECoG) - măsoară potențialele electrice apărute în cohlee și nervul VIII, răspuns la stimulii auditiv în primele 5 milisecunde. Se studiază potențialele de acțiune a nervului VIII; electrodul se montează transtimpanic pe promontoriu.

Potențialele evocate auditive precoce înregistrează activitatea electrică din nervul cohlear și din diverse zone ale trunchiului cerebral. Potențialele electrice generate ca răspuns la stimulii sonori sunt captate de electrozii de suprafață. Se măsoară sensibilitatea auditivă între 1000-4000 Hz. Ea este folosită pentru depistarea leziunilor retrocohleare și a hipoacuziei la copii, studiindu-se producerea unor unde în primele 10 milisecunde.

Audiometria prin răspuns cortical

Se efectuează în scopul detectării defectelor căilor auditive centrale și a cortexului temporal.

B. Otoemisiunile acustice (O.E.A.) sunt semnale acustice ce pot fi detectate în C.A.E. Pot fi spontane sau provocate (tranzitorii, produs de distorsiune D.P., corelate în frecvență). Otoemisiunile acustice reflectă activitatea mecanică de la nivelul celulelor ciliate externe. Acestea se pot detecta prin faptul că vibrațiile de la organul lui Corti se transmit prin perilimfă la membrana ferestrei rotunde, apoi prin deplasarea lanțului osicular pune în vibrație timpanul. Astfel, în C.A.E., o sondă captează sunetele. Absența otoemisiunilor acustice arată o hipoacuzie datorită unor leziuni cohleare (traumă acustică, droguri ototoxice, etc). Prezența O.E.A. arată practic că atât urechea medie cât și cea internă sunt normale.

Examenul funcției de echilibru

Urechea internă, prin porțiunea posterioară formată din vestibul și canalele semicirculare realizează menținerea echilibrului alături de analizatorul tactil, kinestezic și vizual.

Leziunile labirintului vor determina vertij, nistagmus, tulburări de echilibru, tulburări locomotorii.

Examenul echilibrului cuprinde:

- probe spontane, fără excitarea labirintului, evidențiind vertijul și nistagmusul;
- probe provocate cu excitarea labirintului prin stimuli termici, pneumatici, rotatori sau electrici.

1. Vertijul reprezintă deplasarea obiectelor sau a persoanei una în jurul celeilalte, aceasta făcându-se către labirintul hipervalent.

Criza vertijinoasă labirintică apare brusc și dispare în general lent și se însoțește de tulburări neurovegetative ca grețuri, vărsături, ameteli și este accentuată de mișcările rotatorii ale capului.

2. Nistagmusul poate fi spontan sau provocat. Se evidențiază ușor prin mișcarea ritmică și simultană a globilor oculari; este format

dintr-o secusa lentă (vestibulara) îndreptată spre labirintul hipovalent şi o secusa rapidă (centrală) orientată spre labirintul hipervalent. Direcţia nistagmusului se defineşte după secusa rapidă. Pacientul stă în general cu capul fix şi privirea înainte. Apoi mişcarea indexului examinatorului este urmărită numai de ochii pacientului. Nistagmusul vestibular este orizontal, rotator şi unilateral, spre deosebire de cel central nesistematizat. Nistagmusul poate fi conjugat în leziunile vestibulare sau disociat, disjunctiv în afecţiunile cerebrale.

Tulburările de echilibru static sau dinamic se evidenţiază prin proba Romberg (dezechilibru general static) şi proba Babinski-Weill (a mersului în stea), o proba spontană a dezechilibrului general dinamic.

Probele provocate sunt efectuate în scopul excitării voluntare a vestibulului pentru a se stabili dacă este normal, în hipofuncţie, distrus (inexcitabil) sau hiperexcitabil (hipervalent).

Proba pneumatică se face cu para Politzer, insuflându-se aer asupra timpanului. Când există o fistulă la nivelul canalului semicircular lateral, presiunea aerului excită labirintul membranos, determinând fenomene vestibulare. Semnul fistulei cu nistagmus spre urechea bolnavi apare în otita medie cronica supurată.

Proba calorică (Barany) se realizează irigând C.A.E. cu apă caldă sau rece, nistagmusul fiind către aceeasi ureche, respectiv către urechea opusă. Se măsoara timpul de latenţă şi în cazul modificării arată hiper, hipo sau inexcitabilitatea labirintului.

Proba rotatorie (Barany) se efectuează cu scaunul rotator, sau platforme complexe înregistrându-se nistagmusul şi înscrierea în cadrul unei nistagmograme.

Tulburările de echilibru se manifestă prin tulburări segmentare ale braţelor şi se pune în evidenţă prin:

- proba braţelor intinse;

- proba indicației.

În ambele probe se produce o deviație a ambelor mâini în acelasi sens, spre direcția opusă secusei rapide a nistagmusului, aratând o leziune labirintică.

În explorarea acustico-vestibulară un rol important îl joacă şi diferite explorări paraclinice cum ar fi:

- explorările radiologice în incidente standard otomastoidiene: Schuller, Chausse III, Stenvers, Hirtz;
- explorare radiologică prin tomografie simpla, CT scanner şi RMN, angiografie;
- examenul bacteriologic din diferite secreții;
- examenul biopsic în situația unor tumori.

Patologia urechii externe

A. MALFORMAȚIILE URECHII EXTERNE (1,2,3,4, 5,7,11)

Aceste afecțiuni rezultă din vicii de diferențiere ale primului sau celui de-al 2-lea arc branhial, incluzând macrotia, anotia şi microtia, de asemenea poliotia când există rudimente cartilaginoase suplimentare în jurul pavilionului urechii.

Atrezia congenitală a C.A.E. rezultă din întreruperea dezvoltării normale a progresării fantei branhiale.

Malformațiile strict numai ale urechii externe sunt rare şi se însoțesc de obicei şi cu malformații ale lanțului osicular sau urechii medii.

La copil sunt posibile persistența unor resturi din sinusurile preauriculare sau fistulele congenitale sub forma coloboma auris.

Pot apărea şi sindroame congenitale plurimalformative şi cu malformații ale urechii medii cum ar fi sindromul Pierre Robin, sindromul Down, sindromul Treacher Collins.

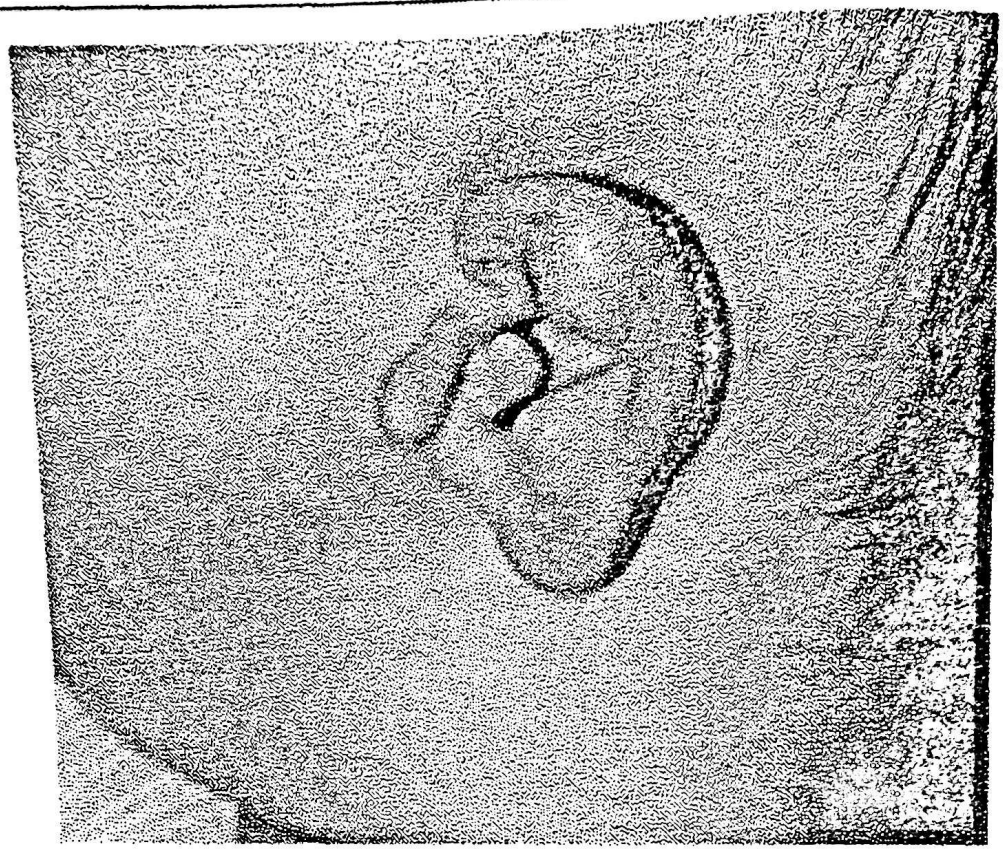

Fig. 23. ***Malformație pavilionară*** (Rev.ORL)

Tratamentul este chirurgical prin exerezã şi plastii atât în scop estetic cât şi funcțional.

B. TRAUMATISMELE URECHII EXTERNE

Sunt reprezentate de leziuni la nivelul pavilionului sau a C.A.E. Se discută despre leziuni cauzate de lovituri sub formă de contuzii, plăgi sau acțiunea unor temperaturi extreme sub forma arsurilor şi degerăturilor.

a. *Plăgile urechii externe* sunt simple sau complexe, cu sau fără pierderi de substanță. Ele au mare potențial de a se suprainfecta datorită faptului că scheletul cartilaginos se hrănește prin imbibitie din pericondru

Tratamentul este chirurgical şi vizează în primul rând ridicarea zonelor de cartilaj denudat şi apoi refacerea estetică a pavilionului. Profilaxia antitetanică este obligatorie iar cea antiinfecțioasă, antibioticele vor fi cu spectru larg şi în doze mai mari decât dozele

uzuale, în asociere 2-3 care să acopere tot spectrul antibacterian deoarece tot timpul planează spectrul unei pericondrite.

b. Contuziile pavilionului urechii cu producerea **othematomului**.

Othematomul este o colecţia sanguinolentă la nivelul fosetei naviculare unde anatomic pericondrul este mai usor decolabil şi mai fragil. Secţionarea vasculară este produsă mai frecvent la sportivi dar şi prin accidente iatrogene (acupunctura) sau domestice.

Tratamentul constă în incizie în zona decliva, drenaj şi pansament compresiv pentru a acola pericondrul la cartilaj. El se poate suprainfecta şi determină leziuni de pericondrită, motiv pentru care este obligatoriu tratamentul cu antibiotice şi supraveghere atentă Neglijat şi dacă nu s-a suprainfecat (rar) colecţia sanguină se poate organiza conjunctiv devenind fibroasa deformând pavilionul cu aspect de ureche conopidiformă.

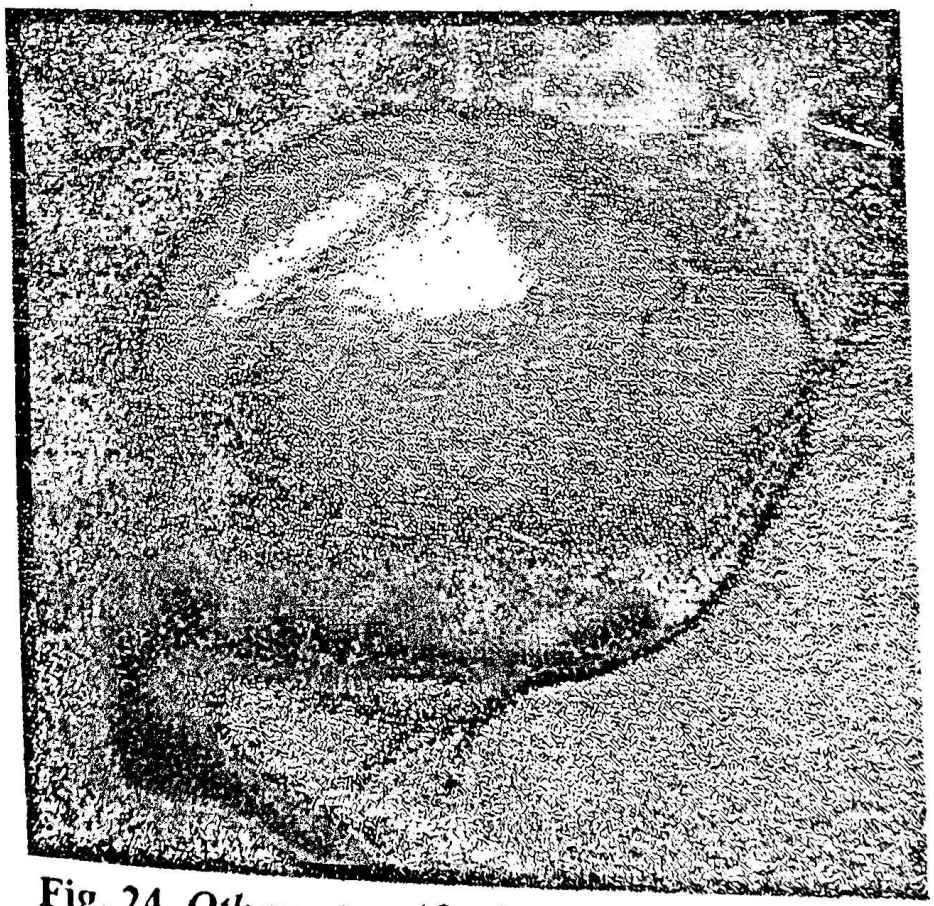

Fig. 24. ***Othematom*** (Otolaryngology Houston)

Fig. 25. *Othematom fibros*

c. **Arsurile şi degerăturile** sunt datorate expunerii la temperaturi crescute sau scăzute.

În cazul degeraturilor, tegumentele trec prin faza dc cianoză, ischemie cu formare de vezicule şi necroză profundă cu pierdere de substanță. Se aplică pansamente sterile, uscate, antibiotice, vasodilatatoare.

În arsuri apare eritem, vezicule, distrucții tisulare. Ca tratament se indică aplicare locală de pomezi sau spray cu antibiotice, pansamente sterile.

Fig. 26. *Degerătură a pavilionului* (Houston Otolaryngology)

C. CORPII STRĂINI AURICULARI

Sunt în general cantonați la nivelul C.A.E. și, mai rar, și în urechea medie prin ruptura timpanului.

Corpii străini exogeni pot fi vegetali (semințe, usturoi, fasole), animați (insecte), diferite piese metalice, plastic, vata etc.

Corpii străini vegetali sunt higroscopici, ei își măresc volumul la umiditatea din conduct obstruând în totalitate C.A.E. determinând durere, hipoacuzie, tinitus și chiar vertij. Ei au un mare potențial de suprainfecție.

Corpii animali se pot anclava în timpan, determinând leziuni locale.

Tratamentul constă în îndepărtarea acestor corpi străini cât mai puțin posibil traumatizant cu pensa sub microscop sau spălături cu seringa Guyon după prealabila acțiune locală de deshidratare a alcoolului și anestezie locală. Rar este necesară îndepărtarea chirurgicală prin abord retroauricular când au depășit membrana timpanică.

Pentru corpii străini animali primul gest terapeutic este anihilarea sitemului lor respirator cu ulei şi a evita astfel leziunile timpanului după care se îndepărtează ușor prin spălături auriculare.

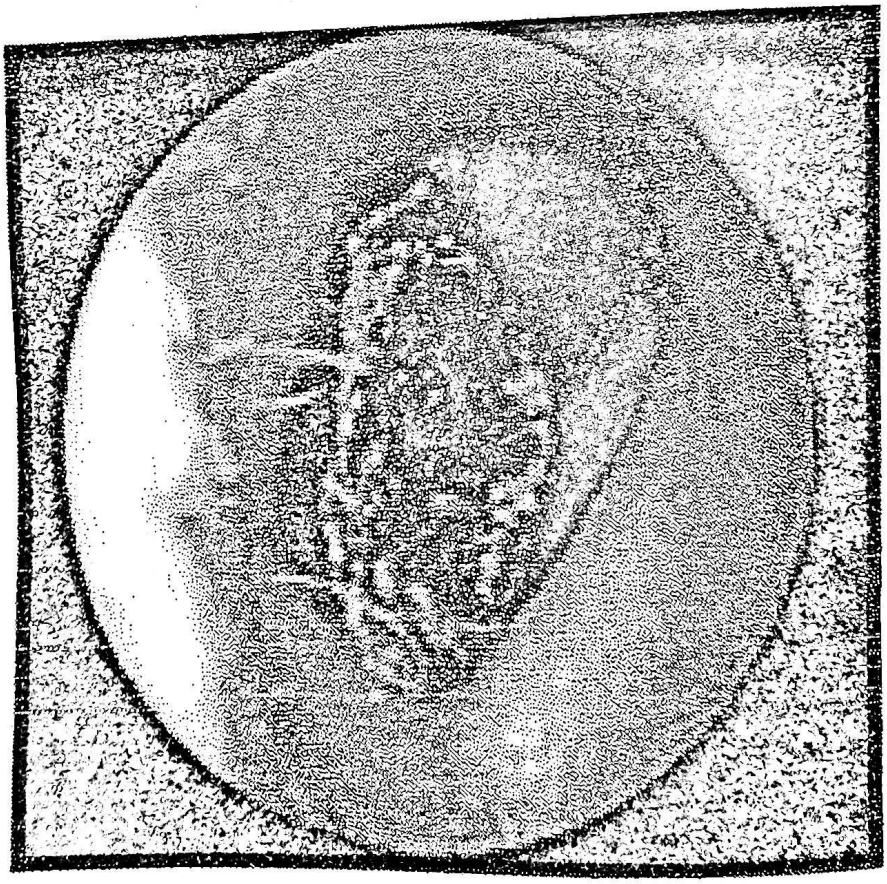

Fig. 27. *Dop cerumen*

Corpii străini endogeni sunt reprezentați prin dopul de cerumen și dopul epitelial. Acesta produce obstrucția C.A.E. cu posibilă însoțire de eczeme sau infecţii locale. Determină durere, hipoacuzie de transmisie bruscă, acufene şi chiar vertij. Hipoacuzia survine brusc după o baie sau plonjare în piscină.

Tratamentul constă în îndepartarea sa prin spălături auriculare după prealabila exfoliere cu apă oxigenată sau alcool pentru cei epidermici.

Pentru persoanele în vârstă sau diabetici este obligator ca gest final un pansament otic cu alcool boricat sau salicilic ca prevenţie pentru otitele externe maligne.

Orice manevră de extragere intempestivă folosind beţişoarele cu vată este total proscrisă pentru ca produc soluţii de continuitate tegumentară sau masare a corpului străin spre timpan.

D. ÎNFLAMAŢIILE URECHII EXTERNE (1,2,3,4,5,7,11)

Aceste inflamaţii sunt în general nespecifice, cu interesarea pavilionului, meatului şi a C.A.E. sub forma unor dermite ce se pot asocia cu leziuni de pericondrită, condrită sau celulită.

Cel mai frecvent sunt implicaţi stafilococul auriu, streptococul piogen, fungi şi, mai rar, pseudomonas aeruginosa.

La aceasta contribuie leziuni de grataj, leziuni alergice, dezechilibre chimice, modificări ale pH-ului local (cel alcalin favorizează infecţiile).

Examenul otomicroscopic, recoltarea secreţiilor otice pentru examenul bacteriologic şi micotic, antibiograma sunt necesare pentru precizarea etiologiei.

Pentru o înţelegere mai didactică vom recurge la clasificarea Paparela a acestor afecţiuni; la nivelul pavilionului şi apoi ale conductului auditv extern fiecare cu etiologie baceriană şi virală.

I. La nivelul pavilionului

A. BACTERIENE

a. ERIZIPELUL

Este definit ca cea mai tipică dermită acută şi contagioasă produsă prin infectarea streptococica a vaselor limfatice. Se localizează la nivelul pavilionului dar şi la regiunile periauriculare, apare spontan sau după plăgi sau dermatoze supra infectate.

Clinic, debutul este brutal cu febra 40 grade, frison, cefalee iar la examenul local se observă un placard roșu viu ușor evazat delimitat de bureletul lui Millian, foarte dureros cu adenopatie satelită. 1/3 din hemoculturi sunt pozitive. Principalul element clinic de diagnostic diferențial față de celelate afecțiuni inflamatorii ale pavilionului este aceasta margine a leziunii ușor ridicată și cu trecere bruscă în țesut sănătos fără acea trecere gradată de la roșu intens spre roz.

Tratamentul indicat este antibioterapie antistreptococică: penicilina G 4-6 mil/zi sau augmentin 2-3 gr /zi

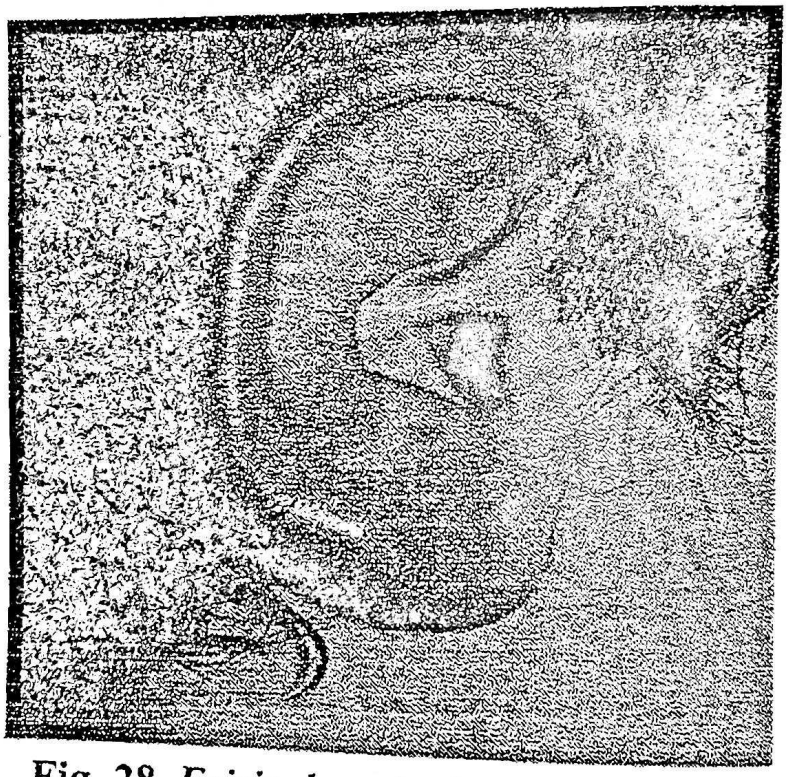

Fig. 28. ***Erizipel auricular*** (Wikipedia)

b. PERICONDRITA

Este definită ca o inflamație subacută a pavilionului care atinge cartilajul și pericondrul caracterizat printr-un epanșament subpericondral care suprimă aportul nutritional. Se descriu două forme clinice; pericondrita supurată datorată unei infecții bacteriene și pericondrita seroasă care constă într-un simplu exudat subpericondral amicrobian.

În prima formă germenii incriminați sunt gram pozitivi, stafilococ, streptococ dar și piocianicul în cele mai redutabile. Ca mecanisme fiziopatogenice se citează și așa zisele pericondrite idiopatice însă cele mai frecvente sunt secundare unor traumatisme accidentale, iatrogene (acupunctura) sau otite externe.

Clinic apare o durere vie exacerbată de orice contact cu urechea care iradiază în regiunea cervicală și temporală iar la inspecție se observă un pavilion tumefiat pe ambele fețe roșu sumbru cu ștergerea reperelor anatomice iar edemul inflamator depășește pavilionul fără o limită precisă.

Evoluția se face spre fistulizare cu puroi verde cremos și eliminare de sfaceluri cartilaginoase care transformă în final pavilionul într-un bont inestetic.

Afecțiunea este redutabilă ca evoluție săptămîni când a fistulizat chiar sub tratament care necesită pansamente zilnice locale cu antibiotice conform antibiogramei și chiuretarea sfacelurilor iar general parenteral carbenicilina cu gentamicina timp de 14 zile cu precauțiile de rigoare ale efectelor secundare.

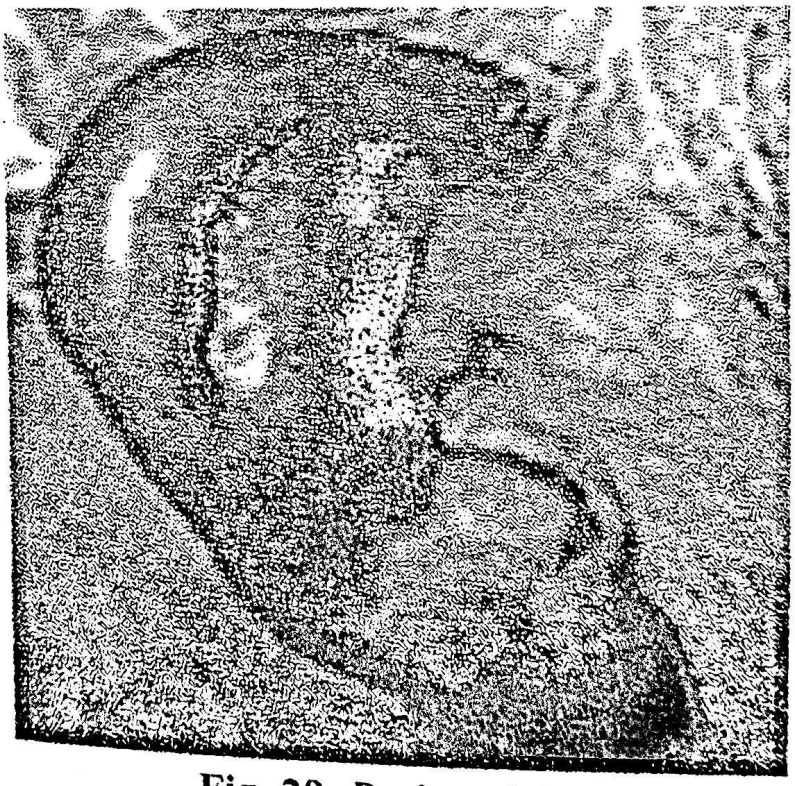

Fig. 29. ***Pericondrita***

A doua formă de pericondrită este mult mai benignă, apare în urma unor traumatime locale prin frecare, clasic la purtarea de pălărie. Durerea este mult mai mică ca intensitate iar tumefacția cuprinde numai fața externă a pavilionului iar tratamantul se rezumă după îndepartarea factorului traumatizant la simple pansamente locale cu betadină.

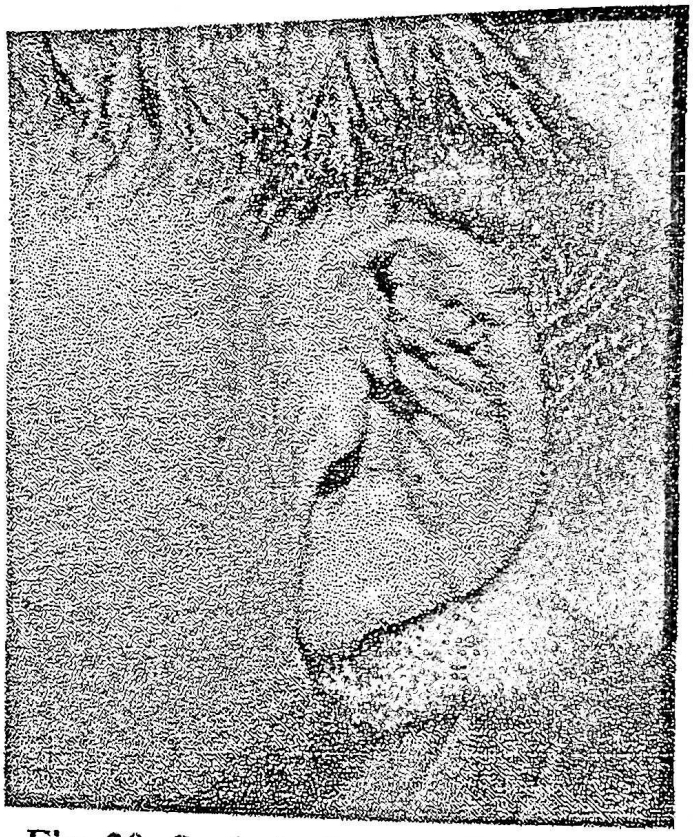

Fig. 30. *Sechele după pericondrită*

B.VIRALE

ZONA ZOSTER

Este o erupție cutanată eritematoveziculară pe traiectul intermediarului lui Wrisgerg (zona Ramsay-Hunt).Tabloul clinic local constă în apariția de vezicule cu conținut seros apoi tulbure pe un placard eritematos difuz și toate în cadrul unui sindrom infecțios gripal cu otalgie vie, adenopatie satelita și în 60% din cazuri cu paralizie de facial. Tratamentul local constă în pansamente cu

betadină pentru a preveni suprainfecţia iar general se pot prescrie antivirale ca pentru orice herpes. Aciclovir, Zovirax.

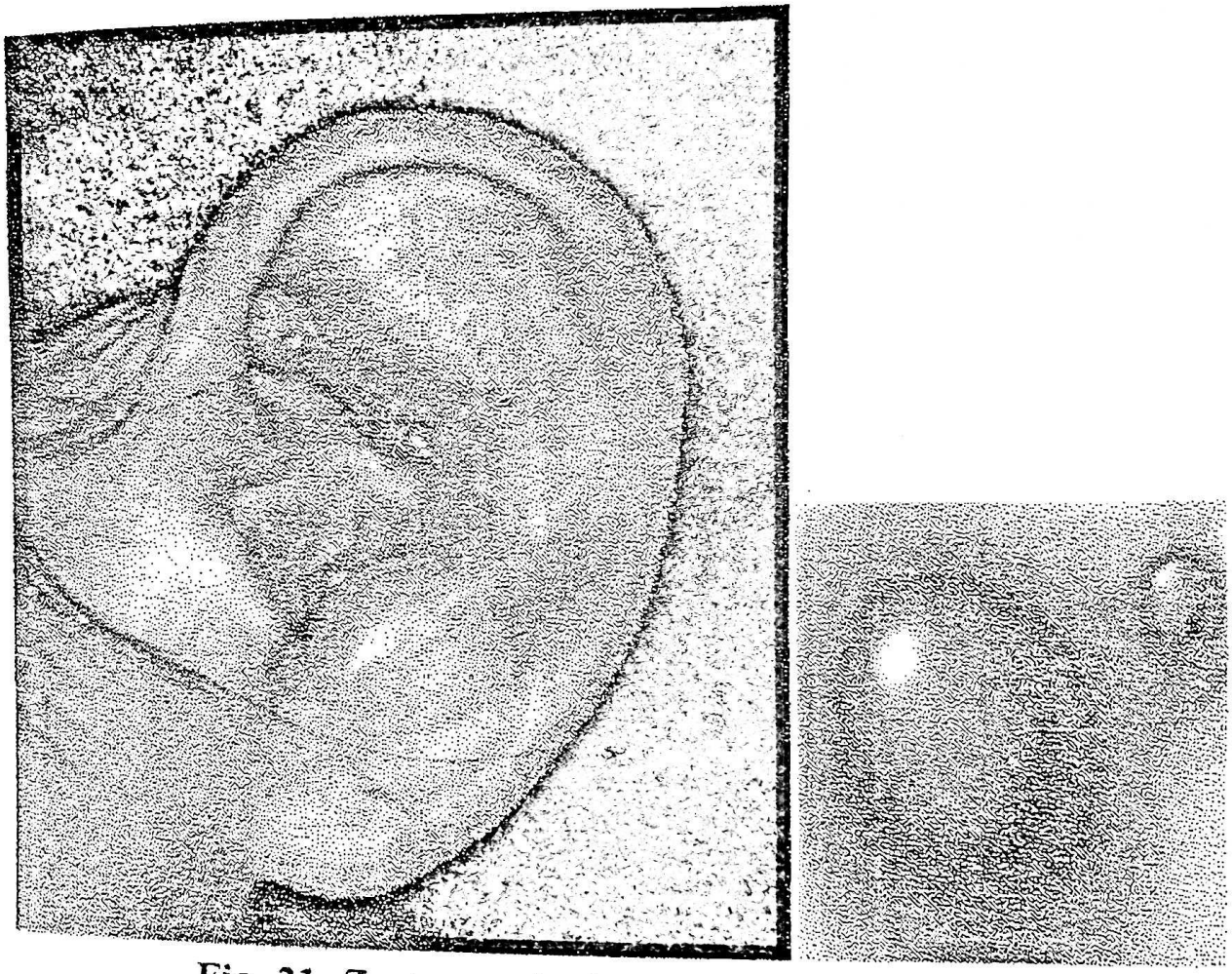

Fig. 31. *Zoster auricular cu detaliu veziculă*

II. La nivelul CAE

A. BACTERIENE

a. FURUNCULUL DE CONDUCT

Reprezintă inflamaţia circumscrisă a foliculului pilosebaceu, de origine stafilococică, favorizată de traumatisme, leziuni de grataj, diabet. **Clinic subiectiv** apare o durere violentă cu evoluţie în paroxisme, exacerbată de masticaţie şi tracţiunea pavilionului auricular. **Obiectiv** se observă o tumefacţie dureroasă, eritematoasă centrată pe un fir de păr cu adenopatie pretragală. El se maturează în 3-5 zile când se produce eclozarea lui cu o secreţie purulentă

cremoasă și diminuare durerii. Netratat și pe un teren deficitar imunitar sau diabet se poate complica fie prin o pericondrită sau mai frecvent pritr-un adenoflegmon retroauricular cu păstrarea șanțului retroauricular (semnul lui Jacques) patognomonic în deferențierea cu o otomastoidită cu exteriorizare retroauriculară.

Tratamentul constă în incizia și drenajul colectiei cu pansamente locale cu mesa de drenaj 3-5 zile cu betadină sau acid boric iodoformat iar general antibioterapie antistafilococică, oxacilin 2-4 grame în funcție de fenomenele locale asociate. În concluzie o atitudine total diferită de ceea ce se face într-un furuncul de vestibul nazal

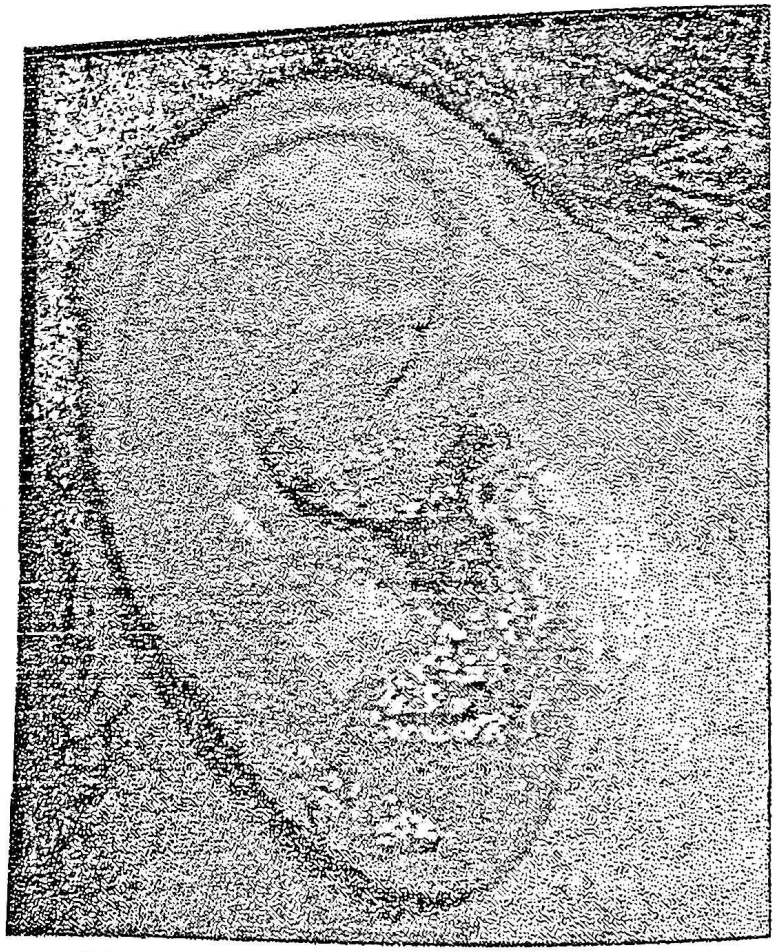

Fig. 32. *Furuncul CAE fistulizat*

b. OTITA EXTERNĂ DIFUZĂ

Este o dermoepidermită acută care interesează o parte sau întregul conduct auditiv extern. Germenii cei mai frecvenți

incriminaţi în etiologia ei sunt: stafilococul, streptococul, piocianicul, proteus, anaerobi.

Factorii favorizanţi sunt reprezentaţi de umiditate şi stagnarea apei, pragul critic fiind reprezentat de umiditatea care depăşeşte 80%, dar şi de diminuarea secreţiei ceruminoase sau de traumatisme locale prin grataj, arsuri, beţişoare cu vată.

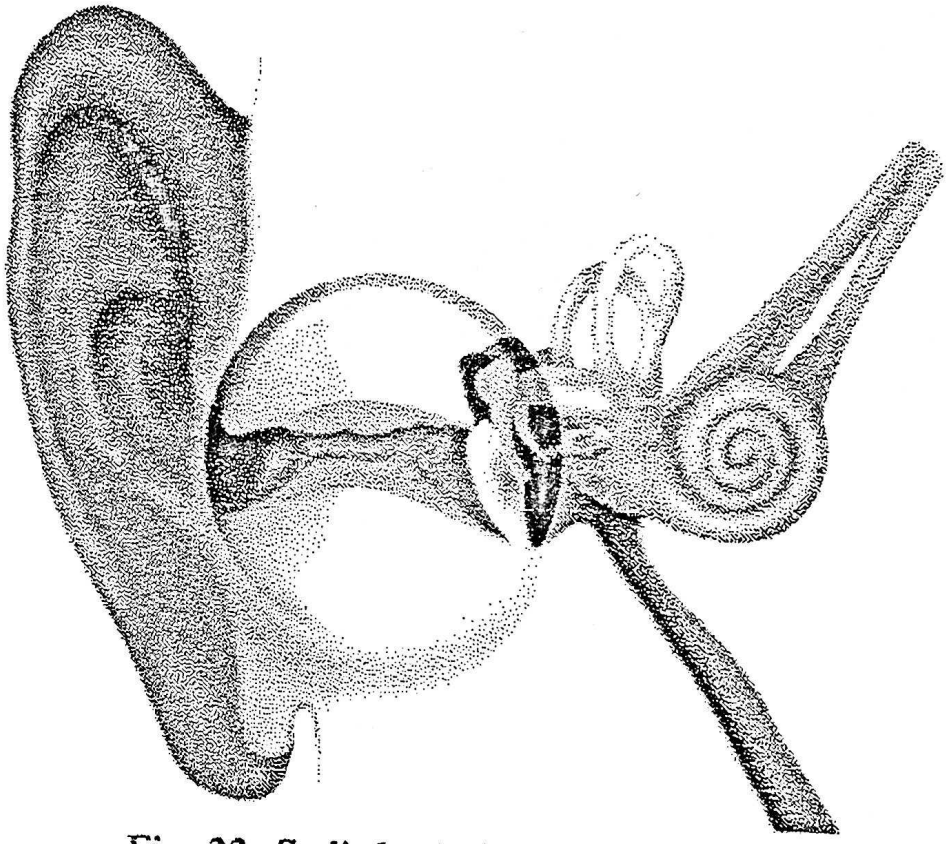

Fig. 33. ***Sediul otitei externe***

Clinic subiectiv apare o durere intensă ca în furuncul care evoluează în paroxisme cu iradiere în mandibulă sau regiunea temporală exacerbată de masticaţie sau orice atingere locală, hipoacuzie.

La examenul obiectiv se observă o infiltraţie inflamatorie eritematoasa cu secreţie seroasă sau purulentă, detritusuri epidermice. Evolutia sub tratamant se face spre vindecare în 7 zile, netratată generează complicaţii supurative grave, pericondrită, sau la distanţă cicatrici stenozante în formele circumscise.

Desi o afecțiune banală dar exasperantă prin simptomatologie poate dezvolta la persoanele în vârstă sau diabetici **forma malignă** grava nu numai prin terenul în general deficitar imunitar dar și prin implicarea piocianicului ca etiologie. Trebuie reținut că poate determina complicații grave: paralizie de facial, meningite, tromboflebite de sinus lateral, osteomielita a bazei craniului, cu o mortalitate de 50% chiar sub antibiotice.

Tratamentul pentru forma curentă constă în aspirații zilnice locale sau chiar de două ori pe zi, aplicatii de antibiotice local conform antibiogramei și general antibiotice active pentru stafilococ și streptococ de genul Ampiclox 2 gr /zi.

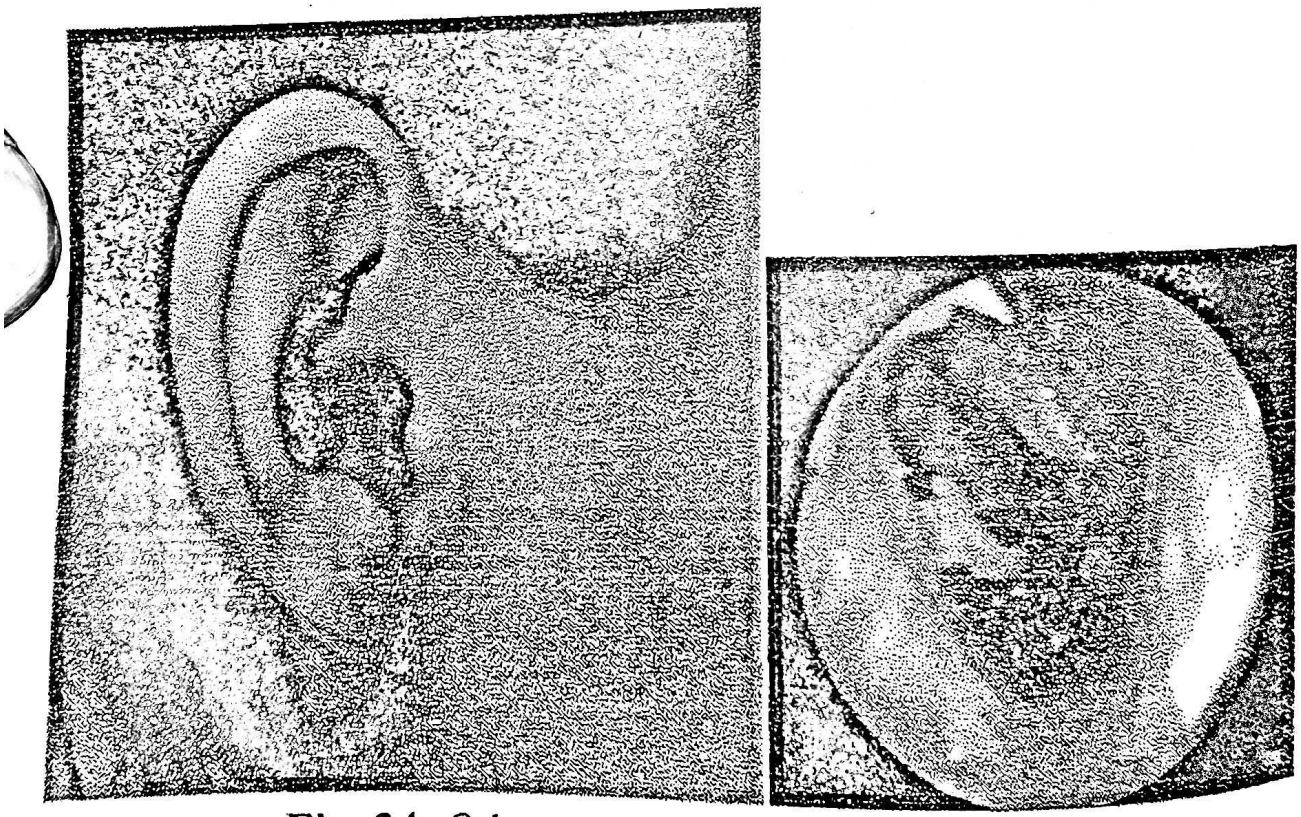

Fig. 34. ***Otita externă cu aspectul otomicroscopic***

B . ALERGICE

ECZEMA AURICULARĂ

Dupa Degos eczema auriculară este o dermatoză eritemato-veziculoasă pruriginoasă difuză sau în placarde de cauză alergică.

Factorii alergici sunt diferiţi pornind de la medicamente aplicate local (antibiotice, antihistaminice) profesionali (industria cimentului, brutari, telefoniste) până la cosmeticele uzuale (şampon, vopsele de păr)

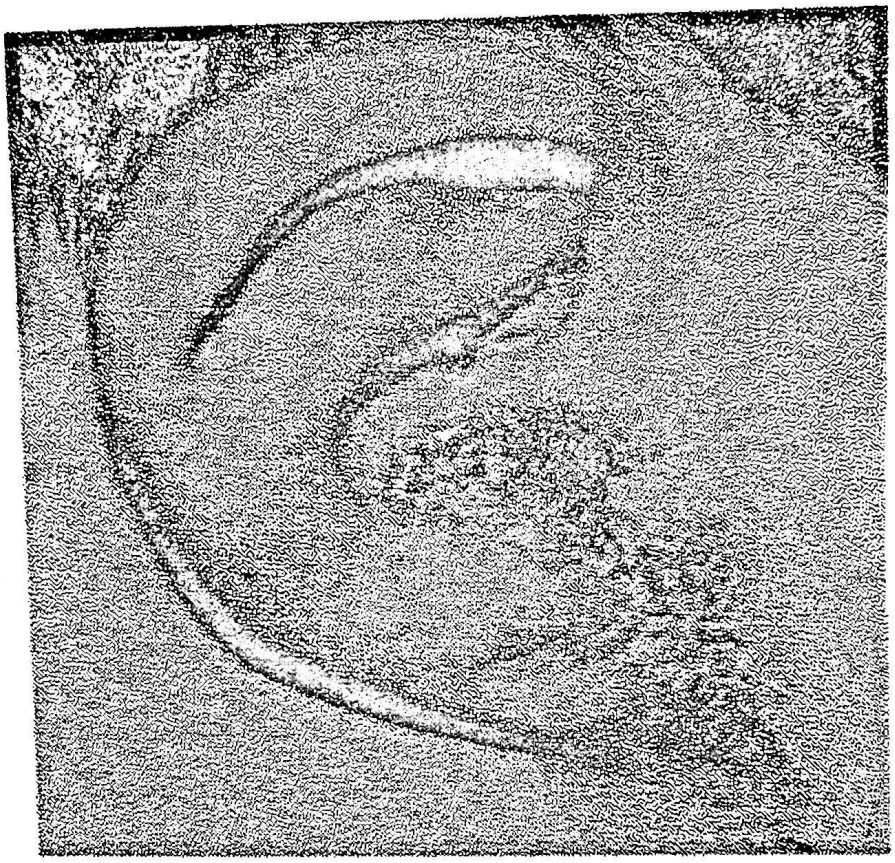

Fig. 35. ***Eczema auriculară***

Ea trece prin 4 faze: eritematoasă, veziculoasă, crustoasă, descuamare. Este destul de dificil de a suspiciona o alergie deoarece produsul poate fi utilizat mult timp fără vreun simptom când brusc apare un prurit intens, arsură dureroasă cu eritem inflamator, secreţii serocitrin al nivelul conductului şi extensie la toata chonca sau spre pavilion. În formele cronice apare un placard net, uscat cu descuamări pruriginoase. Neglijate se pot suprainfecata şi determina de la simpla otita extenă până la pericondrită.

Tratamentul vizează desigur identificarea şi îndepartarea alergenului tratament general cu antialergice iar local unguente cu hidrocortizon sau antibiotice cu hidrocortizon în suprainfecţii.

B. MICOTICE

OTOMICOZA reprezintă inflamația tegumentului urechii externe produsă de fungi (aspergilus, flavus sau candida albicans).

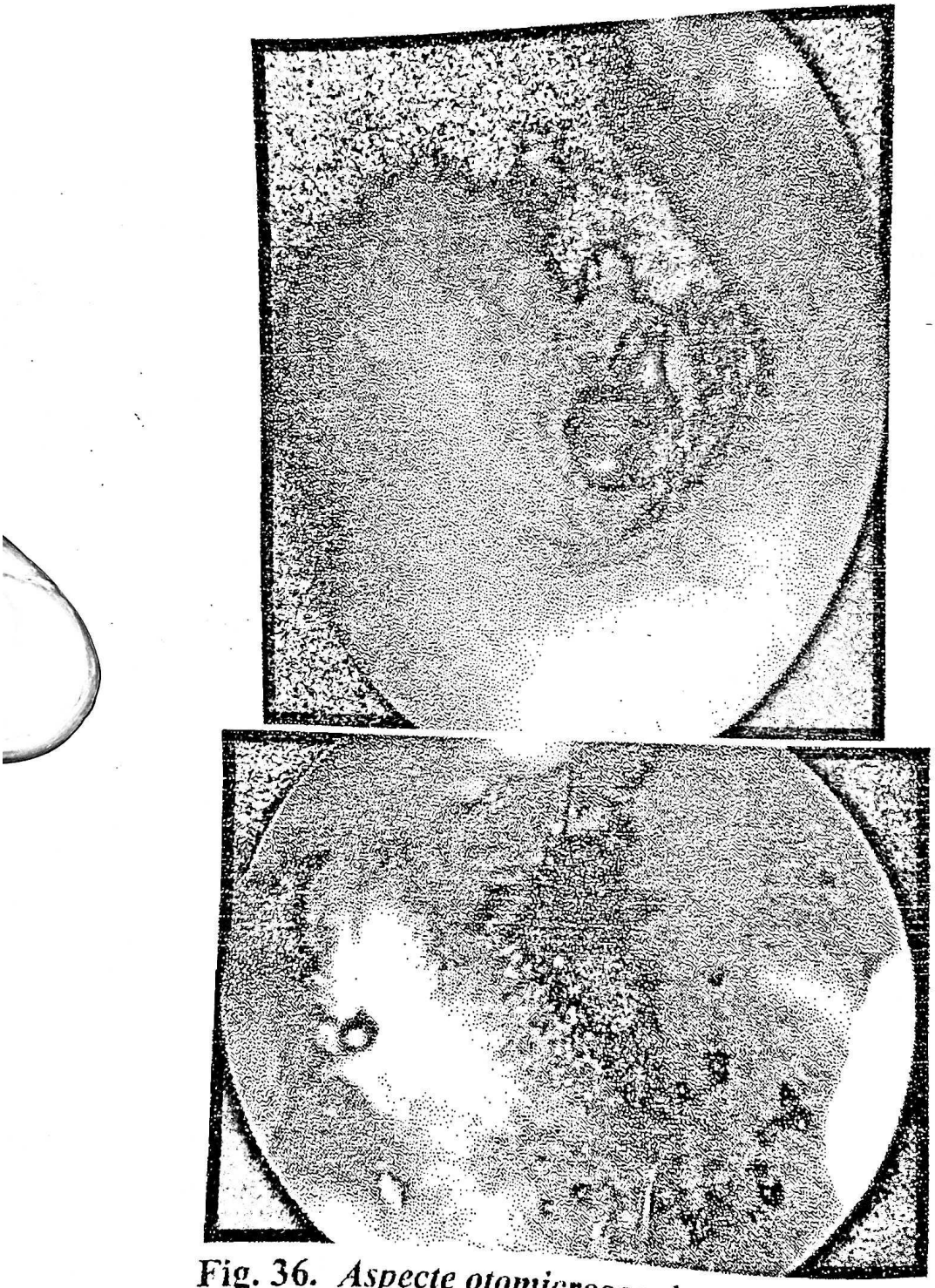

Fig. 36. ***Aspecte otomicroscopice în otomicoză***

Factorii favorizanți sunt umezeala, stagnarea apei în conduct, igiena defectuoasă. Clinic apare un prurit intens, otalgie discretă.

hipoacuzie. Otomicroscopia releva o pâslă de micelii de culoare alb-cenuşiu, pe o magmă formată din epitelii descuamate zemuinde cu miros fetid care lasă după aspiraţie un tegument intens congestionat

Examenul secreţiilor auriculare este obligatoriu deoarece în puţine cazuri apare trama de micelii care pun diagnosticul.

Tratamentul este în exclusivitate local şi constă în două faze: prima din aspiraţiă şi pansament cu alcool salicilic sau betadină 1-2 zile şi apoi unguente cu antifungice Exoderil, Clotrimazol, Pimafucin după rezultatul antifungigramei.

E. PATOLOGIA TUMORALĂ A URECHII EXTERNE (1,2,3,4,5,7,11)

1. Tumorile benigne ale urechii externe sunt reprezentate prin papilom şi adenom tegumentar, hemangiom şi limfangiom, tumori dermoide, condrom. Hemangioamele sau limfangioamele sunt numai niste manifestari locale şi necesită investigaţii suplimentare CT pentru depistarea altor localizări cu risc vital (endocraniene, cervicale). Se pot intâlni exostoze meatale şi ale C.A.E. osteoamele pediculate sau sesile care determină hipoacuzie progresivă prin îngustarea filierii meatale.

Tratamentul chirurgical de ablaţie a tumorii se face numai sub microscop pentru a nu antrena lezarea facialului sau dizlocări ale lanţului osicular.

2. Tumorile maligne ale urechii externe

Se descriu stări precanceroase ca keratoza senilă şi boala Bowen ce necesita dispensarizare , biopsie la modificările de culoare şi consistenţă şi excizie chirurgicală la transformarea malignă.

Leziunile maligne cele mai frecvente sunt carcinoamele scuamoase şi cele bazocelulare şi, mai rar, nevul pigmentar şi melanomul malign.

Carcinomul bazocelular se prezintă mai rar sub forma nodulară şi cel mai frecvent ulcerovegetantă conopidiformă cu posibile margini perlate.

Tratamentul constă în excizie chirurgicală largă în limita de securitate oncologică sau prin procedeu Mohs urmată de chirurgie reconstructivă. Este obligatorie investigarea CT a tuturor ariilor de drenaj limfatic periauriculare, parotidiene şi cervicale superioare.

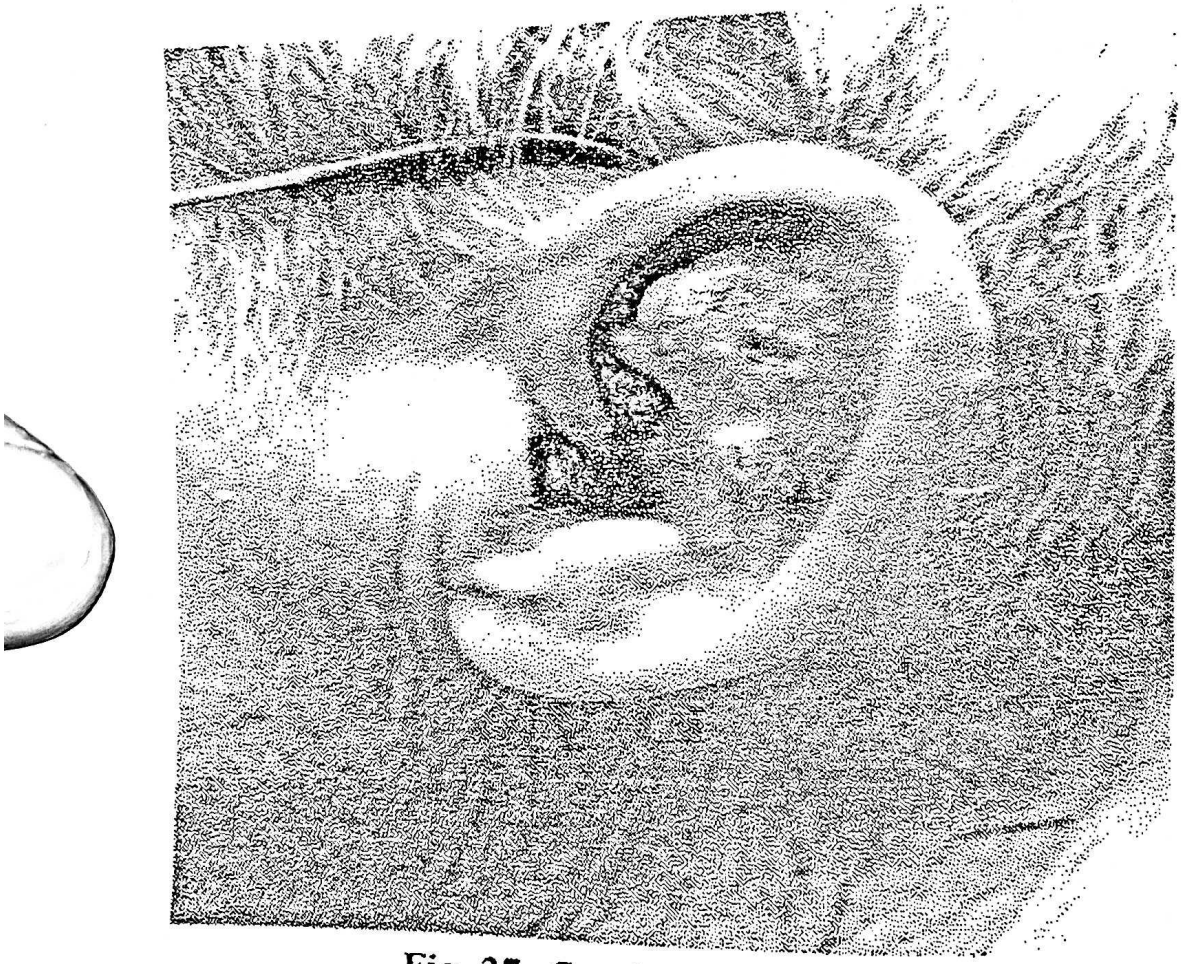

Fig. 37. *Carcinom pavilionar*

Carcinomul spinocelular keratinizat se ulcerează adesea, determinând metastaza ganglionară precoce sau în glanda parotidă. Tratamentul este de exereză chirurgicală, chirurgie reconstructivă pentru defectele mari. Se poate asocia parotidectomia şi evidarea ganglionară.

Iradierea pre şi post operatorie se poate asocia în leziunile intinse iar decizia secvenţei terapeutice chirurgie, iradiere, chimio-terapie nu poate fi luată decât în echipa complexă care cuprinde în egală măsură oncologul, radioterapeutul, anatomopatologul.

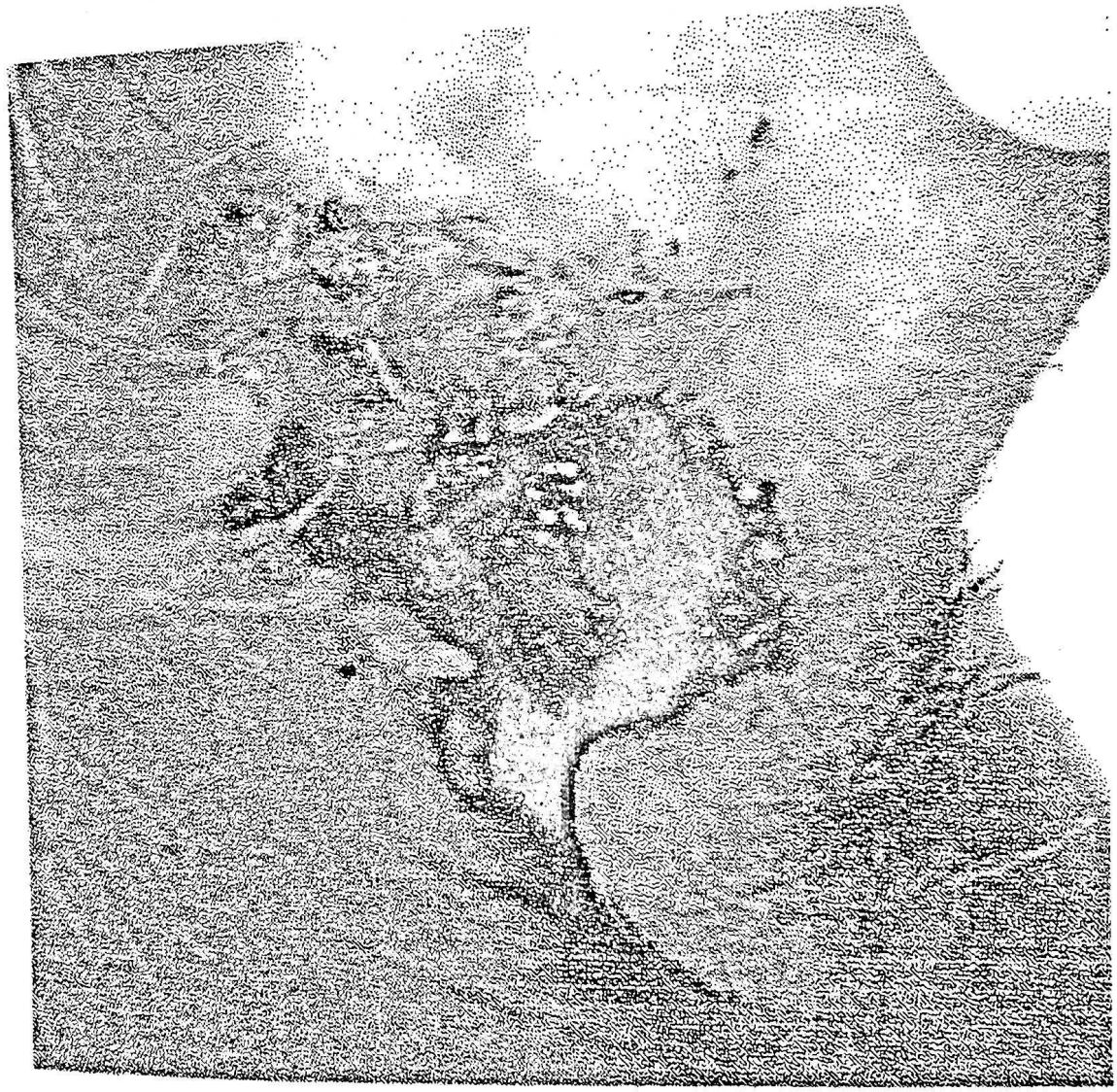

Fig. 38. ***Carcinom pavilionar***

Nevul pigmentar şi melanomul malign reprezintă leziuni mai rare, iar decizia terapeutică nu aparţine ORL-istului ci echipei complexe oncologice cu atât mai mult cu cât agresivitatea şi evoluţia unui melanom devine catastrofală în cazul unor manevre intempestive fără o argumentare competentă.

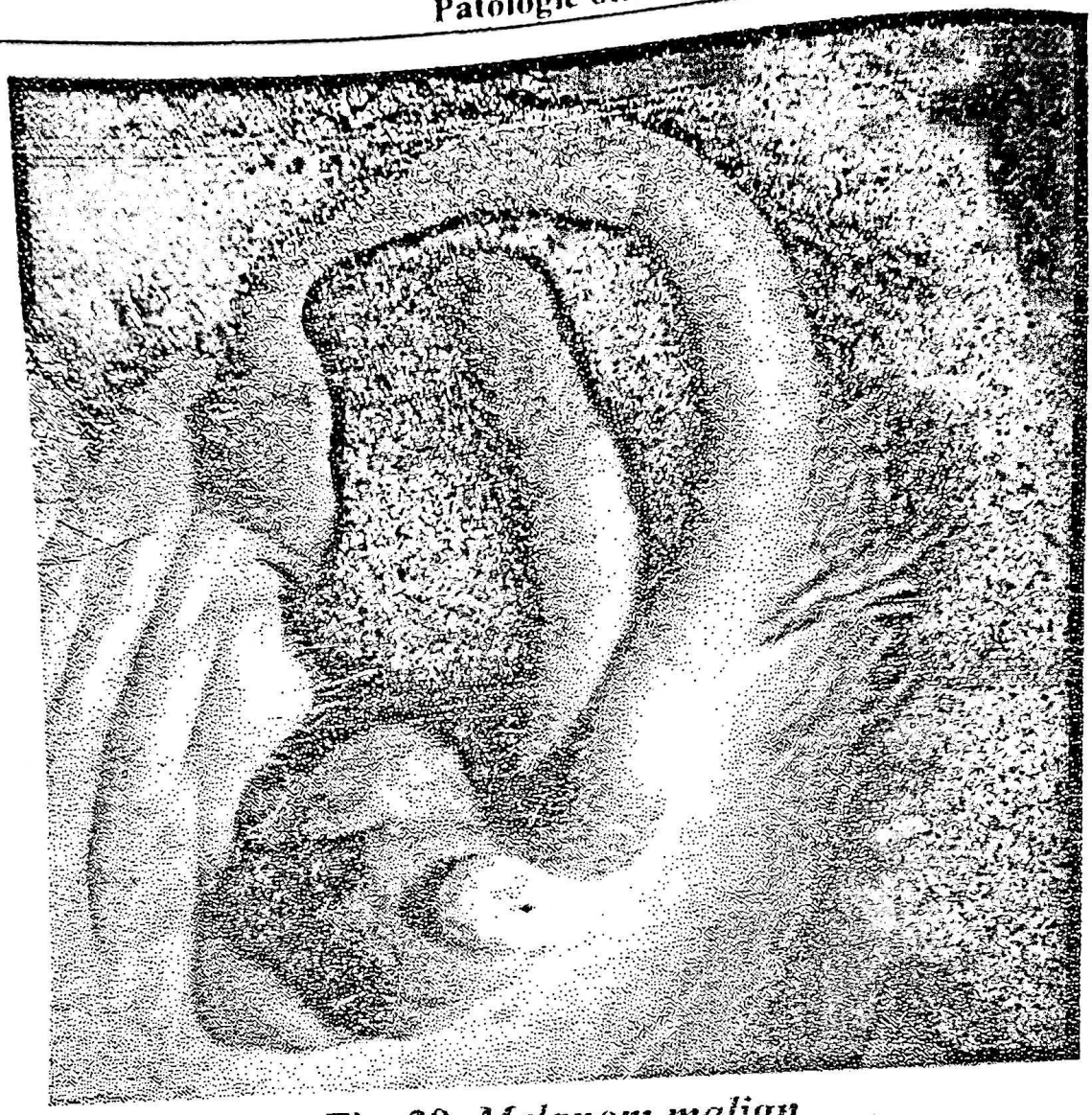

Fig. 39. *Melanom malign*

Patologia urechii medii

1. MALFORMAȚIILE URECHII MEDII

Sunt în general malformații osiculare sau ale cadrului osos al urechii medii , se însoțesc de cele ale urechii externe, și sunt într-un cadru polimalformativ care edifică sindroame distincte

Se manifestă prin hipoacuzie de transmisie și se evidențiază prin otoemisiuni acustice sau potențiale evocate auditive precoce.Din păcate diagnosticul lor se pune tardiv, după un an, când normal se dezvolta limbajul, în general screeningul auditiv la naștere se practică numai la persoanele cu risc sau care au malformații ale urechii externe.

Se pot rezolva chirurgical în general după vârsta de 3 ani numai în cazurile în care malformaţia evaluată RMN permite o reconstrucţie osiculară. La ceilalţi se recomandă protezare auditiva precoce, adică după vârsta de 6 luni, pentru favorizarea vorbirii copilului.

2. TRAUMATISMELE URECHII MEDII

Aceste traumatisme reprezintă aproximativ 2-3% din totalul traumatismelor. Leziunile asupra sistemului miringo-osicular şi la nivelul mastoidei dau hipoacuzie de transmisie sunt mai puţin grave caci pot fi corectate prin intrevenţie chirurgicală spre deosebire de cele ale stâncii temporalului şi ale bazei craniului care antrenează hipacuzie de percepţie definitivă şi au în general un prognostic mai grav.

Simptomatologia traumatică developează unele dintre simptomele de mai jos singure sau asociate.

a. Otoragia posttraumatică ce constă în sângerare auriculara pe cale meatală (semn Laugier) sau otoragie ocultă (semn Meunier) prin sângerare pe cale tubară în rinofaringe.

Hemostaza se face prin tamponament simplu fără alte substanţe hemostatice sau instilaţii ce favorizează suprainfecţia sau macerarea tegumentelor.

b. Otolicvoreea se produce în general posttraumatic prin lezarea tegmen timpani şi a meningelui cu scurgerea LCR cât şi iatrogen postoperator. Tratamentul este neurochirurgical pentru cele care interesează baza craniului iar pentru cele din domeniul ORL se plombează breşele fie cu pulbere de os, fragmente de muşchi sau materiale sintetice, silastic.

c. Otita barotraumatică reprezintă acumularea de lichid în urechea medie datorită variaţiei bruşte de presiune atmosferică şi posibila sângerare la nivelul membranei timpanice. Aceasta se

produce în timpul decompresiunilor și recomprimării bruște la scafandri, aviatori. Se evidențiaza o hipoacuzie de transmisie, hemoragie bilaterală în cazurile mai grave.

Tratamentul constă în administrarea de vasoconstrictoare nazale, antibioterapie de protectie, eventual miringotomie de drenaj.

d. Ruptura timpanului se datorește unei presiuni crescute a C.A.E. (suflu, palma, modificari bruste, înțepături, fractura stâncii temporalului). Se manifestă prin durere, otoragie, hipoacuzie de transmisie brusca de 15-20 dB, vertij.

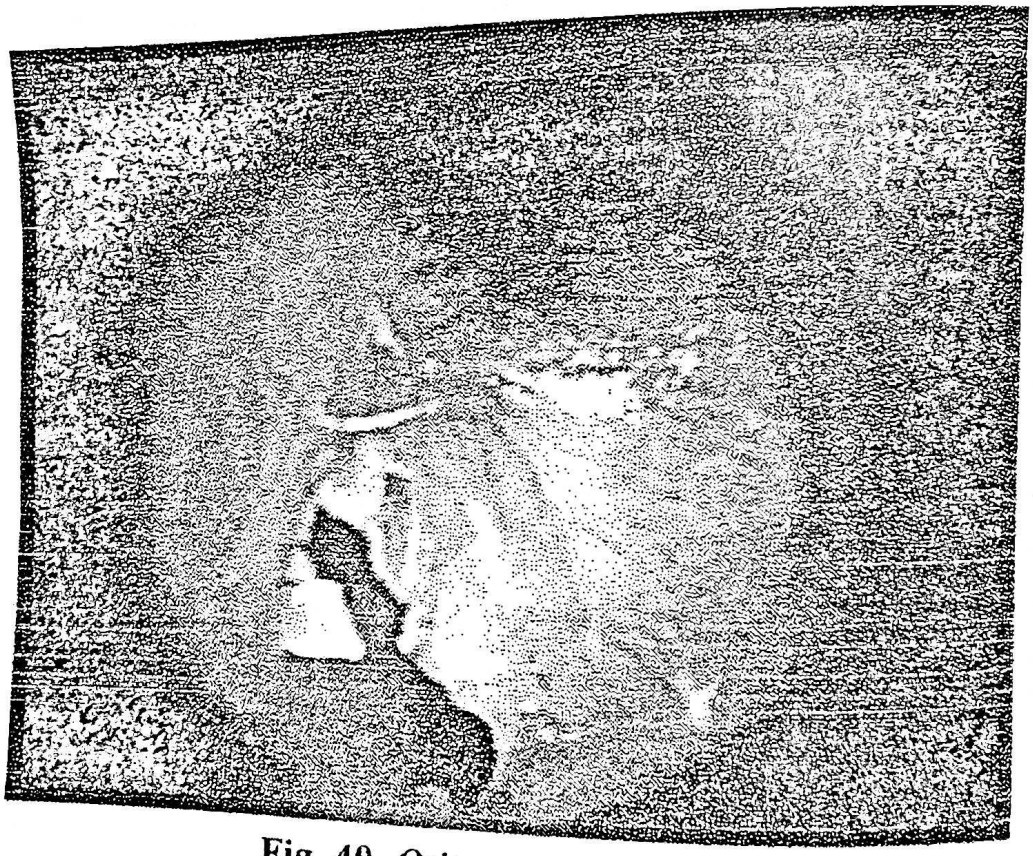

Fig. 40. ***Otita traumatică***

Tratamentul constă în antibioterapie și pansamente locale uscate cu pulbere de antibiotice dacă perforația este franjurată și se pretează la vindecare în cele mari cu lipsă de substanță se va practica timpanoplastie cu pericondru tragal sau aponevroză de mușchi temporal.

e. Hemotimpanul constă în acumularea de sânge în urechea medie datorită unor traumatisme sau erodări vasculare, prin barotie, postoperator, în unele vasculopatii sau boli de sistem ca boala Rendu Osler, hemofilie, leucemie acuta, după fracturi ale stâncii sau mastoidei. Se manifestă prin hipoacuzie tip transmisie, acufene pulsatile și grave, plenitudine aurala, autofonie și otodinie.

Otomicroscopia arată o culoare roșie vișinie a timpanului în leziunile recente și albăstruie în leziunile vechi. În evoluție se poate organiza și fibroza dacă nu se asigura drenaj eficient. Tratamentul constă în anemizări tubare, antibiotice, antiinflamatorii nesteroidiene. Miringotomia de drenaj se face cu prudență pentru că aspectul poate confuziona ușor cu o tumoră glomică.



Fig. 41. ***Hemotimpan***

f. Luxarea sau fracturarea lanțului osicular apare în urma unor traumatisme cranio-cerebrale, cea mai frecventă fiind fracturarea nicovalei sau ruperea brațelor scariței. Determină otalgie, vertij,

hipoacuzie de transmisie. Tratamentul este cofochirurgie, antibio-terapie, vasodilatatoare şi antiinflamatorii.

3. PATOLOGIA INFLAMATORIE A URECHII MEDII

(1,2,3,4,5,7,8,11)

În patogenia afecţiunilor inflamatorii ale urechii medii un loc important îl joaca trompa lui Eustachio. Obstrucţia sa prin mecanism traumatic, inflamator sau tumoral local sau din vecinătate, transformă urechea medie într-o cavitate închisă, cu hipopresiune, determinând: edem al mucoasei, scăderea presiunii în casă cu creşterea la nivel vascular şi producere de transudat apoi exudat, cu diminuarea mobilităţii osiculare şi retracţia timpanului. Toate aceste procese sunt influenţate de tulburările de ventilaţie şi drenaj ale urechii medii ce duce la modificarea mucoasei acesteia.

Lichidul urechii medii se poate suprainfecta bacterian determinând aspectul supurativ de otită medie acută. Prin tulburările metabolice locale şi fenomenele inflamatorii se produc fibroza şi scleroza, cu formare de granule colesterolice ce în timp vor determina timpanoscleroza.

Dupa Paparela, Cumings, Enciclopedia medicochirurgicală ORL otitele sunt împărţite în otite cu timpan închis (acute şi cronice) şi otite cu timpan deschis (acute şi cronice)

Prototipurile pentru fiecare dintre ele sunt următoarele;

I. otite cu timpan deschis - acute = otita supurată acută
- cronice = otita supurata simpla
= otita supurată cronică propriu-zisă

II. otite cu timpan închis - acute = otita seroasă acută
- cronice = otita seromucoasă

I A. OTITA SUPURATĂ ACUTĂ

Este un proces inflamator acut al mucoasei urechii medii de etiologie bacteriană. Germenii cei mai frecvenți incriminați la ora actuală sunt Haemophilus influenze, Branhamela cataralis, Streptococus pneumoniae germeni pe care îi întâlnim și în rinofaringite în aceeași secvență.

Între factorii favorizanți se enumeră deviația de sept cu rinită cronică hipertrofică, vegetațiile adenoide, traumatismele timpanului, bolile infecto-contagioase.

În cazul otitei medii acute, cel mai frecvent este implicată calea tubară, cea hematogenă mai rar lucru demonstrat și de suprapunerea florei bacteriene din ureche cu cea din rinofaringe. La copil orizontalitatea trompei în fața unui focar cronic în amigdala faringină explică frecvența mai mare decât la adult a acestei afecțiuni

Mecanismul patogenic este reprezentat de o disfuncție tubară datorată unei inflamații a trompei lui Eustachio, cu apariția în urechea medie a unui transudat, apoi exudat ce se infectează cu diverși germeni.

Anatomopatologic agresiunea bacteriană determină în prima fază hiperemie și edem al mucoasei apoi în următoarea fază exudat inflamator.

Aceasta succesiune se traduce pe plan clinic prin 4 faze distincte simptomatologic și aspect otomicroscopic.

a. faza congestivă. Simptomele dominante sunt otalgia vie cu caracter pulsatil cu iradiere în regiunea temporală sau mastoidiană hipoacuzia, febra 39 grade. Timpanul este roșu sumbru cu dispariția elementelor anatomice (maner ciocan apofiza scurtă a ciocanului) dar în poziție normală

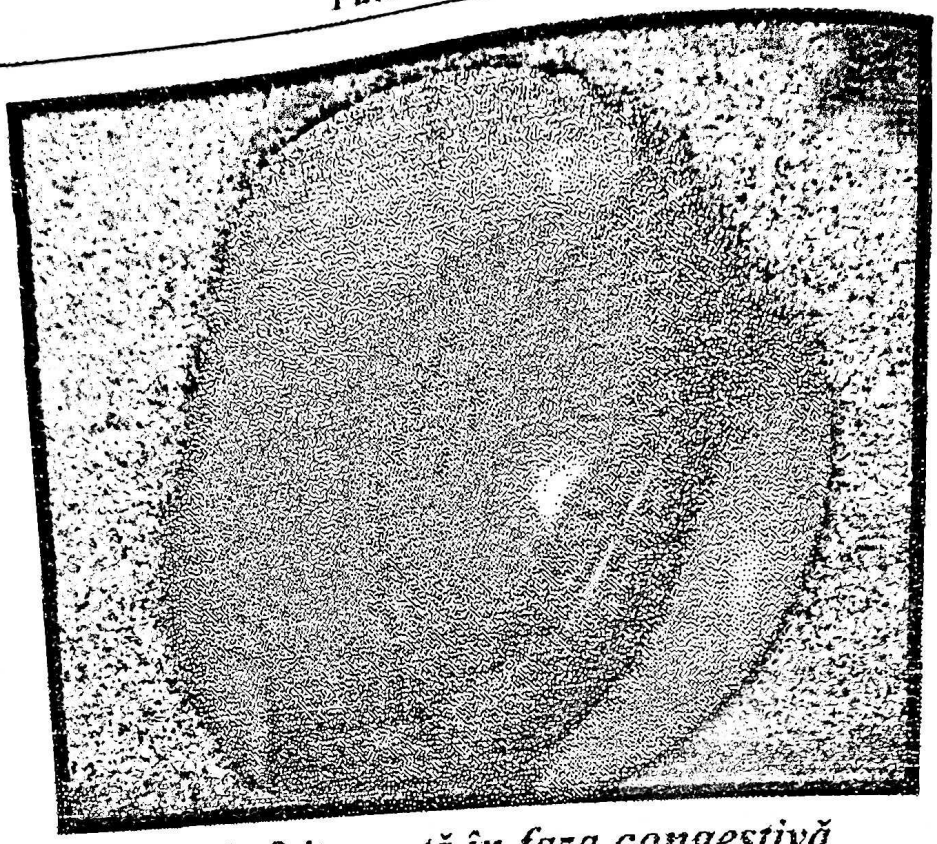

Fig. 42. *Otita acută în faza congestivă*

b. faza colectată. Simptomele de mai sus devin mai accentuate, alarmează bolnavul care se prezintă la medic iar timpanul intens congestionat bombează în zona cea mai depresibila unde nu exista decât 2 straturi în structura lui, deasupra ligamentelor maleolare și debordează peste ele formând o adevarată pungă.

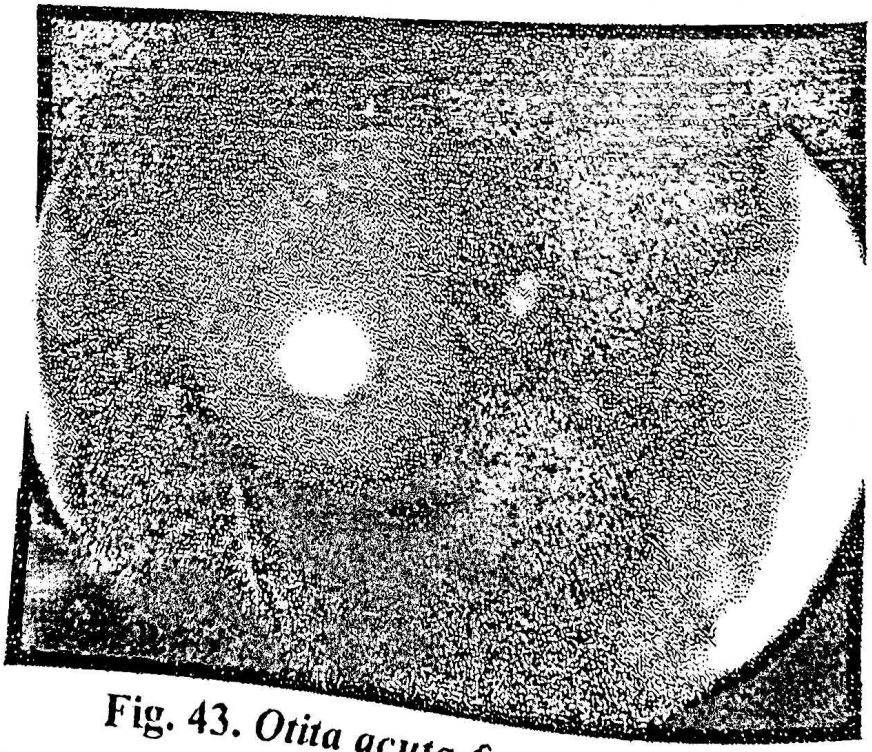

Fig. 43. *Otita acuta faza colectata*

c. faza supurată. Simptomatologia clinică se ameliorează, evident durerea dispare dar apare secreţia auriculară purulentă aerată care în timp devine francă. Otomicroscopic, după aspirarea secreţiilor abundente se observă perforaţia timpanului în cadranul antero inferior, zona care este cea mai puţin vascularizată şi unde s-a produs necroza.



Fig. 44. *Otită acută faza supurată*

D. faza de cicatrizare. Sub tratament acuzele se ameliorează progresiv, mai persistă o hipoacuzie cu senzaţie de ureche înfundată care şi ea se ameliorează până în 3 săptămâni.Timpanul se închide iar congestia se retrage spre mânerul ciocanului.

Tratamentul otitei supurate acute va fi diferenţiat după faza în care este surprinsă. Pentru faza congestivă tratamentul general constă în antibiotice active pe flora menţionată: Amoxiclav, Augmentin, Klacid în doze de 2 gr /zi sau penicilină inj 2-4 mil /zi , cel otologic

vizează decongestionante locale gen boramid iar cel rinologic un vasoconstrictor puternic de genul Rinofugului cu precădere în nara de aceeaşi parte cu otita.

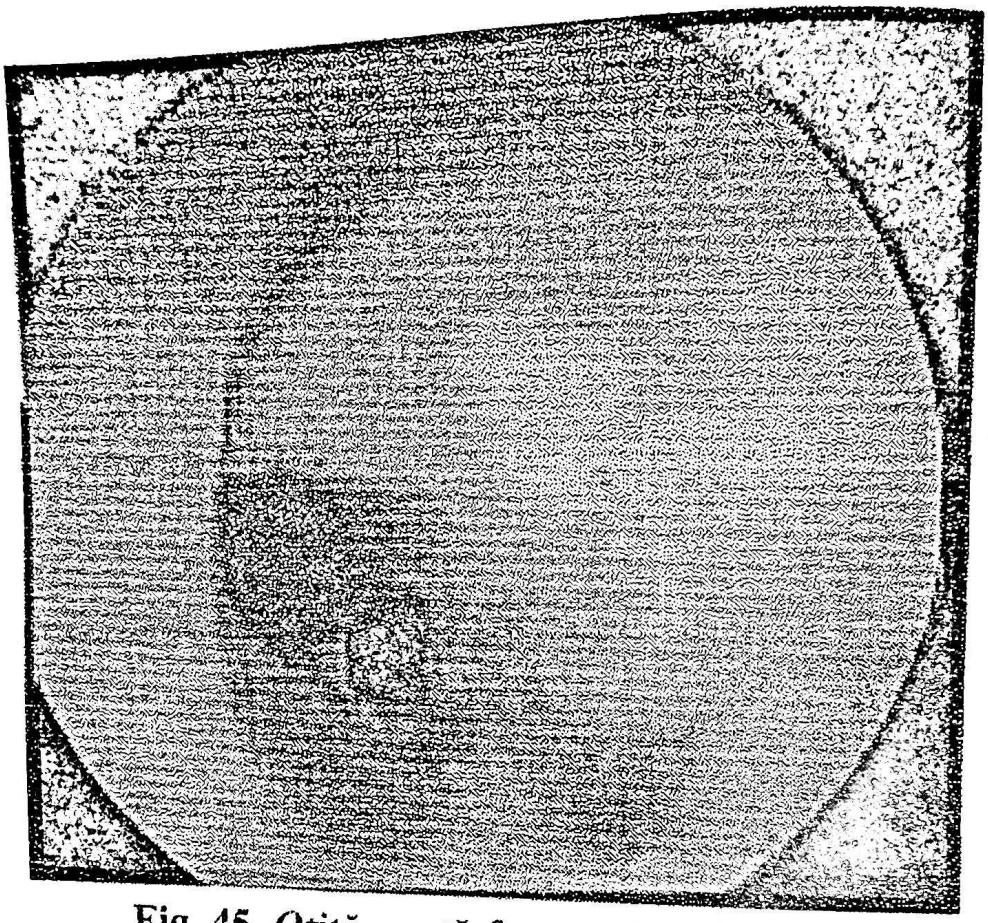

Fig. 45. ***Otită acută faza de cicatrizare***

În faza colectată se menţine acelaşi tratament general cu antibiotice, acelasi tratament rinologic iar cel otologic paracenteza în zona anteroinferioară. Este de preferat paracenteza sub microscop care asigura o incizie largă de la ora 12 la 6 fără a leza lanţul osicular, deschide toate fosetele de la nivelul capului ciocanului, cât şi cele 2 zone, atica şi antru, separate pe o secţiune sagitală prin o zona mai îngustă şi oferind astfel un drenaj complet. Momentul de paracentezã este impus de pulsatilitatea timpanului. După paracentezã se recomandă pansamente otice cu soluţii de adrenalină din fiolaj pentru un drenaj eficient

În faza supurată se menţine acelaşi tratament general cu antibiotice, acelaşi tratament rinologic iar otic se fac aspiraţii ale secreţiilor şi pansamente simple de drenaj cu soluţii de alcool boricat 4% sau antibiotice conform antibiogramei.

În faza cicatricială se menţine numai drenajul trompei Eustachio prin instilaţiile nazale.

Evoluţia unei otite acute supurate este de 7 zile sub tratament corect dar pot interveni şi complicaţii în cazul altor germeni virulenţi, deficit imunitar, tratament incomplet şi constă în propagarea infecţiei spre celulele mastoidei edificând la adult otomastoidita acută, labirintite seroase iar la copil otoantrita. Toate aceste aspecte clasice ale otitei acute supurate la persoanele în vârstă îmbracă aspecte torpide subacute care necesită o supravehere mai atentă şi investigatii imagistice suplimentare.

Otita medie acută a nou născutului şi sugarului (Oto-antrita)

Factorii care favorizează apariţia otoantritei sunt: prezenţa unor resturi embrionare mezenchimale la nivelul casei timpanului care determină stocarea de secreţii în urechea medie, trompa lui Eustachio largă ce permite refluarea secreţiilor rinofaringiene, unele stari distrofice. Clinic se descrie o forma stenică şi una astenică, în special când tratamentul este incomplet sau inadecvat. În forma astenice se asociază sindromul infecţios cu unul alergic, neurotoxic şi dispeptic. Starea generală se alterează. Forma stenică se aseamănă cu otita medie acută a adultului.

Tratamentul constă în antibioterapie parenterala din spectrul Penicilinic, Cefalosporine, dezobstrucţie nazală, toaleta C.A.E. În cazul de suspiciune a unei supuraţii şi osteite a sistemului pneumatic periantral se practică antrotomie. Tratamentul corect instituit oferă o evoluţie bună, fără complicaţii şi cronicizări.

1. B. OTITA SUPURATĂ CRONICĂ SIMPLĂ (MEZO. TIMPANALĂ)

Este definită ca o inflamație cronică a mucoasei urechii medii. Anatomopatologic se observă o transformare progresivă în funcție de vechime a epiteliului cilindric ciliat în epiteliu pavimentos prin hiperplazie, astfel încât mucoasa apare congestionată cu mărire de volum. Dacă procesul este îndelungat, datând din copilărie, primul care cedează datorită vascularizației precare este apofiza descendentă a nicovalei iar corticala mastoidiană se condensează.

Elementul patogenic al acestei otite este disfuncția tubară definită ca incapacitatea de a egaliza presiunea negativa intratimpanica în timpul deglutiției. Ea este creată de orice obstrucție nazală prin adenoidită cronică, deviatii de sept, rinite hipertrofice s.a.

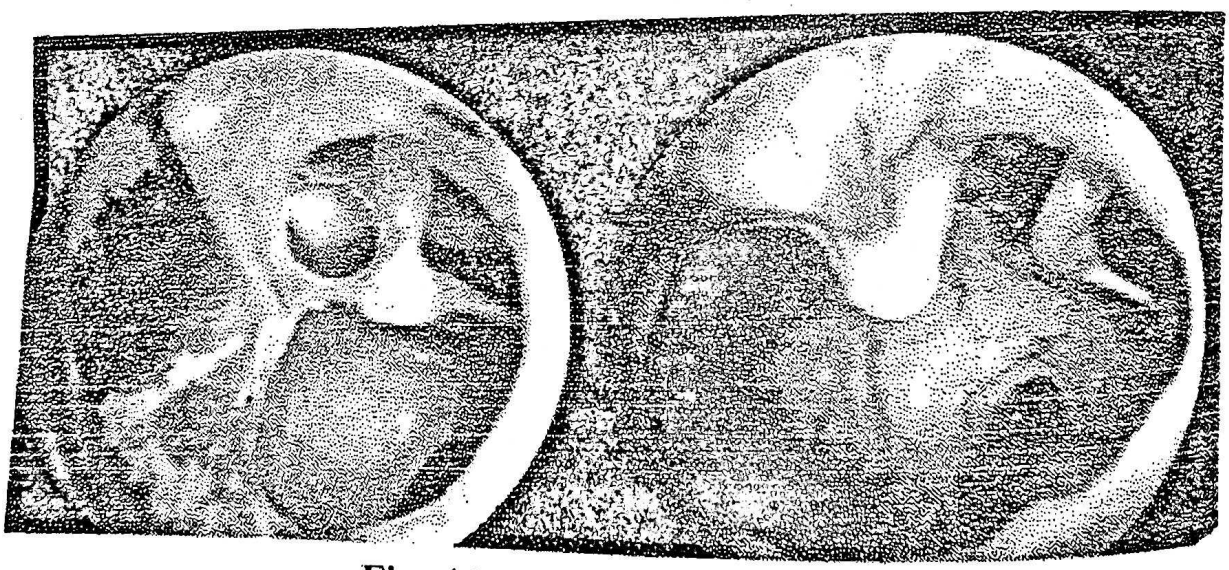

Fig. 46. *Perforații centrale*

Clinic se traduce prin o otoree seromucoasă care evoluează în pusee de obicei acutizate la puseele de infecții rinofaringiene (trecerile la anotimpul rece) și o hipoacuzie de transmisie care se accentuează în timp. Aceste acutizări și remisiuni nu se însoțesc de complicații infecțioase motiv pentru care este considerată ca formă benignă de otită cronică.

La examenul otomicroscopic după îndepărtarea secreţiilor se observă o perforaţie mezotimpanala (lasă o zona de timpan indemn până la inserţia pe cadrul conductului extern). În faza de remisiune timpanul este normal colorat alb-sidefiu dar congestionat în faza de acutizare.

Fig. 47. *Otită supurată cronică simplă în remisiune şi acutizare*

Tratamentul acestei otite este diferit în funcţie de faza în care este surprinsă. În faza de acutizare se practică aspiraţii şi pansamente

de drenaj zilnice cu antibiotice conform antibiogramei și până la rezultatul bacteriologic cu alcool boricat 4% și obligatoriu instilații nazale cu vasoconstrictoare tipizate. (Rinofug, Olinth, Bixtonim) în perioada de ureche uscată se identifică și se rezolvă chirurgical cauza disfuncției tubare (deviații de sept, rinite hipertrofice) și la 2 luni timpanoplastie

Mesajul medical trebuie sa fie foarte clar căci orice tergiversare de la acest algoritm terapeutic va scădea audiția până la limita de hipoacuzie de tip mixt când rezultatele funcționale sunt nule iar intervenția va viza numai confortul absentei otoreei.

I. C. OTITA SUPURATĂ CRONICĂ PROPRIU ZISĂ (OTOREEA PURULENTĂ)

Este un proces inflamator cronic caracterizat prin prezența unui epiteliu malpighian, migrant, keratinizat, descuamant..

Etiologia este exclusiv bacteriană, fiind incriminați germeni gram negativi, proteus, piocianic. Anatomopatologic, în urechea medie se produce un proces de metaplazie cu formarea epiteliului malpighian care clinic apare ca un țesut de granulație ce proliferează formând polipi. Important este faptul că la nivelul lui este sediul unor procese enzimatice continue indiferent de aspectul clinic și care determină osteita atât a lanțului osicular cât și a pereților și explică calea cea mai frecventă de complicații endocraniene.

Un alt element caracteristic este prezența colesteatomului, o tumoră epidermică produsă prin migrarea epiteliului din conduct pe lanțul osicular și răsfrângerea încât stratul descuamant revine la interior. Toata magma de descuamare se strânge la interior, colesteatomul se mărește progresiv și se adaugă prin presiunea mecanică la distrugerea pereților urechii medii sau celulelor mastoidiene.

Clinic diagnosticul se pune uşor prin otoreea fetidă care deranjează bolnavul şi anturajul şi de fapt singurul element care determină prezentarea la medic. După aspirarea secreţiior se observă o perforaţie marginală care nu mai lasă nimic din membrana timpanică faţă de cadrul timpanal. Această leziune permite foarte uşor migrarea epiteliului din conduct în urechea medie şi formarea colesteatomului care se prezintă ca o masa alb sidefie, moale, insensibila la palpare, nevascularizată.

Uneori la examenul otomicroscopic elementul care domină este polipul auricular sesil cu punct de plecare din zona de osteită de aspectul unei formaţiuni rotunde usor depresibilă, nedureroasă uşor sângerândă de coloraţie roşie bine delimitată de pereţii conductului.

Funcţia auditivă este căzută, hipoacuzie de transmisie, dar poate fi şi perfect normală sunetul transmiţându-se prin colesteatom deci nu acesta este simptomul care obliga un consult de specialitate.

Fig 48. *Colesteatom*

Fig. 49. ***Otită supurată cronică granulații, perforație marginală***

Evoluția acestei forme de otită se face mai devreme sau mai târziu spre o complicație endocraniană deci singurul tratament care se impune este cel chirurgical orice tergiversare cu tratamente locale nu au nici o rațiune ținând seama de intimitatea proceselor enzimatice continue

Tratamentul chirurgical vizează două aspecte, eradicarea proceselor de osteită din urechea medie şi mastoida şi cel funcțional de redare a auditiei prin refacerea montajului osicular. Aceşti timpi pot fi realizați în o singură intervenție când se curăță perfect colesteatomul sau în doi timpi la un interval de cel puțin 6 luni când exista suspiciunea că vidarea colesteatomului s-a făcut neglijent.

Indiferent de cele două soluții se impune controlul casei la un an de zile pentru a surprinde formarea unui alt colesteatom din resturile epidermice fiind suficientă pentru colesteatoamele secundare o insulă infimă de celule.

COMPLICAŢIILE SUPURAŢIILOR URECHII MEDII

Complicaţiile otitelor medii supurate propriu zise pot fi împărţite după locul de producere a efracţiei prin osteita de vecinătate şi liza osoasă:

- la nivelul urechii medii: labirintita, paralizia de facial
- la nivelul mastoidei :
  - exocraniene: otomastoidita exteriorizată
  - endocraniene: meningita otogenă,tromboflebita de sinus lateral, empiemul epidural, abcesul cerebral, abcesul cerebelos, hidrocefalia otogenă, sindroamele Bergman

1. Labirintita

Reprezintă un proces inflamator acut sau cronic al urechii interne. Cea mai frecventă situaţie este numai a unei reacţii locale de vecinătate prin iritaţie sau edem al labirintului. La o virulenţă marcată a germenilor se produce din aproape în aproape prin leziuni de osteită cu erodarea canalului semicircular orizontal şi producerea unei fistule labirintice, mai rar prin ruptura membranei ferestrei ovale sau pe cale hematogenă, propagarea unei infecţii de la urechea medie cu contaminarea labirintului.

Anatomopatologic labirintita acută poate fi localizată sau difuză, prezentând 3 stadii evolutive: congestivă, serofibrinoasă, respectiv supurativă.

Clinic pacientul prezintă semne cohleare şi vestibulare tipice, vertij, nistagmus, instabilitate motorie, deviaţii segmentare sau semnul fistulei, cu vertij şi nistagmus produs prin proba pneumatică.

Pentru labirintita seroasă tratamentul este cel al otitei propriu zise şi constă în antibioterapie perfuzabil în doze mari, antiinflamatorii corelat cu tratamentul chirurgical, toate simpomele de vecinătate cedând spontan.

În **cazul labirintitei cronice**, aceasta apare la aproximativ 1-2 luni de la debutul unei labirintite acute. Se găseşte sub forma circumscrisă sau difuză, labirintul suferind o transformare fibroasă. Supuraţia auriculară coexista cu vertij şi nistagmus spontan de partea sănătoasă. Tratamentul constă în antibioterapie masivă, drenaj prin labirintectomie şi îndepărtarea leziunilor prin evidare petromastoidiană.

2. Paralizia periferică de nerv facial (1,2,3,4,5,7,8,11)

Anatomia nervului facial

Nervul facial este un nerv mixt, având o componenta motorie, una senzitivă, una senzorială şi una autonom vegetativă.

Componenta motorie provine din nucleul motor al facialului situat în puntea Varolio. Fibrele motorii înconjoară nucleul abducensului şi părăseşte encefalul la nivelul şanţului bulbo-protuberanţial, având o rădăcină motorie şi una senzitivo-senzorialo-vegetativă sau nervul intermediar Wrisberg.

La nivelul unghiului ponto-cerebelos se găseşte sub forma unui pachet acustico-facial ce intră prin orificiul conductului auditiv intern în stâncă.

În fundul C.A.I. intra în apeductul lui Fallope.

Prezintă o porţiune labirintică, un segment geniculat, o porţiune timpanică, un segment piramidal unde dă ramul pentru muşchiul stapedian, o porţiune mastoidiană intra-pietroasă, şi iese apoi la nivelul găurii stilomastoidiene. Ajunge în fosa retromandibulară în trigonul nervului facial - J.L. Faure dând nervul auricular posterior. Intra apoi în glanda parotida, între cei 2 lobi superificial şi profund asemănător unui semn de carte şi se împarte apoi la nivelul spatiului celular Gregoire în 2 ramuri: temporo-facial şi cervico-facial ce dau inervaţia muşchilor mimicii.

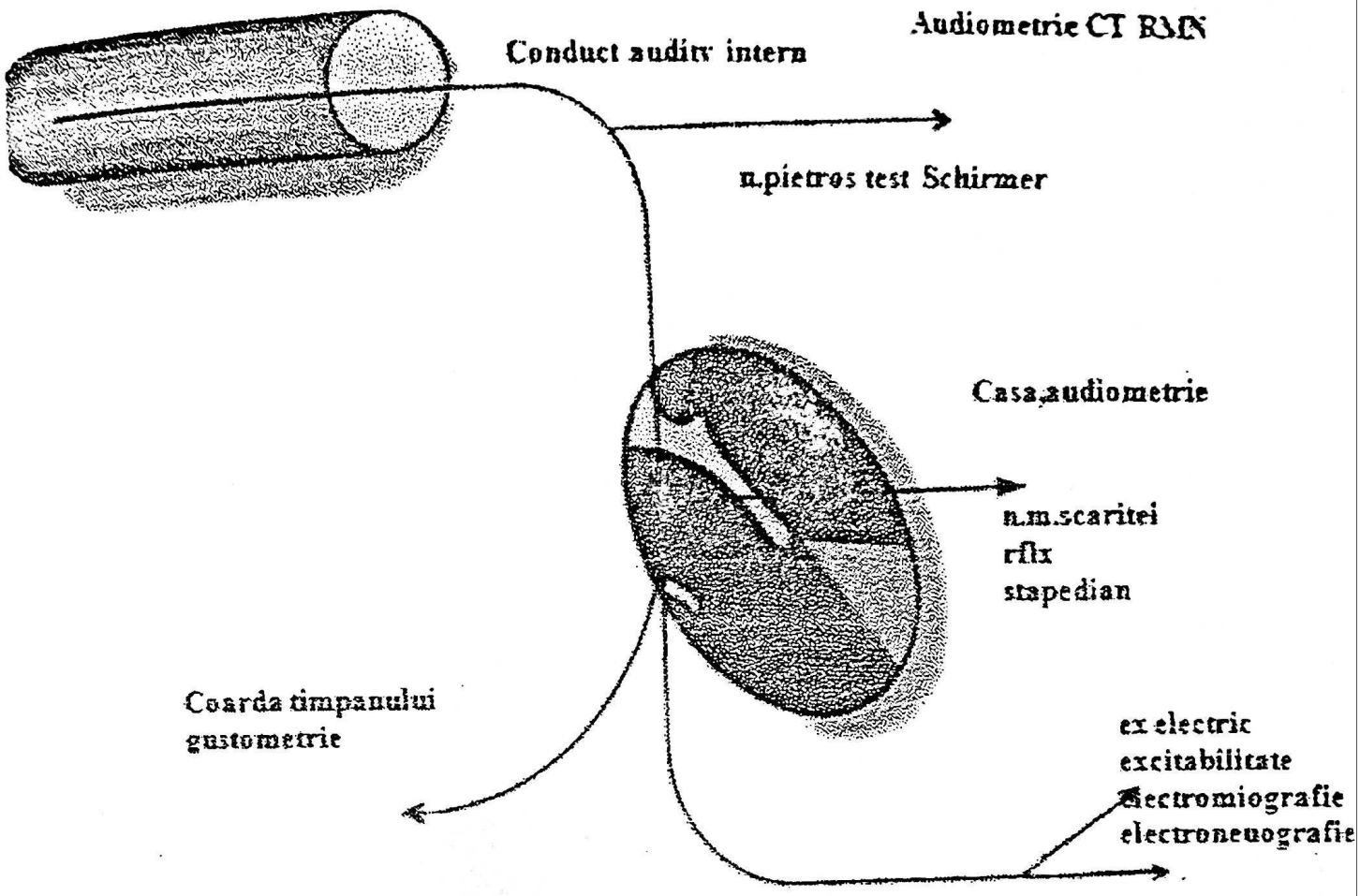

Fig. 50. N. Facial-teste de investigaţii pentru localizare

Componenta senzitivă a facialului, nervul intermediar Wrisberg, inervează zona Ramsey Hunt de la nivelul concăi, jumătatea posterioară a meatului auditiv şi porţiunea externă a timpanului. Dendritele provin din neuronul ganglionului geniculat iar axonii urca spre trunchi şi encefal.

Sistemul guezic al facialului este reprezentat din ramuri ale nervului intermediar Wrisberg ce merg în mugurii gustativi plasaţi pe faţa dorsala a limbii în papilele linguale.

Componenta autonomă vegetativ-parasimpatică a facialului cuprinde 2 segmente: lacrimo-muco-nazal (petros superficial) şi salivator superior (chordal). Ramuri parasimpatice secretorii ajung în ganglionul pterigo-palatin Meckel (parasimpatic) şi de acolo filetele

ajung la mucoasa nazalş şi glanda lacrimală realizând reglarea secreţiei. Prin nervul coarda timpani ajunge la ganglionul submandibular Meckel şi sublingual, de acolo asigurând secreţia glandelor sublinguale şi submaxilare.

În tot acest traiect şi la toate componentele se pot produce leziuni: malformative, traumatice, inflamări virale sau bacteriene, tumorale şi "a frigore", idiopatice.

Astfel, paralizia de facial poate fi de natură centrală sau periferică.

a. Lezarea facialului motor determină modificări ale motilităţii muşchilor mimicii cu pareză sau paralizie motorie.

Afectarea facialului motor poate fi centrală sau periferică (intra sau extrapietroasă), unilaterală sau bilaterală, incompletă (disociaţie cervico-faciala) sau completă temporo-cervico-facială.

Afectarea motorie se poate observa la inspecţie sub forma asimetriei faciale şi a tulburărilor de motilitate a muşchilor mimici, cu disfuncţii fonatorii, masticatorii, de deglutiţie, cu hipotonie sau atonie musculară, absenţa reflexului cornean, absenţa reflexului stapedian obiectivat prin impedancemetrie.

Este necesară testarea excitabilităţii nervului (test Hilger) ce arată tipul de conductibilitate a nervului şi starea plăcii motorii şi a fibrelor musculare. Înregistrarea se face sub forma electromiografiei.

Lezarea nervului facial motor poate fi **genetică** în sindromul Moebius şi Melkerson-Rosenthal; **traumatică**; **chirurgicală** (otologică, cofochirurgie, neurochirurgie, chirurgia parotidei şi stiloidiană); ***inflamatorie*** (cea mai frecventă complicaţie a otitei medii acute şi cronice); **tumorală** (neurinom facial, tumoră glomică jugulară, tumori parotidiene); **idiopatică** sub forma paraliziei faciale esenţiale (a frigore, boala Charles Bell).

Fig. 51. *Paralizie de facial periferică*

b. **Lezarea intermediarului Wrisberg** cuprinde:

- *Afectarea facialului senzitiv* ce este de tip:

- *iritativ* determinând nevralgia otica sub forma de otodinie, otalgia reflexa şi otonevralgia;

- *distructiv* manifestată prin anestezia zonei Ramsey Hunt.

- ***Afectarea sistemului senzorial guezic*** al facialului prin tulburări linguale ce se explorează prin chimiogustometria Bornstein (senzorial) şi electrogustometria Krarup (neurosenzorial).

- ***Afectarea sistemului autonom vegetativ*** secretor al facialului. Se manifestă pe axul petros vidian lacrimal şi pe axul chordal submandibular. Evaluarea se face prin:

- testul Schirmer (dacriometria) în care se precizeaza sediul leziunii supra sau subgeniculate;

- testul Blatt (sialometria) prin care leziunea poate fi supra sau subchordala.

Afectarea filetelor axului petros vidian lacrimal da xeroftalmia.

Afectarea axului chordal salivator da xerostomia submaxilara şi sublinguala.

În plus, explorarile necesare în precizarea nivelului leziunii şi a cauzei în paralizia de facial sunt: radiografia de mastoida (Schüller), cavotimpan (Chaussé III) şi stânca (Stenvers), radiografii de baza craniu (Hirtz), tomografii. CT scanner, RMN.

Clinic diferenţa între o paralizie periferica şi centrală este dată de faptul ca în cea centrală predominenta este pe facialul inferior fără semnul Charles Bell

Cauzele paraliziei faciale otogene sunt:

Paralizia intrapietroasă ce poate fi posttraumatică, otita medie acută şi cronică supurată, paralizie a frigore, tumora.

a. ***Paralizia traumatică*** - poate fi în cadrul unei fracturi a stâncii sau postchirurgical când nervul facial poate fi lezat mai ales la nivelul cotului doi.

b. ***Paralizia prin supuraţie otică*** cauzata de o invazie virală şi cel mai frecvent postotita medie acuta sau cronică colesteatomatoasă când apar leziuni de osteita a apeductului Fallope, cu edem şi leziuni degenerative ale nervului.

c. ***Paralizia prin leziuni tumorale*** se întâlneşte în cazul unei tumori de glomus jugular.

d. ***Paralizia de facial în cursul zonei zoster auriculare***

e. ***Paralizia de facial "a frigore"*** datorită unui spasm arteriolar cu edem şi comprimare nervoasă. Are debut brutal şi posibilă regresiune după câteva săptămâni.

BRACKMANN-HOUSE.Paraliziile de facial

GRADUL LEZIUNII	GRAD	DEFINITIE.
1.Normal toate ariile.	I	Functie simetrica normala in
1-2.Disfunctie usoara (insesizabila)	II.	Defect usor,observabil numai la inspectia inchisa -inchidere completa a ochilor cu efort minim,usoara asimetrie a zimbetului la efort maxim -sincinezii insesizabile -contractura sau spasm absent
2-3.Disfunctie moderata (diferenta evidenta)	III.	Defect evident dar nu desfigurare -nu poate ridica pleoapa,inchidere completa a ochiului la efort maxim asimetrie a gurii la efort maxim -sincinezii observabile dar nu desfigurante -miscari musculare sau spasm
3.Disfunctie moderat severa	IV.	Defect evident,desfigurant -imposibilitate de ocluzie a ochiului si asimetrie a gurii la efort maxim -sincinezii severe -miscari musculare sau spasme
3-4.Disfunctie severa	V.	Miscari foarte putin perceptibile -ocluzie incompleta a ochiului,usoare miscari ale comisurii bucale -sincinezii -contractura,spasm=absent
Paralizie totala	VI.	Fara miscari, sincinezii, contractura sau spasm.

Tratamentul este variabil în funcție de cauză:

- în **otita medie supurată acută** se face antibioterapie masivă și miringotomie largă.
- în **otita medie supurată cronică** se practică mastoidectomie

cu ablația zonei osteitice, a colesteatomului cu decompresiune a nervului din apeductul lui Fallope de la pătrunderea în urechea medie până la gaura stilomastoidiană. La acesta se adaugă tratamentul general cu antiinflamatorii nesteroidene, antibiotice, vitaminoterapie, vasodilatatorii în cocktail perfuzabil în cazul unui eșec terapeutic, sau în paralizia completă și ireversibilă indicată prin electroneurogafie se indica neurografa de facial, în general cu nerv mare auricular.

Timpul de intervenție prin decompresiune este variabil după autori , în general fiind acceptat termenul de 3 săptămâni de la debut și sub tratament.

În **paralizia tumorala** tratamentul constă în exereza chirurgicală.

În **paralizia facială idiopatică**, tratamentul este de urgență, constând în administrarea de perfuzii i.v. de soluții cu greutate moleculară mică (Dextran) și Hemisuccinat de hidrocortizon, continuând apoi cu Prednison în doze descrescătoare și antivirale (Aciclovir, Zovirax)

În **paralizia posttraumatică** se practica decompresiune nerv, incizie teacă după tratament medicamentos cu perfuzie cu cocktail antibiotice, antiinflamatoare, vasodilatatoare, vitaminoterapie.

Paralizia extrapietroasă a nervului facial poate fi ***intracraniană*** în cazul neurinomului de acustic sau facial, bolilor ale sistemului nervos tip poliomielită, encefalită, scleroză, meningită sau **extracraniană** datorită unor tumori maligne de parotidă, traumatisme de parotidă, maladia Besnier Boeck Schaumann.

1. Otomastoidita exteriorizată

Reprezintă cea mai frecventă complicație a inflamației urechii medii, prin osteita corticalei externe a mastoidei și îmbracă diferite forme clinice după difuzia puroiului.

Clinic se dezvoltă un proces infecţios sever cu starea generală alterată, apare hiperleucocitoză cu VSH crescut, otalgie pulsatilă, cu dispariţia otoreei. Durere la presiunea mastoidei. În forma retroauriculară tegumentele retroauriculare capătă aspect inflamator, cu decolarea pavilionului urechii.

La examenul otomicroscopic, după aspirarea secreţiilor fetide aspectul este tipic din aceasta formă de otită, cu timpan congestionat îngroşat, perforaţie marginală cu sau fără colesteatom.



Fig 52. ***Otomastoidita exteriorizată retroauricular***

Acest proces trebuie diferenţiat de :

- furunculul C.A.E. sau otita externă cu adenoflegmon retroauricular, în care elementul definitoriu este păstrarea şanţului retroauricular (semn Jack)
- parotidita (dispariţia şanţului retromandibular)
- limfadenita cervicală (tumefacţie cervicală fără modificări de timpan)

Examenul radiografic în poziție Schuller confirmă zone de osteoliză și osteonecroză. Fistulizarea externă se produce în diferite moduri, cum ar fi:

- fistulizare spre regiunea occipitală;
- fistulizare spre zona retroauriculară;
- fistulizare spre vârful mastoidei cu fuzare spre mușchiul sternocleidomastoidian determinând torticolis sau spre burta posterioară a mușchiului digastric determinând trismus plus tumefacția dureroasă inflamatorie clasica în regiunea cervicală superioară sau submandibulară.
- fistulizare spre zona temporo-zigomatică, în special la copii, determinând edemul hemifaciesului;
- fistulizare în C.A.E., postero-superior sub forma fistulei Gellé.

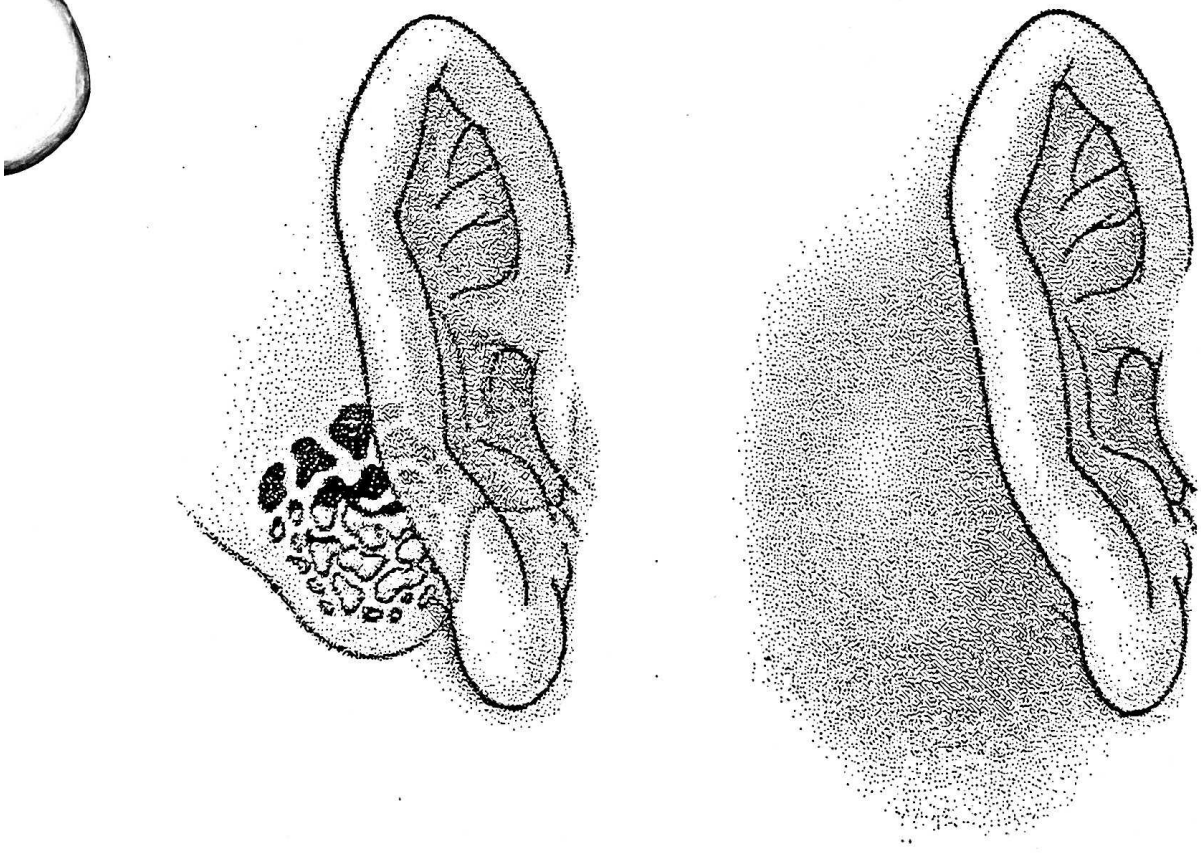

Fig. 53. ***Fistulizare prin vârful mastoidei (emed)***

Fig. 54. ***Fistulizare spre vârful mastoidei*** (Betzold)

Tratamentul constă în mastoidectomie când considerăm că leziunile au determinat proces de osteită mastoidiană şi au apărut complicaţii locale tip fistulizare, paralizie de nerv facial sau cele endocraniene.

2. Petrozita

Apare în cazul unei mastoide intens pneumatizate, afectate de un proces supurativ din urechea medie ce se propagă la celulele perilabirintice cu distrucţia lor. Ea va determina sindromul Gradenigo caracterizat prin otoree, paralizia nervului abducens VI şi iritaţia nervului trigemen V.

Poate prinde în timp şi nervii VII, IX şi X şi se pot asocia semne de labirintită.

Diagnosticul radiografic şi CT sunt determinante.

Tratamentul constă în mastoidectomie, antibioterapie masivă.

3. Abcesul extradural

Este o complicație posibil consecutivă unei otite cronice colesteatomatoase, prin formarea unei colecții între dura mater și os, fiind practic o pahimeningită externă. Poate fi descoperit adesea intraoperator caracterizându-se printr-un sindrom febril, cefalee și iritație meningeala și rar fenomene de hipertensiune intracraniană.

Tratamentul constă în evidare petromastoidiană, descoperirea abcesului, drenaj sub protectie de antibioterapie masivă.

4. Abcesul subdural

Apare ca o colecție subarahnoidiană, ca o pahimeningita internă, închistată. Bolnavul prezintă grețuri, vărsături, cefalee, posibil crize jacksoniene, somnolență, iritație menigeană și posibil paralizie de nervi cranieni.

CT scannerul pune diagnosticul. Tratamentul este chirurgical.

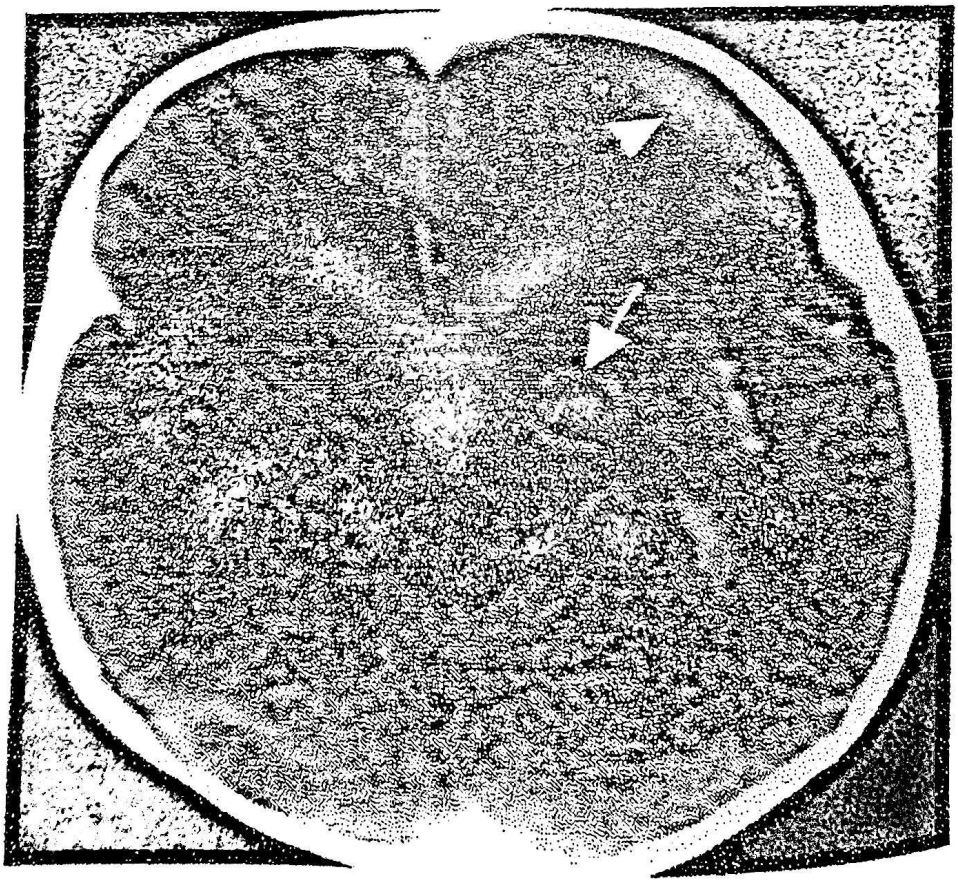

Fig. 55. *Abces subdural*

5. Meningita otogenă

Reprezintă o inflamaţie difuză pornită de la o otomastoidită acută, fiind cea mai frecventă complicaţie a unei otite medii acute sau cronice. Se poate propaga pe cale labirintică, cale venoasă, cale directă. Se manifestă prin febră şi frison, semne meningeene ca cefalee, vertij, rahialgii, varsaturi de tip central, rigiditatea cefei, fotofobie la început, apoi apare hiperestezie cutanată, contractură musculară. La acestea se adaugă semne de supuraţie otică.

Meningita edifică 4 sindroame distincte care fac şi diferenţa etiologică:

1.Sindrom algic

Caracterizat prin

- cefalee rebela la tratament antalgic, exacerbată de orice excitanţi exteriori (lumină, zgomot),
- hiperestezie cutanată

2.Sindromul de contractură

În cele două forme :

- latentă cu redoarea cefei, Kernig I şi II
- contractură generalizată cu poziţia de cocoş de puşcă

3.sindromul de iritare a nevraxului

Cu - fenomene psihice, delir şi obnubilare

- fenomene motorii,convulsii

4.Modificări ale LCR

- hipertensiv
- creşterea polimorfonulearelor neutrofile (peste 1000/mm^3), albumine crescute, scăderea glucozei şi clorurilor

Puncţia lombară este obligatorie pentru precizarea etiologiei şi relevă prezenţa bacteriilor de tipul pneumococ, streptococ, Haemophilus Influenzae.

Este importantă diferenţierea cu meningita virala şi TBC.

Tratamentul constă în rezolvarea focarului otomastoidian chirurgical şi medicamentos prin folosirea de antibiotice ce trec bariera hematoencefalica în dublă sau triplă asociere chiar în administrare intrarahidiană la care se adaugă antiedematoase cerebrale ca sulfat de magneziu şi hemisuccinat de hidrocortizon.

8. Hidrocefalia otică

Este afecţiunea ce constă în creşterea presiunii intracraniene datorită absenţei drenajului şi hiperproductiei de LCR cauzată de tromboza sinusală cu origine otică.

Se prezintă sub două forme: hidrocefalia arahnoidiană manifestată prin hipertensiune intracraniană şi hidrocefalia ventriculară manifestată prin hipertensiune la care se adaugă crize convulsive. Se produc tulburări de vedere obiectivate prin modificări F.O., diplopie, pareze, tulburări de sensibilitate şi crize tip jacksonian.

Radiografia în incidenta Schüller arata leziuni perisinusale osteolitice cu opacifierea imaginii.

Tratamentul chirurgical este prin mastoidectomie, expunerea sinusului sigmoid cu decompresie şi trombectomie. Se administrează tratament antibiotic şi antiinflamator.

6. Abcesul cerebral

Reprezintă o afecţiune supurativă a substanţei cerebrale, cu punct de plecare otomastoidian, rară astazi datorită tratamentului intens cu antibiotice a unei otite medii cronice, în special colesteatomatoase. Aceste supuraţii se formează pe cale hematogenă sau prin cotinuitate.

Simptomatologia diferă după stadii:

a) la debut pacientul acuză, pe lânga supuraţia otică, cefalee, greţuri, vărsături, tulburări de comportament, semne de meningism;

b) stadiu latent ce corespunde cu atacuri epileptiforme şi semne neurologice;

c) stadiu manifest în care apar edem papilar, semne de focar (afazie, hemiplegie, alexie, ataxie), crize epileptice;

d) stadiul terminal cu fenomene de torpoare, comă.

Sistematizate simptomele formează 3 sindroame distincte:

1 Sindromul de hipertensiune intracranina(HIC)

- cefalee cu paroxisme nocturne
- varsaturi fără efort, explozive
- bradicardie şi stază papilară
- tulburări psihice: obnubilare, agitaţie

2 Sindromul de supuraţie

- febră 39-40°C
- slăbire rapidă
- laborator creşterea VSH şi leucocite

3.Sindrom de localizare

- tulburări motorii,hemiplegii
- afazie
- Babinski poziţiv

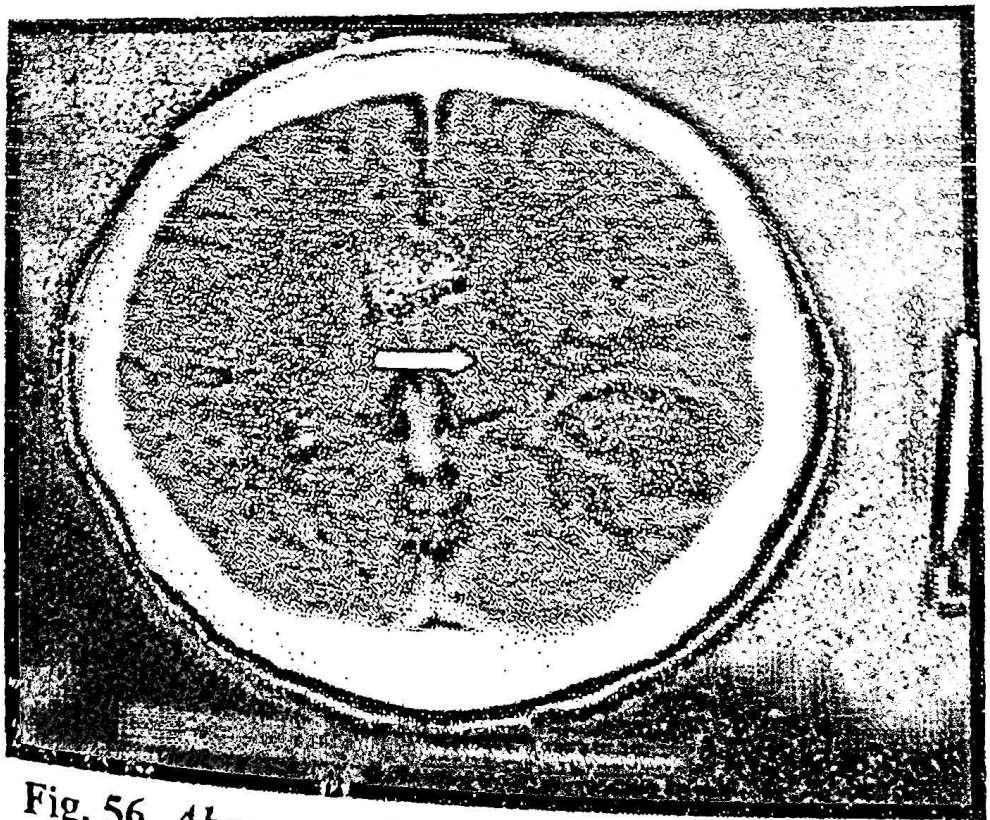

Fig. 56. ***Abces cerebral*** (Rev. braziliana ORL)

Puncţia lombară se evita datorită edemului cerebral şi riscul de angajare. Se prefera arteriografia, CT scanner, RMN.

Tratamentul este chirurgical de eradicare a focarului otomastoidian şi apoi de rezolvare a supuraţiei cerebrale de către neurochirurg. Antibioterapia şi antiinflamatorii masive pre şi postoperator.

7. Abcesul cerebelos

Este în general unic, aparând la vârstele extreme, originea fiind întotdeauna otogenă. Propagarea infecţiei se face vascular sau prin intermediul labirintului.

Prezintă un sindrom infecţios şi un sindrom de focalizare manifestat prin tulburări de echilibru cu hipertonie musculară, asinergie, adiadocokinezie, nistagmus şi simptome cauzate de afectarea structurilor invecinate ca paralizia nervilor III, V, VI, VII, IX şi X.

În faza terminală poate prezenta tulburări bulbare cu modificări de puls, respiratorii, alături de afectarea nervilor cranieni.

Examenele paraclinice ca arteriografia, CT , RMN, examenul LCR, F.O. pun diagnosticul.

Tratamentul este chirurgical, cu rezolvarea focarului otic de catre otolog şi a celui cerebelos de catre neurochirurg sub protectie masivă de antibiotic.

8. Tromboflebita sinusului lateral de cauză otogenă este o complicaţie mai rară, dar redutabilă cu prognostic rezervat. Există posibilitatea eliberarii şi de trombi septici cu producere de septicemie. În evoluţie există o faza de proces periflebitic, apoi endoflebitic, sinusul lateral capatând aspect de "frunză veştedă". Prin ruperea de bucăţi de trombus se produc septicemii şi localizări septice secundare. În evoluţie prinde şi vena jugulară internă spre inferior.

Diagnosticul se pune în cazul unei otite medii cronice, colesteatomatoase la care apare febra de tip septic, tumefacţie şi durere mastoidiană (semn Griesinger), indurarea anterioară muşchiului SCM. Pot apare semne de hipertensiune intracraniana şi iritaţie meningeana.

Hemoculturile sunt intens pozitive, angiografia arată îngustarea sinusului sigmoid, CT arată lipsă de substanţă osoasă în aria sinusului sigmoid.

Tratamentul este chirurgical în urgenţă prin evidare petromastoidiana, deschiderea sinusului şi îndepărtarea trombului, ligatura venei jugulare interne pentru evitarea propagarii trombozei.

Se administrează antibioterapie conform antibiogramei, corticoterapie.

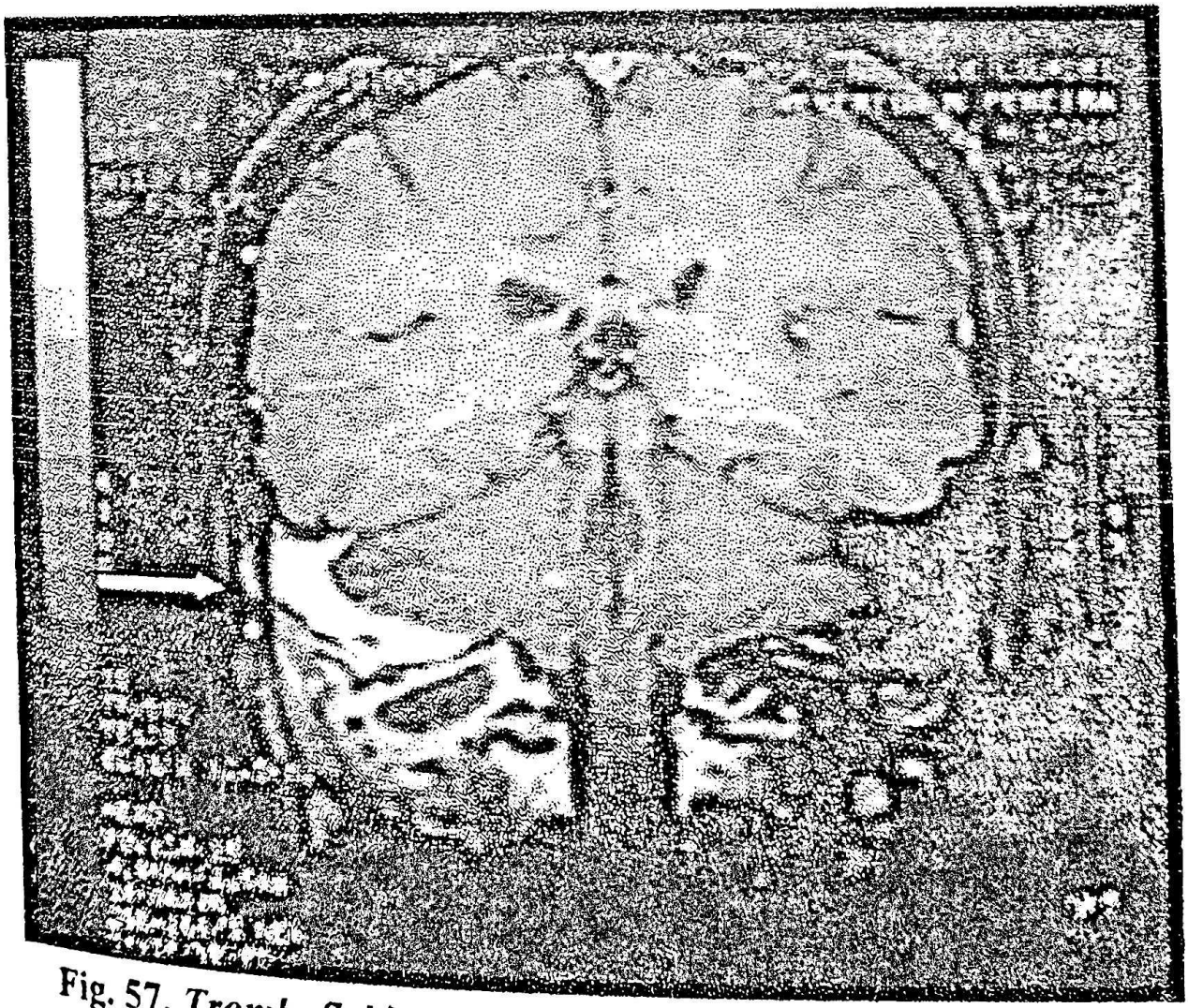

Fig. 57. ***Tromboflebita de sinus lateral*** (Rev. braziliana ORL)

1. Otita medie acută seroasă reprezintă practic un stadiu evolutiv al otitei medii catarale acute, mai frecventă la copil şi care se manifestă prin hipoacuzie de transmisie, autofonie, acufene, senzatia de lichid în ureche.

Otoscopic timpanul este uşor mat, aspirat, prin transparenţă evidenţiindu-se nivel lichidian şi bule de aer.

În aceasta afecţiune există o disfuncţie tubară şi o hipersecretie seromucoasă în urechea medie. Există de asemenea factori favorizanţi cum ar fi adenoidita cronică, deviaţia de sept, rinita cronica hipertrofică.

Tratamentul constă în anemizari tubare, insuflaţii tubare cu para Politzer, puncţii transtimpanice, vasoconstrictoare nazale. Este importantă corectarea factorilor favorizanţi.

II.OTITA SEROMUCOASĂ

Este definită ca un epanşament lichidian prin proces inflamator subacut sau cronic a urechii medii în spatele unui timpan fără soluţie de continuitate.

Urechea medie este căptuşită cu un epiteliu cilindric ciliat în care predomină celulele ciliate în partea anterioară şi cele mucipare în partea posterioară. Astfel că mucusul format posterior prin activitateă ciliară este mişcat spre orificiul trompei lui Eustachio. Celulele ciliate furnizează date asupra concentraţiei de CO_2 din urechea medie prin cili, adevarate antene, la celulele bazale şi orientează în cazul măririi acestei concentraţii spre o metaplazie cu predominenţă a celulelor mucipare. Rezultă de aici o creştere a cantităţii de mucus care depăşeşte capacitatea de epurare a cililor ,un element patogenic definitoriu în aceasta otită.

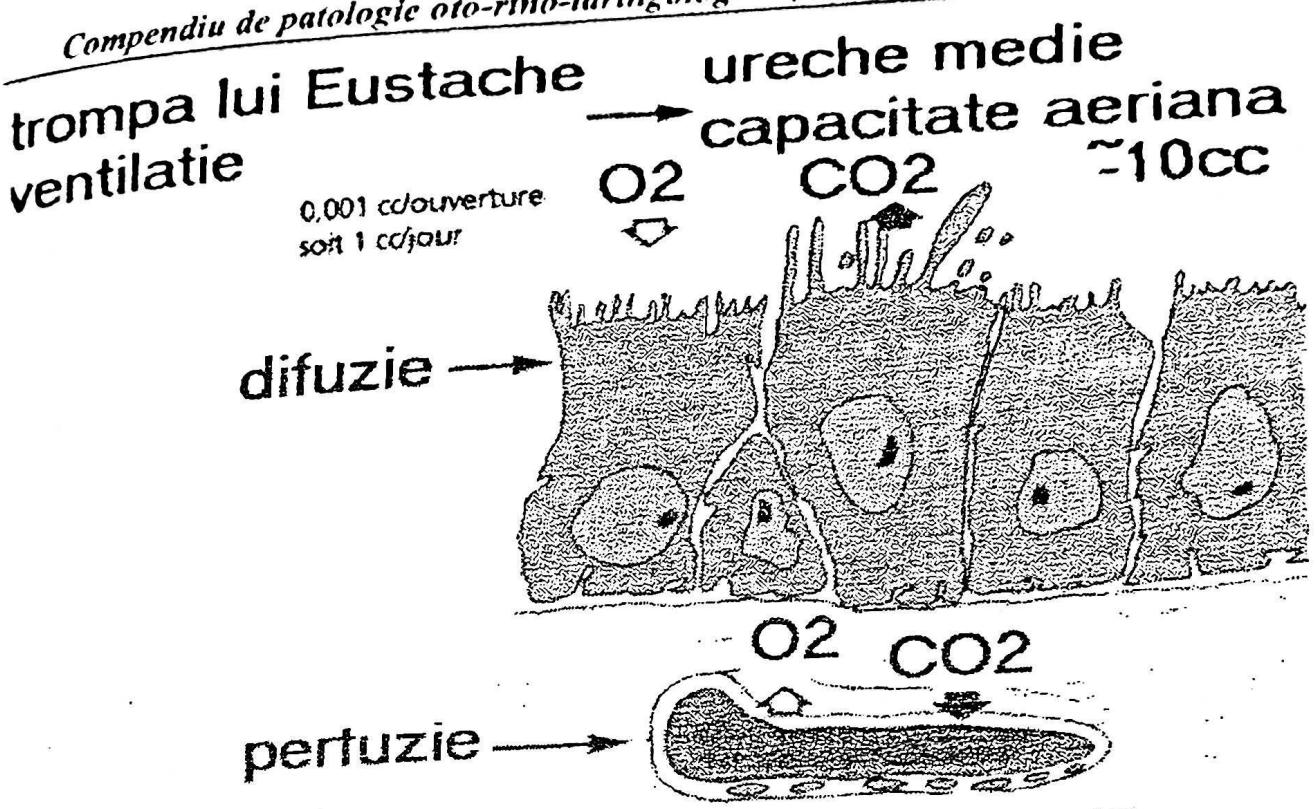

Fig. 58. *Schimburi gazoase la nivelul urechii medii*

În mod normal oxigenul metabolismului celulelor bazale este furnizat atât de aerul din urechea medie care este ventilată permanent prin trompa lui Eustachio cât şi cel furnizat de reţeaua capilară sub-epitelială. Aceasta absorbţie a oxigenului este realizată prin gradientul diferit oxigen-CO_2 în aerul din urechea medie (O_2=41mmHg, CO_2=47 mmHG) şi cel din capilare (O_2=159, CO_2=0,3).

Cu cât procesul acesta datează de mai mult timp cu atât stimulul de care aminteam se propagă şi spre capilare cu proliferare a acestora şi extravazare de infiltrat limfocitar, monocite, fibrocite, ultimele transformându-se în fibre de colagen. Epanşamentul mucos format este amicrobian dar s-au descoperit şi germeni (Haemophilus influenzae, Branhamella cataralis, Streptococus pneumaniae) în culturile făcute. După cum observăm, aceasta este şi flora găsită în rinofaringite şi este normal să invadeze mai uşor urechea într-o disfuncţie tubară.

Două sunt elementele patogenice care declanșeaza fenomenele caracteristice otitei seromucoase: inflamația și disfuncția tubară care de fapt se întrepătrund pornind de la relația de vecinătate cu trompa și amigdala faringiană a copilului purtător de vegetații până la adultul cu deviații de sept, rinite cronice, polipoza nazală.

În concluzie, otita seromucoasă are o cauză multifactorială în care trebuie incluse și terenul și ereditatea.

Din punct de vedere clinic, în funcție de când a fost depistată, se descriu o multitudine de aspecte clinice care de fapt nu pot fi văzute decât ca etape de evoluție a otitei seromucoase spre procesul final de atelectazie fibroasă.

Subiectiv ea se traduce prin o hipoacuzie de transmisie cu scadere de 30db pe frecvențele conversaționale, la copil bilaterală, la adult unilaterală. Cu timpul aceasta devine mixtă, antrenand prin lipsa de stimulare și urechea internă în așa zisul proces de labirintizare.

Sensul corect de otită seromucoasă acută poate fi numai la copil în cea ce se numește otită congestivă care însoțește puseele de adenoidită acută. La examenul otomicroscopic timpanul este rozat cu dispariția elementelor anatomice dar în limită normală ca poziție față de inserția pe cadrul timpanal. Ea dispare spontan la 14 zile de la adenoidectomie dar necesită o urmărire audiometrică dacă persistă scăderea auditivă se recomanda 3 cure de tratament cu antiinflamatoii nesteriodiene cu sau fără antibiotice și la persistența simptomelor aerator transtimpanic.

La adult pentru catarul acut tubotimpanic este suficient tratamentul cu pseudoefedrine centrale și manevre de stimulare a trompei Toynbee dar obligator de identificat o cauza rinologică de disfuncție tubară (deviații de sept, rinite, polipoze)



Fig. 59. *Otită congestivă*

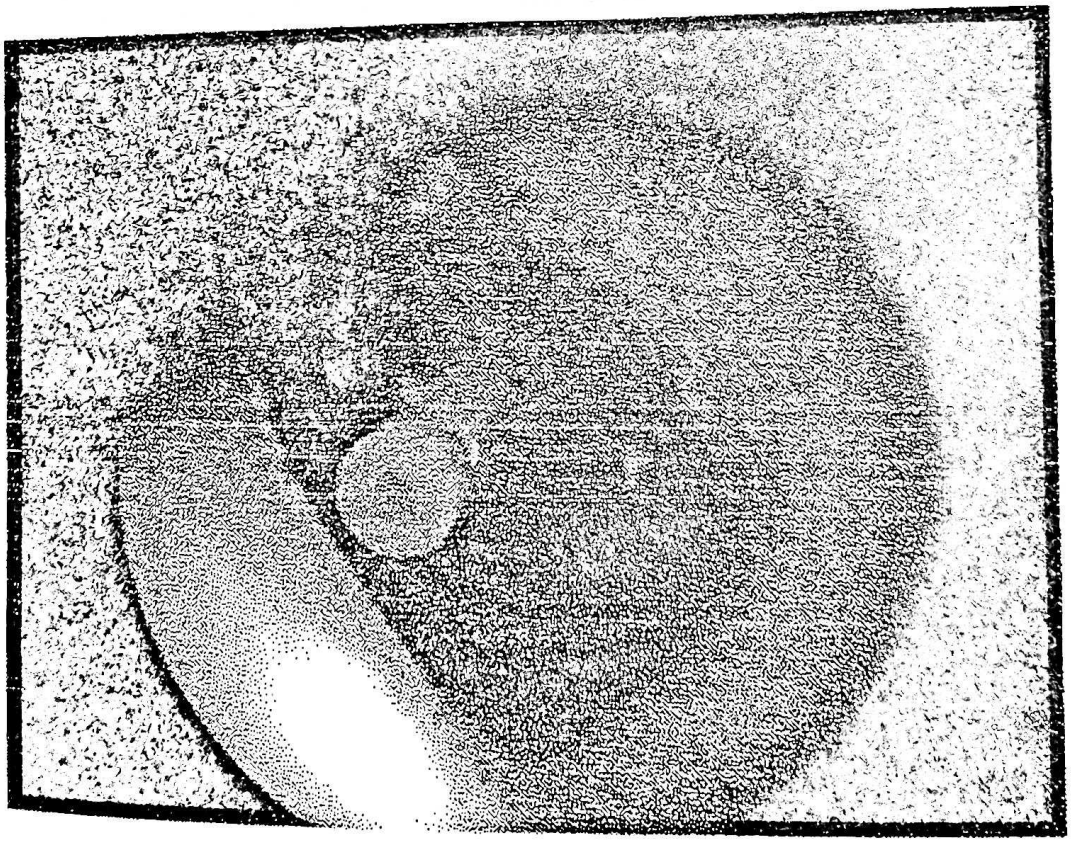

Fig. 60. *Diabolo*

Formele cronice edifică diferite aspecte otomicroscopice de la punga de retracţie la otita fibroadezivă şi atelectazia urechii.

PUNGA DE RETRACTIE

Este o invaginație parțială sau totală a timpanului secundară unei presiuni negative cât și prin subțierea structurii fibroase, în urma distrugerea structurii de colagen timpanale prin proces inflamator cronic.

Ea evoluează în 4 faze după Sade:

- stadiu 1 = debutul invaginării cu orizontalizarea maneruhui ciocanului
- stadiu 2 = invaginare pronunțată care poate fi decolabilă la Valsalva
- stadiu 3 = invaginare necontrolabilă la microscop cu descuamare
- stadiu 4 = evoluție spre colesteatom

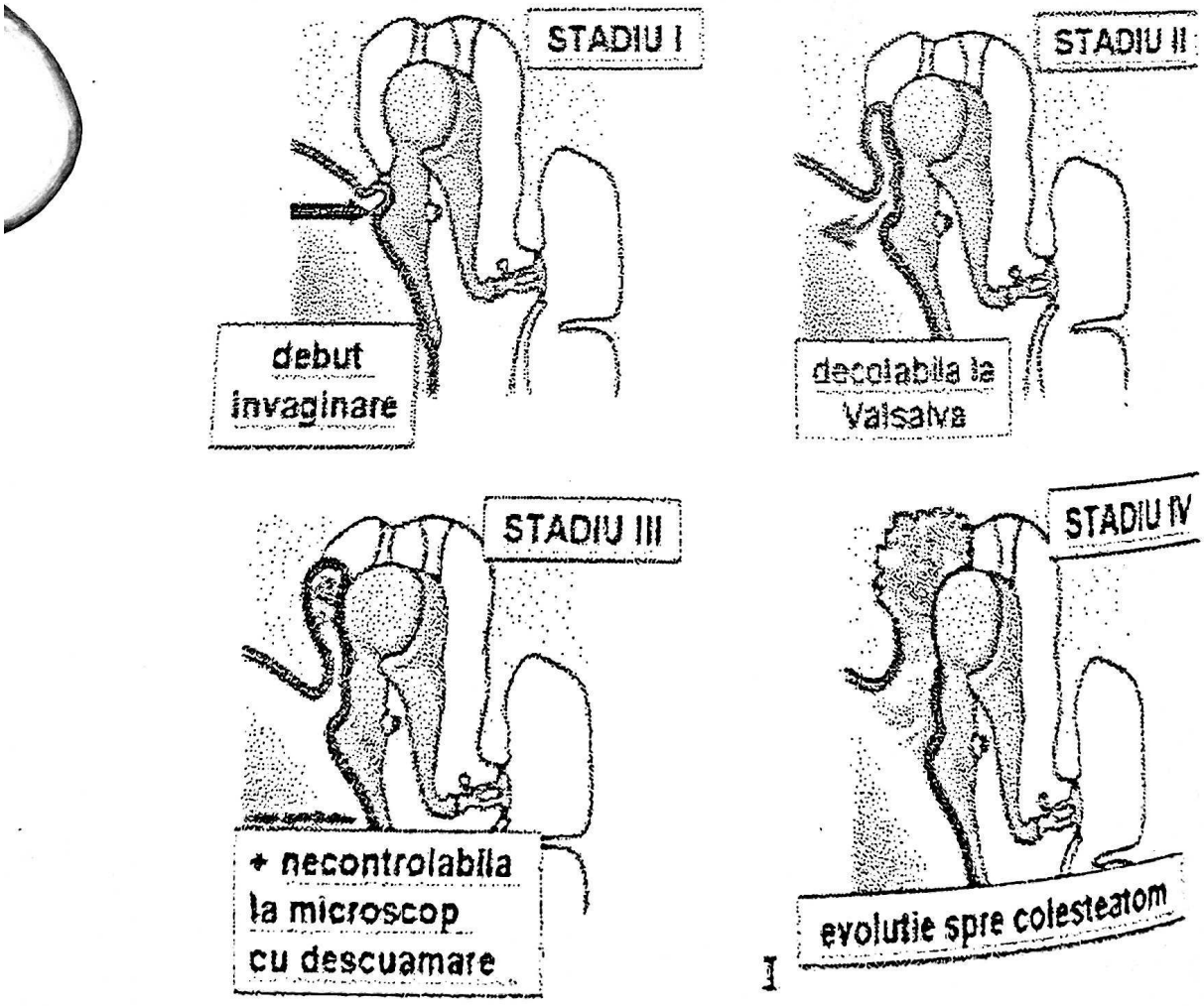

Fig. 61. ***Stadii Sade***

Fig. 62. *SADE II-Punga de retracție atrială nedecolabilă în Valsalva fixarea apof. descendente nicovala U.dr*

Fig. 63. *SADE III Punga de retracție atrială, fundul este incontrolabil otoscopic şi poate evolua spre colesteatom*

Fig 64. *SADE IV Punga de retracție atrială care a evoluat spre otita fibroadezivă*

Tratamentul este în exclusivitate chirurgical și se aplică la 2 luni după ce a fost rezolvată cauza riniologică a disfuncției tubare: deviație de sept, rinite cronice, polipoza. El constă pentru stadiu II în decolarea transmeatala a filmului epidermic depa lanțul osicular și întărirea timpanului prin grefon pericondrocartilaginos tragal.

Pentru stadiu III care de fapt este un colesteatom debutant este necesară frezarea zidului aticii pentru eliberarea fundului pungii de pe peretele intern al casei și lanțul osicular şi intarirea timpanului cu grefon pericondrocartilaginos. Stadiul acesta presupune o evoluție îndelungată și o slabă pneumatizare a mastoidei, deci o radiografie mastoidiană este obligatorie iar la un proces de condensare se va reface prin mastoidectomie raportul optim între casă și mastoidă.

În stadiul IV când timpanul este acolat practic de promontoriu și lanţul osicular se trece direct la mastoidectomie urmată de

decolarea timpanului cu întărirea prin grefon pericondrocartilaginos tragal şi în plus pentru a preveni o noua acolare se lasă o lamelă de silastic în casă.

OTITA FIBROADEZIVĂ

Este un proces sechelar caracterizat prin retracţia parţială sau totală a timpanului, coalescenţa mucoasei de la faţa internă a timpanului în urma unui proces iniţial inflamator apoi fibros ireversibil la care se adauga liză osiculară sau colesteatom.

Fig. 65. *Otită adezivă cu liza nicovalei*

Principiile de tratament sunt identice cu cele aplicate pentru Sade IV

În concluzie se impun câteva principii în otitele cronice cu timpan închis sau deschis

- obligativitatea tratamentului chirurgical atât pentru otitele cronice cu timpan închis cât şi pentru cele supurate simple şi cronice ''periculoase'' pentru a preveni sechelele funcţionale cât şi riscul complicaţiilor endocraniene .

- cu cât procesul inflamator evoleazã o perioadã mai lungă de timp cu atât şansa recuperării funcţionale este mai micã.

OTITELE DIN BOLILE INFECTOCONTAGIOASE

a. **Otita gripală** (otita flictenulară) reprezintă o inflamaţie acuta virală localizata în special pe timpan şi jonctiunea cu conductul auditiv extern.

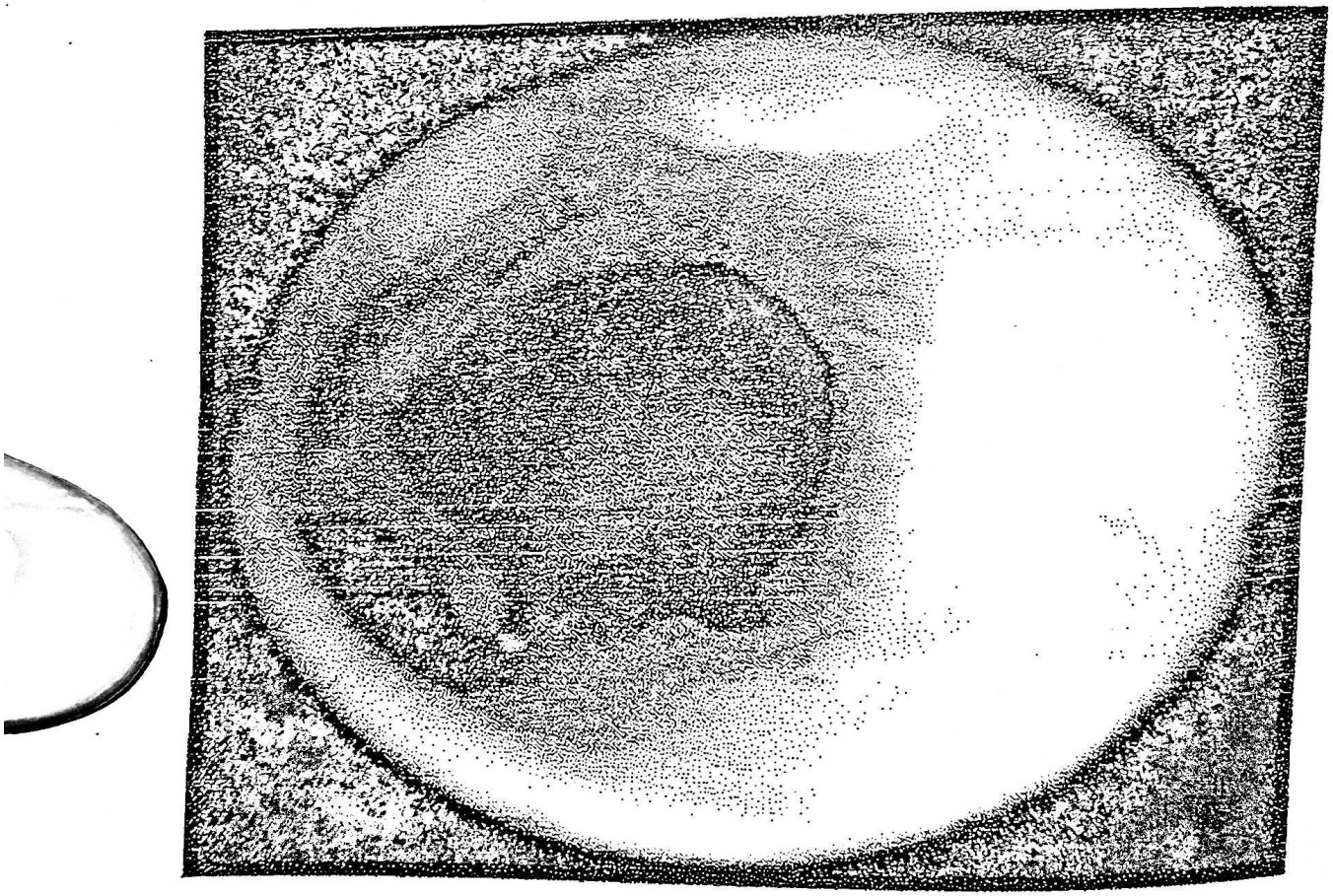

Fig. 66. ***Otită flictenulară***

Clinic, simptomatologia este mai puţin alarmantă, o uşoară jenă în partea profundă a conductului, hipoacuzie iar la examenul

otomicroscopic apar vezicule hemoragice unice sau multiple datorită faptului că peretele acestora este extrem de fin se sparg uşor şi determină otoragie simptomul care alarmeaza bolnavul. Se pot suprainfecta bacterian şi detemina otite externe.

Tratamentul este local cu pansamente uscate şi antibioterapie de protecţie.

b. **Otita sclarlatinoasă** apare în cursul bolii, determinând necrozarea timpanului cu perforaţie şi posibile leziuni osteitice.

Tratamentul este local şi general cu antibiotice pentru prevenirea complicaţiilor.

c. **Otita rujeolică** are iniţial aspect congestiv dar se poate transforma supurativ şi să determine mastoidita purulentă.

Tratamentul este local şi general cu antibiotice de protecţie.

d. **Otita din zona Zoster** este mai rară, cu otalgie intensă şi posibilă asociere de paralizie a nervului facial.

Difteria, febra tifoida şi oreillon-ul se pot însoţi de otită medie.

e. Otita acută tuberculoasă este mai rară, întâlnindu-se în stadiul secundar al tuberculozei.

Pacientul acuză febră, otalgie, putând debuta cu ocazia unei boli infecto-contagioase. Timpanul este iniţial congestiv, apoi putând prezenta perforatii, adesea multiple.

Tratamentul este condus de ftiziolog la care se adaugă tratamentul local.

Infecţiile specifice ale urechii

1. Tuberculoza urechii medii este o afecţiune inflamatorie specifica mai rară, cauzata de bacilul Koch, primitivă sau secundară.

Propagarea poate fi retrogradă prin extensie transtubară de la nivelul rinofaringelui sau pe cale hematogenă.

Creşterea în ultima vreme a frecvenţei tuberculozei pulmonare a determinat şi o incidenta crescuta a TBC otic.

Debutul este insidios, cu otoree abundentă, fetidă, examinarea timpanului aratând aspect de multiple perforaţii, aspect „stropitoare". În faza de cronicizare, evoluţia este trenantă, apare surditate precoce, cu necroză, ulceraţii şi aspect cazeos al ţesuturilor, sechestre osoase. Poate determina extensie în ţesuturile înconjurătoare, cu producere de labirintită, paralizie de facial, mastoidită TBC.

Examenele paraclinice specifice sunt pozitive.

Tratamentul este specific antituberculos, cu o alimentaţie bogata şi în cazul complicaţiilor tratament chirurgical.

2. Sifilisul urechii reprezintă o localizare rară cu localizare primară la nivel tubar, cel secundar manifestându-se sub forma unei neurolabirintite.

Se manifestă sub forma afectarii acustico-vestibulare (vertij, tinitus, hipoacuzie de percepţie progresivă) la care se adaugă semnele unei meningite luetice cronice.

Heredosifilisul în forma precoce sub 5 ani lezează urechea internă, putând genera surdomutitatea.

Heredosifilisul tardiv asociază labirintita cu surditate în cadrul triadei Hutchinson. Pierderea auzului este bruscă sau progresivă, cu alterări succesive şi bilaterale.

Diagnosticul este serologic, la care se adaugă aspectul clinic. Caracteristic este semnul Hennebert constând în producerea nistagmusului prin proba pneumatica la nivelul C.A.E., fără existenţa fistulei perilimfatice.

Tratamentul constă în administrarea de doze mari de Penicilina G şi colaborare cu medicul dermatolog.

Patologia neinflamatorie a capsulei labirintice

Otoscleroza (Otospongioza) reprezintă o osteopatie a capsulei labirintice ce constă în hiperplazie osoasa ce blochează articulaţia stapedovestibulară. Leziunile apar constant bilateral, în diferite grade evolutive, cu predominanţă la o ureche. Cea mai frecventă localizare este la nivelul ferestrei ovale, dar şi la celelalte nivele labirintice determinând modificări ale funcţiei cohleare. Se întâlneşte la femei, cu debut la pubertate şi mai frecvent la maturitate. Este considerată boală genetică, la femei fiind agravată de sarcină şi alăptare. În patogeneză se discută despre activitate proteolitică la nivelul focarelor otospongioase.

Anatomo-patologic se descriu 3 faze evolutive:

- faza congestivă vasculară;
- faza de rezorbţie osoasă (otospongioza);
- faza de neoformaţie osoasă (otoscleroza).

Ca **forme clinice** se discută despre:

1. Forma timpanică (fenestrală) Politzer-Siebeumain ce se caracterizează prin hipoacuzie de transmisie pură.

2. Forma cohleară Manassé, manifestată prin hipoacuzie de percepţie.

3. Forma vestibulară cu evoluţie spre sindrom vestibular.

4. Forme secundare posttraumatice (Fraser), postinflamatorie tubotimpanică (Mayoux, Martin).

Simptomatologia afecţiunii este:

1. Hipoacuzie de transmisie cu evolutie progresivă, cu participarea urechii interne ce determină în timp şi cea de percepţie. Poate apare şi paraacuzia Willis în care pacientul aude mai bine într-o atmosfera cu zgomot, obligând astfel o conversaţie cu voce mai tare.

2. Acufene şi unele simptome nespecifice ca ameţeli, autofonie, tulburări psihice.

Otoscopia arată un timpan în general normal, mobil.

Probele cu diapazonul arată o proba Gellé caracteristică otosclerozei. Compresiunea aerului în C.A.E. diminuă percepţia unui diapazon poziţionat pe vertex la omul normal. În otospongioză, compresiunea este fără efect datorită imobilizării scăriţei.

Audiometria arată hipoacuzie de transmisie, impedancemetria arată curba de tip A, cu absenţa reflexului stapedian.

În timp poate apare hipoacuzie de percepţie.

Diagnosticul diferenţial trebuie făcut cu:

- otita seroasă cronică, timpanoscleroza, otita fibroadezivă, malformaţii osiculo-fenestrale, sechele postotitice sau posttraumatice în forma timpanică.

- cu celelalte forme de hipoacuzie neurosenzorială sau alte sindroame vestibulare periferice.

Tratamentul este chirurgical, de rezolvare a anchilozei stapedo-vestibulare prin realizarea unei stapedolize sau stapedectomii. În general rezultatele sunt favorabile, totuşi este posibil să determine o agravare a surdităţii prin labirintizare. Se poate reface defectul columelar prin proteze cu rol de piston în locul scăriţei. Intervenţia se contraindică când surditatea prezintă evoluţia spre labirintizare sau când urechea contralaterală este surdă, când se indică protezare auditivă.

Tumorile urechii medii

1. Tumora de glomus jugular se dezvoltă pe seama paraganglionilor necromafini jugulo-timpanici, având o structură asemănătoare chemoreceptorilor din corpusculul carotidian. Tumora este bine vascularizată. Se poate localiza la nivelul golfului venei

jugulare sau în urechea medie pe promontoriu. Se poate extinde endocranian sau cervical.

Simptomatologia este reprezentată prin acufene pulsatile, sincrone cu pulsul, hipoacuzie unilaterala, vertij, eventual otoragie.

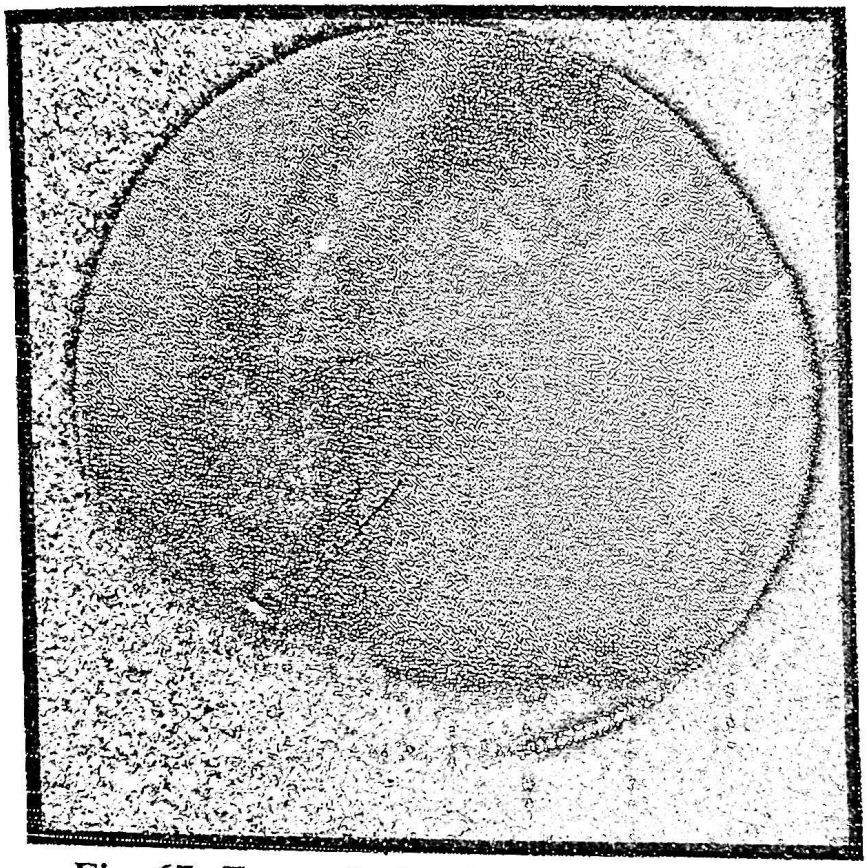

Fig. 67. *Tumoră glomică* (ORL Houston)

Tumora se poate observa prin transparența timpanului de culoare roșie albăstruie sau când timpanul este perforat, se poate observa în C.A.E. Hipoacuzia este progresivă de transmisie şi apoi poate fi neurosenzorială.

Tumora glomică la nivelul golfului venei jugulare dă paralizie de n. IX, X, XII (sindrom Jackson).

În extensia endocraniană dă semne de hipertensiune intracraniană, de asemenea semne de afectare pontină şi cerebeloasă.

Explorarea radiografică şi CT poate evidentia localizarea tumorii.

Tratamentul este chirurgical de ablaţie a tumorii, aceste tumo fiind în general radiorezistente.

2. Carcinomul urechii medii este cel mai frecvent carcinom pavimentos keratinizat. Adenocarcinomul ca şi sarcomul sunt mai rare.

Simptomele se instalează progresiv, suprapunându-se pe o supuraţie otică. Se poate intâlni otoree purulent sanguinolentă, fetidă, hipoacuzie progresiva şi otalgie. În timp pot apare şi tulburări de echilibru, paralizie facială.

Otoscopic se poate evidenţia formaţiune tumorală cu aspect roşietic ce poate sângera spontan sau la atingere. Diagnosticul se pune pe examenul biopsic din burjonul cu aspect hemoragic, radiografic prezentând o lărgire a urechii medii prin proces de osteoliză.

Tratamentul constă în ablaţia chirurgicală urmată de cobaloterapie adjuvantă.

Patologia urechii interne

1. Traumatismele urechii interne

a. Comoţia labirintica reprezintă afectarea posttraumatică a urechii interne manifestată prin hipoacuzie şi vertij în situaţia examenului otoscopic şi radiologic normal.

Simptomele sunt reprezentate de acufene, hipoacuzie uni sau bilaterală de percepţie, cu pierderea tonurilor acute sau o ancosa în jurul frecvenţei de 4000 Hz, tulburări de echilibru. Leziunea este pur mecanică la nivelul labirintului membranos. Se discută despre leziuni ale celulelor bazale ale labirintului, distrugeri şi rupturi ale nervilor, ale capsulei labirintice cu tulburări în microcirculaţie şi hemoragii în

perilimfă şi endolimfă ce duc la distrugeri ale celulelor senzoriale cohleo-vestibulare.

Examenele paraclinice arată hipoacuzie de percepţie accentuată pe frecventa de 4000 Hz.

- probele supraliminare: SISI > 70% şi TDT < 40 dB.

Tratamentul constă în perfuzii cu soluţie Dextran, antivertiginoase (Diazepam 2 f/zi, Metoclopramid 2 f/zi).

b. Barotrauma urechii interne, boala de cheson

Barotrauma urechii interne se produce prin descreşterea bruscă a presiunii exterioare. Aceasta se produce la scafandri şi lucrătorii în cheson, ca şi la aviatori. Se formează bule de aer în sânge ce determină tulburări embolice. La urechea internă apar vertij şi tulburări auditive asemănător bolii Ménière. Se mai pot adăuga prurit, artralgii, pareze, tulburări de vedere, nistagmus spontan, deficite neurologice.

Tratamentul constă în administrarea de oxigen hiperbaric.

c. Traumatismul acustic acut se datorează unei explozii (blast) sau prin împuşcătură (traumatism Piaget).

În situaţia exploziei apare otalgie, otoree, tinitus şi hipoacuzie de percepţie pe înalte, cu recruitment. În cazul împuşcăturii otalgia este puternică, însoţită de tinitus şi hipoacuzie de percepţie.

Timpanul este intact, leziunea fiind exclusiv la nivelul celulelor organului Corti. Gradul lezării depinde de nivelul de presiune sonoră (SPL) a energiei acustice şi de frecvenţă. În funcţie de intensitatea şi durata traumei sonore se ajunge la deficite temporare sau permanente. Lezarea apare de obicei la frecvenţe înalte de 4000-6000 Hz.

Tratamentul constă în perfuzii cu Dextran în primele ore, blocaj anestezic, Procain (Novocain), scăderea vâscozităţii sângelui folosind Trental sau Pentoxifilin şi nu vasodilatatoare. În caz de lezare a timpanului se face timpanoplastie.

d. Surditatea profesională (traumatism sonor cronic)

Se produce o lezare a urechii interne datorată expunerii prelungite la zgomot în timpul muncii. Nocivitatea zgomotului este în raport cu intensitatea, frecvența, ritmul și durata de expunere. S-a demonstrat că sunetul devine nociv pentru ureche la o presiune continuă de ≥ 85-90 dB sau impulsuri izolate de peste 105 dB cum ar fi în secțiile cu ciocane pneumatice, standuri de încercare mașini, motoare de avion, formații rock. Leziunile sunt agravate progresiv în timp și se stabilizează odată cu încetarea traumei sonore. Subiectul acuză hipoacuzie și tinitus progresiv, stare de oboseală și scăderea concentrației. Audiograma are un aspect tipic de traumă sonoră cu o scădere bilaterală în jurul pragului de 4000 Hz, apoi în timp, scăderea apare pentru toate frecvențele. În general exista o fază de adaptare cu o pierdere de aproximativ 50 dB de o parte și de alta a frecvenței de 4000 Hz, apoi o fază de latență cu o curba de aspect de scotom și apoi faza de surditate manifestă când apare un deficit important pe acute ce se extinde spre grave. În aceasta faza surditatea ramâne definitiva în funcție de gradul de ireversibilitate al leziunii.

Tratamentul constă în scoaterea individului din mediul cu zgomot și adesea este necesară protezarea auditivă. Profilactic este bine de folosit o protecție a auzului cu antifoane, limitarea duratei de expunere la zgomot, controale regulate.

Sindroamele labirintice

În funcție de localizare sunt:

1. Sindroame periferice: endolabirintice și retrolabirintice.

Cele endolabirintice pot fi totale, iritative sau distructive și disociate de tip cohlear sau vestibular.

Cele retrolabirintice pot fi sindroame pure, radiculare și nucleare.

2. Sindroame centrale ce pot fi situate în cortex sau diencefal.

Cauzele tuturor acestor sindroame pot fi traumatice, inflamatorii, vascular degenerative sau tumorale.

1.1. Sindroamele periferice endolabirintice

a. ***Surditatea brusc instalată*** este o urgenţă în otologie, cu o frecvenţă variabila manifestată printr-o scădere brutală a audiţiei având cel mai frecvent drept cauze ocluzia vasculară acută, labirintita virală sau o intricare a celor doi factori.

Ca factor predispozant este o predispoziţie constituţională sau o surditate de percepţie totală a urechii opuse.

Simptomatologia este dominată de pierderea bruscă a auzului, obiectivată de audiogramă ce arata o surditate de percepţie pe acute şi, mai rar, electiv pe grave, în general unilaterală. Se adaugă acufene, senzaţia de plenitudine în ureche. Se poate însoţi de unele aspecte de surmenaj fizic sau intelectual, de o stare depresivă.

Tratamentul este medicamentos, în urgenţă cu perfuzii i.v. cu soluţie Dextran la care se adaugă anticoagulante (Heparina), antiinflamatorii (Hemisuccinat de hidrocortizon) şi un vasodilatator (Sermion, Hydergine). Eventual se poate face blocajul anestezic al ganglionului stelat. Perfuziile trebuie administrate 8-10 zile.

b. ***Surdităţile toxice*** sunt cel mai frecvent cauzate de intoxicaţiile medicamentoase ototoxice (aminoglicozide, diuretice, aspirina) sau toxine endogene la care contribuie unii factori cum ar fi fragilitatea cohleară familială, insuficienţa hepatorenală.

Simptomatologia este reprezentată de tinitus, o hipoacuzie neurosenzoriala bilaterala, vertij, tulburări de echilibru. Aceste simptome sunt amplificate de consumul de alcool şi tutun, cât şi de lucrul în mediu toxic.

În general administrarea unui medicament ototoxic face ca gradul de lezare a urechii interne sa fie influenţat de doza

administrată, de starea de funcționare a rinichiului și a urechii interne. Audiograma tonala liminara arata hipoacuzie neurosenzorială bilaterală, testele vestibulare pot fi pozitive iar funcția renală poate fi alterată.

Tratamentul constă în întreruperea administrării medicamentelor ototoxice, perfuzii cu Dextran și hemisuccinat de hidroxortizon.

c. ***Presbiacuzia*** reprezintă un proces fiziologic de imbatrânire a structurilor neurosenzoriale ale urechii interne și a centrilor de integrare auditivă. Aceasta afecțiune apare între 50-70 ani, cu precădere la bărbați ce se plâng de o dificultate în înțelegerea vorbirii, cu o percepție mai redusă a tonurilor înalte și apariția acufenelor. Discriminarea vorbirii este afectată de zgomot, sunetele tari deranjând datorită recruitmentului.

Presbiacuzia poate fi fiziologică sau patologică la care intervin leziuni determinatre de stress, efort fizic intens, HTA, diabet zaharat etc.

Se descriu 4 tipuri de presbiacuzie:

- *presbiacuzie senzorială datorită atrofiei organului Corti, obiectivată pe audiogramă prin cădere bruscă pe acute;*
- *presbiacuzie neurală la care caracteristică este afectarea discriminării vocii;*
- presbiacuzia metabolică datorită atrofiei striei vasculare cu modificări în secreția endolimfei, cu păstrarea discriminării vocii;
- presbiacuzia cohleară de conducere, mecanică în care se produc alterări ale structurii canalului cohlear. Audiograma arată o cădere pe acute, celulele senzoriale sunt păstrate, motiv pentru care pacientul beneficiază de protezare auditivă.

Tratamentul constă în protezare auditivă, labio lectură și tratament profilactic aterosclerotic.

Protezarea auditivă

Protezarea auditiva se foloseste în scopul creșterii unui confort auditiv în caz de hipoacuzie bilaterală ce nu mai beneficiază de tratament, cu o scădere de auz de 30-90 dB. În general protezarea se face biaural, la noi se face monoaural la urechea cu audiția mai buna.

Protezarea la copii este mai dificilă, în special sub 5 ani când copilul nu și-a însușit complet elementele de limbaj și când trebuie asociat antrenamentul logopedic.

În caz de surditate bilaterală, datorită condițiilor de mediu este necesară protezarea auditivă biaurală ce permite o audiție cantitativă și calitativă mai bună, cu ameliorarea localizării sonore spațiale, în special la copiii școlari.

Există mai multe tipuri de proteze auditive:

- pe cale aeriana retroauriculară sau intrameatală;
- pe cale osoasă (BAHA) la cei cu stenoză meatală, supurații sau cavități de evidare supurate;
- proteze implantabile în urechea medie, în hipoacuziile neuro-senzoriale;
- proteze de ureche internă, implantul cohlear la pacienții cu hipoacuzie profundă dar prezența activității electrice a nervului cohlear.

Implantele cohleare sunt proteze auditive ce stimulează electric fibrele nervoase remanente la pacienții cu surditate profundă, declanșând o senzație auditivă. Implantul trebuie realizat cât mai rapid după surzire. Se aplică la pacienţii la care nu există rest auditiv și la care folosirea aparatului auditiv nu permite perceperea zgomotelor de fond. Este necesară confirmarea faptului că fibrele auditive sunt funcționale prin stimulare electrică. Vârsta optimaă este între 4-65 ani, când limbajul este deja format. Pacienţii trebuie să aibă o bună motivație pentru învățare și un mediu social propice

învățării limbajului. Postoperator este absolut necesară reeducarea vocală în unități speciale de reabilitare.

d. ***Sindromul Ménière*** este considerat a fi un hidrops labirintic realizând o dilatare a labirintului membranos.

Se incriminează o acumulare crescută a endolimfei cauzată de o hiperproducție și în același timp o tulburare de rezorbție a endolimfei.

Sunt incriminați diferiți factori etiologici ca alergia alimentară sau respiratorie, infecții de focar, insuficiența tiroidiană, perturbări vasomotorii.

Simptomatologia se caracterizează prin crize paroxistice de vertij rotator, tinitus unilateral și hipoacuzie separate printr-un calm total. Crizele de vertij pot fi precedate de tinitus și hipoacuzie cu luni și ani înainte. Crizele durează cam de la un sfert de oră până la mai multe ore, intensitatea lor scăzând progresiv. Criza debutează cu senzație de plenitudine în ureche, zumzăit unilateral, greața și vărsăturile apărând în apogeul crizei. După criză poate persista tinitusul.

În general, după fiecare criză se accentueaza hipoacuzia ce afectează frecvențele joase.

În faza de rezoluție a crizei, confirmarea diagnosticului se face prin bilanțul audiometric, potențialele evocate auditive, videonistagmografie și probele calorice vestibulare.

Pe lângă cele 3 simptome cardinale, în criza cât și după ea apare un nistagmus spontan contralateral și o hipoexcitabilitate calorica a labirintului afectat.

Diagnosticul diferențial se face cu:

- **Vertijul paroxistic pozitonal benign** în care nu există tulburare auditivă, vertijul fiind datorat schimbării poziției capului. Se însoțește de nistagmus.

- **Nevrita vestibulară** în care nu se asociază semne auditive iar vertijul nu este recurent.

- **Vestibulopatia recurentă** în care crizele vertiginoase pot ţine de la câteva minute la câteva ore, însă fără manifestări cohleare. Proba calorică arată un deficit vestibular mic.

- **Sindroul Lermoyez** este o formă particulară de sindrom Ménière, în care scăderea auzului se face progresiv şi revine cu puţin înaintea sau în timpul vertijului rotator, în timpul crizei.

- **Neurinomul de acustic şi schwanomul vestibular** în care surditatea este unilaterala progresiva, însoţită de tulburări de echilibru discrete. Diagnosticul se pune făcând bilanţul audiometric, CT scanner şi RMN.

Tratamentul medical în criza vertijinoasă constă în repaus, administrare de atropină 1 mg s.c., sulfat de magneziu 15% sau novocaină 1% o fiola i.v., largactil 25 mg i.m. Se asociază tratament sedativ, antiemetic şi vasodilatator. Se încearcă rezolvarea factorului etiologic. Între crize se administrează diuretice cu controlul concentraţiei de potasiu.

Tratamentul chirurgical constă în distrugerea labirintului, când surditatea este profundă. Se practică neurectomie de nerv vestibular, labirintectomie, aplicare de gentamicină sau streptomicină la nivelul ferestrei rotunde.

1.2. Sindroamele periferice retrolabirintice (radiculare)

Leziunile în aceste sindroame se găsesc în fosa pontocerebeloasă şi în conductul auditiv intern (C.A.I.). Cea mai importanta cauza este reprezentata de neurinomul de acustic, pe lângă care mai pot exista sechele de meningită, colesteatomul de C.A.I.

Neurinomul de acustic reprezintă o tumoră benignă a tecii Schwann, dezvoltată pe ramul vestibular al nervului VIII. Apare frecvent la adult şi sexul feminin, având o dezvoltare progresivă.

Se dezvoltă în jurul unghiului pontocerebelos sau în jur C.A.I.

Este o tumoră unilaterală cel mai frecvent, dar poate fi bilaterală în cazul maladiei Recklinghausen.

Prezintă o evoluție în 4 faze:

- faza otologică cu hipoacuzie progresiva de percepție și vertij în crize paroxistice. Radiografia și CT scanner pot arăta o lărgire a C.A.I.
- faza otoneurologică, cu surditate profunda, vertij și nistagmus aproape permanent, afectarea n. V și VII și semne cerebeloase prin extensia spre cerebel.
- faza neurologică în care se produce compresiune și asupra n. IX, X, XI, XII (determinând pareza) de trunchi cerebral (determinând hemipareza).
- Apar fenomene de hipertensiune intracraniană trecând în faza a IV-a.

Odată pus diagnosticul pozitiv, tratamentul este chirurgical de ablație a tumorii, cu păstrarea nervului acustico-vestibular și facial. Abordul se face diferit extradural, transtemporal, retrosigmoidian sau translabirintic în funcție de mărimea tumorii.

2. Sindroame vestibulare centrale

Se datorează lezării căilor vestibulare centrale. Sindromul vestibular central este dizarmonios și incomplet spre deosebire de cel periferic.

Cauzele pot fi inflamatorii, tumorale sau vasculare manifestate prin ateroscleroză sau insuficiență vertebro-bazilară. De asemenea se pot intâlni în sindroame degenerative ca scleroza în plăci, sindrom Wallenberg.

Simptomatologia este dominată de un sindrom de hipo sau hiperexcitabilitate. Sindromul de hipoexcitabilitate se manifestă prin vertij moderat, dezechilibru marcat, nistagmus spontan intens.

Sindromul de hiperexcitabilitate se manifestă prin vertije minime, nistagmus spontan absent, dezechilibru marcat.

Leziunile pot fi sub cortul creierașului sau cerebel, istmice sau supratentoriale.

Sindroamele vasculare cohleo-vestibulare prezintă:

- Stenoza arterei vertebrale când în poziţia capului flectat îndărat şi lateral se produce perturbarea fluxului sanguin cu vertij, lipotimie, voma, acufene ce pot disparea la poziția normală a capului. Poate fi determinată de artroza cervicală, ateromatoză sau tromboză.

Rezolvarea posibilă este chirurgicală.

- Insuficienta vertebro-bazilară determină acufene, vertij, surditate. Determină spasme şi insuficienţă vasculară labirintică, tratamentul constând în vasodilatatoare, anticoagulante, calmante labirintice.

Surditatea la copil

La copil, existenta unei surdități congenitale apărute înaintea vârstei de 4 ani determină absența vorbirii. În cazul apariției surdității la vârste între 6-8 ani, se alterează vorbirea, dar nu o suprimă complet.

Surditatea la copil în raport cu nivelul leziunii se împarte în surditate de percepție și de transmisie.

Astfel, **surditatea de transmisie şi percepție ereditare** se întâlnesc în cadrul unor sindroame cum ar fi:

- maladia Lobstein-Van der Hoeve ce se caracterizează prin fragilitate osoasă, colorația albastră a sclerelor, tulburări auditive;
- sindromul Franceschetti caracterizat prin disostoză mandibulo-facială şi anomalii auriculare;
- sindromul Apert-Crouzon ce este o disostoză cranio-faciala cu deformații craniene, malformații faciale şi surditate bilaterală tip transmisie;

- sindromul Marfan ce cuprinde malformații osoase, cardiace oculare, ale pavilionului urechii și hipoacuzie de transmisie.

Se mai întâlnește surditate asociată cu nefropatie progresivă în sindromul Alport, tulburări și modificări faciale în sindromul Waardenburg, asociere cu retinita pigmentară progresivă în sindromul Usher.

Surditatea câștigata la copil poate fi prenatală sub forma de embriopatii și fetopatii, neonatale și postnatale.

Embriopatiile apar în primele 3 luni de sarcină când acțiunea unei viroze, a medicamentelor teratogene, a radiațiilor asupra mamei determină modificări multiple printre care și asupra aparatului acustico-vestibular.

Fetopatiile apar prin afectarea fătului în ultimile luni de sarcină, cauzate de incompatibilitatea Rh, sifilis, afecțiuni tiroidiene ale mamei.

Surditatea neonatală apare prin traumatism obstetrical cu hemoragii meningiene și anoxie ce vor determina leziuni ale organului Corti.

Icterul nuclear determină de asemenea leziuni auditive, surditate ca și leziuni neurologice.

Surditatea postnatală prezintă cauze asemanatoare cu ale adultului, putând fi traumatice, toxice, medicamentoase (Streptomicina, Kanamicina, Neomicina), infecțioase, tumorale ce determină în general surdități grave, ireversibile.

Se discută astfel despre o hipoacuzic prelingvistică bilaterală cu probleme de terapie pedaudiologică.

Leziunile pre, peri și postnatale dobândite au un prognostic sever în dezvoltarea limbajului, intelectuală și socială a copilului.

Audiometria subiectivă comportă, în raport cu vârsta copilului un examen acumetric, tehnici de condiționare și audiometrie vocală.

La sugar examenul se bazează pe reflexul cohleo-muscular (de tresărire), reflex cohlear palpebral (clipit) la acțiunea unor stimuli sonori.

Tehnicile de condiţionare cuprind acţiunea simultană a unui sunet cu o activitate.

Este necesară protezarea auditivă precoce a sugarului alături de o educare pedagogică specială auz/vorbire.

În cazul malformaţiilor bilaterale ale urechii, cu tulburări de audiţie, începând din al 3-lea an de viaţă se poate discuta şi de implant cohlear.

În cazul unei surdităţi unilaterale prelingvistice nu sunt necesare măsuri speciale, se evită substanţele ototoxice şi zgomotul pentru a evita riscul afectării urechii indemne.

Surditatea postlingvistică reprezintă pierderea capacităţii auditive după încheierea dezvoltării vorbirii, adică după vârsta de 4-5 ani. Simptomele tulburarilor de vorbire corespund celor ale adulţilor.

Folosirea protezării auditive, a implantelor cohleare ca şi educarea vorbirii trebuie făcută cu rabdare şi competent în centre speciale şi este absolut necesar un diagnostic complet şi precoce.

Ca metode obiective în stabilirea diagnosticului şi a gradului hipoacuziei enumeram: electrocohleografia, potenţialele evocate, impedancemetria, audiometria electrică cu înregistrarea răspunsurilor trunchiului cerebral.

Examenul neuropsihiatric infantil este obligatoriu în scopul precizarii dezvoltării copilului corespunzătoare vârstei.

SURDITĂŢILE COPILULUI

Surdităţi de transmisie

- dobândite (otita seroasă; otite cronice; traumatisme)
- congenitale 0,5% (aplazie majoră Franceschetti, aplazii minore)

Surdităţi de percepţie

- dobândite=35%

1 afecțiuni antenatale
- suferința fetală
- infecții (rubeolă, herpes, gripa, toxoplasmoza
- medicamentoase
- iradiere

2 afecțiuni neonatale
- traumatism obstetricale
- medicamente ototoxice
- meningite, septicemii
- ictere

3 afecțiuni postnatale
- medicamentoase
- traumatice
- meningite

- genetice = 35% -80% recesive; 20% dominante=sindrom polimalformativ –
- ochi (Usher,Hangren)
- renale (d'Alport)
- tiroida (Pendred)
- osoase (Klippefeld,
- cord (Langenielssen)
- trisomie 21

SURDITĂȚILE ADULTULUI

Explorare – otoscopie; acumetrie fonică (inteligibilitatea=l necesara pt. 50% raspuns; discriminare=1=30dB); audiometrie tonală impedancemetrie, potențiale evocate

Surdități de transmisie

I. U. EXTERNĂ: dop cerumen, corp străin, osteom, otită externă, malformații (+/- U. medie)

II. U. MEDIE

- *infecţioase* (ot. cu timpan deschis şi inchis)
- *degenerative*: otospongioza = osteodistrofie a capsulei labirintice
- *traumatisme craniene* – dizlocări osiculare, blast auricular
- *malformatii* aplazii majore (u. ext+u.med u.int=normal) aplazii minore (lanţ osicular)
- *tumori* **maligne** (+paralizie de facial) t. glomus jugular

Surdităţi de perceptie

I.ENDOCOHLEARE

1.*Presbiacuzie*-simetrică

senzorială=aud.tonală scăzută pe acute

nervoasă=pierderea discriminării ;aud.tonală=n

metabolică= discriminare=n;aud. tonală pe toate frecvenţele mecanică=discriminare=n;aud.tonală scade progresiv pe ac.

2.*B. Meniere* (hidrops labirintic)

- în crize: acufene, vertij rotator+semne vegetative
- aud. tonală variază de la criză, curba în platou 40-80 dB

3.*Surditatea brusc instalată*

- apare brusc + plenitudine în ureche fără vertij
- surditate moderată

4. *Surdităţi toxice*: aminoglicozide (streptomicina, neomicina, kana, genta, chinina, ac.salicilic)

- acufene,vertij
- hipoacuzie simetrică

5. *Surdităţi infecţioase*: labirintite seroase, supurate, ot. supurate, postmeningitice,virale (MNI, rubeolă, herpes)

6. *Surdităţi traumatice*

- fracturi transversale, oblice de stâncă; blast; surditatea profesională

II.RETROCOHLEARE

Neurinomul de acustic

- surditate unilaterală progresivăa
- acufene unilaterală
- sindrom vertiginos, nistagmus

III.CENTRALE -surditate unilaterală
-fatigabilitate auditivă
-tulburări de integrare

BIBLIOGRAFIE

1. Les Cahiers d'ORL 1980-1996
2. La revue Officielle de la Societe Francais d'ORL 1996-2009
3. Laryngoscope 1998-2009
4. Paparella Otolaryngology third edition
5. Cummings Otolaryngology Head and Neck Surgery-third edition
6. Netter Interactive Atlas of Human Anatomy
7. Dr Quinn's text book
8. Otolaryngology Houston
9. Anson &Donaldson Surgical Anatomy of the temporal bone and ear
10. Webmedicine ORL
11. EMC Francaise ORL
12. Colecție personală imagini T. Ghindaru

Capitolul 2

AUDIOLOGIE CLINICĂ

Şef lucrări Dr. Sebastian COZMA

În prezent medicina modernă are la dispoziţie o multitudine de posibilităţi de investigare a hipoacuziilor, bazate atât pe metode subiective, dar mai ales pe cele obiective, care au calitatea de a înlătura factorul de eroare uman, sau de a substitui răspunsul pacientului când acesta nu este capabil să colaboreze. Toate instrumentele de diagnostic audiologic constau în teste care se efectuează cu ajutorul unor echipamente tehnice de mare precizie, majoritatea asistate computerizat. Acest capitol urmăreşte prezentarea celor mai folosite metode de diagnostic la pacienţii hipoacuzici.

EXAMINAREA CLINICĂ A PACIENTULUI HIPOACUZIC

Examinarea clinică începe, ca pentru orice altă afecţiune, cu anamneza, ce include şi istoricul afecţiunii. Cuprinde o trecere în revistă a simptomelor acuzate: scăderea auzului, senzaţie de ureche înfundată, acufene, otalgie, otoree, vertij, pareză/paralizie facială etc. Sunt evidenţiate antecedentele personale şi heredo-colaterale care pot avea legătură cu afecţiunea prezentă: hipoacuzii în familie, tratamente ototoxice, otite, lucru în mediu cu zgomot, sau boli precum diabetul, hipertensiunea arterială, cardiopatiile etc.

Testarea audiologică a unui pacient nu poate începe fără examinarea clinică ORL în prealabil. La inspecţie se pot descrie eventualele malformaţii, unele făcând imposibil un bilanţ audiologic

complet (ca de ex. agenezia urechii externe). Pot fi evidenţiate elemente patologice din sfera ORL ce favorizează afecţiunile urechii medii, implicând o hipoacuzie de transmisie sau doar o disfuncţie tubară, ca de exemplu: adenoidita cronică la copil sau deviaţia de sept nazal la adolescent şi adult, tumorile de glomus jugular, tumorile de rinofaringe etc.

Otomicroscopia este o manevră obligatorie în diagnosticul otologic, oferind cea mai bună vizualizare a conductului auditiv extern, a timpanului şi, în cazul unei perforaţii, chiar a unor elemente din urechea medie. Totodată, în situaţiile în care conductul auditiv este ocupat cu cerumen sau secreţii, otomicroscopia permite înlăturarea acestora în condiţii de securitate maximă, îndeplinind condiţia esenţială pentru a putea trece la examenul audiologic.

NOŢIUNI DE PSIHOACUSTICĂ

Între audiologia clinică şi psihoacustică există o legătură foarte strânsă. Senzaţiile şi percepţiile unui individ nu pot fi măsurate în mod direct. Recentele progrese în electrofiziologie şi imagistică au crescut capacitatea de a putea construi hărţi ale activităţii în sistemul nervos central în timpul stimulării auditive. Însă experienţa unui individ care ascultă un sunet nu poate fi cuantificată, ci numai apreciată după indicii comportamentale.

Pragul auditiv şi pierderea auditivă

Pragul auditiv este definit ca cel mai mic nivel al presiunii sonore a semnalului care este capabil de a evoca o senzaţie auditivă.

Procedura bazală audiometrică este măsurarea pragurilor auditive de detecţie. Se presupune că sub pragul de intensitate detectat, sunetul nu se aude niciodată, iar peste prag este sesizat de fiecare dată. Acest model simplist nu este şi real, deoarece se ştie că sunetele sunt detectate funcţie de intensitatea lor, iar pe măsură ce

intensitatea creşte, creşte proporţia de detectare a sunetului. Este greu de ales care dintre intensităţile de răspuns reprezintă pragul, dar trebuie înţeles că efectul variaţiei intensităţii este de a schimba probabilitatea detecţiei (1).

În identificarea pragurilor auditive intervine şi prezenţa zgomotului. Dacă zgomotul exterior poate fi atenuat aproape complet, zgomotul intern care ajunge la cohlee, produs în principal de bătăile cordului, zgomotul vascular, cel articular sau cel produs de respiraţie, nu poate fi ameliorat sau îndepărtat. Suprapunerea acestui zgomot intern peste intervalele de ascultare a sunetului de testare duce la variabilitatea răspunsului în jurul pragului auditiv real. Pentru a evita obţinerea unui prag fals, cauzată de posibila suprapunere a sunetului de testare peste zgomotul intern, s-au descris până acum trei metode psihoacustice clasice: metoda limitelor (sau metoda explorării seriale), metoda ajustării şi metoda stimulilor constanţi (2). Dintre ele, prima a rămas cea mai comună metodă clinică pentru identificarea pragurilor auditive, bazată pe prezentarea alternativă „sus-jos" a sunetului de testare, cunoscută ca procedura Hughson-Westlake.

Teoria detectării semnalului a revoluţionat psihoacustica şi a condus spre metode care să permită evaluarea performanţei subiectului de a-şi controla tendinţele.

În audiometria clinică, pe graficul modern al audiogramei tonale folosit în practica actuală, „căderea" curbei audiometrice faţă de linia lui 0, semnifică o pierdere auditivă, definită prin creşterea valorilor pragurilor auditive. Dimpotrivă, scăderea pragurilor auditive semnifică o ameliorare a audiţiei, cu „ridicarea" curbei audiometrice spre linia lui zero. Această convenţie urmăreşte recomandările internaţionale, deoarece frecvent se pot face confuzii prin folosirea acestor termeni.

Câmpul auditiv uman

Urechea umană percepe frecvenţe cuprinse între 20 Hz şi 20000 Hz. Raportat la aceste limite umane, clasificăm drept infrasunete toate frecvenţele sub 20 Hz şi drept ultrasunete toate frecvenţele de peste 20000 Hz (Fig. 68).

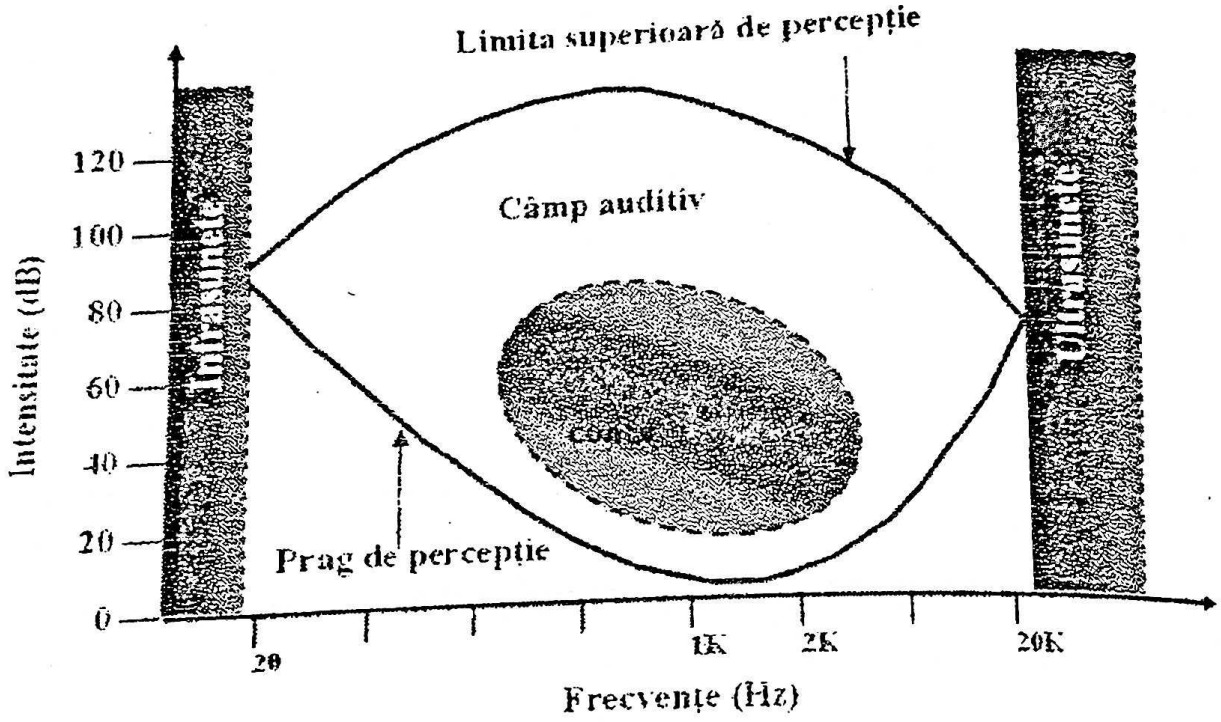

Fig. 68. *Câmpul auditiv al urechii umane.*

Pentru fiecare frecvenţă pragul de detecţie este diferit. Cele mai bine auzite frecvenţe sunt cele medii, între 1000 şi 3000 Hz, unde pragul se apropie de valoarea 0. Tot în acest interval regăsim şi cel mai larg câmp dinamic auditiv, care se întinde de la 0 la 130 dB.

Câmpul dinamic auditiv este caracterizat de coordonate de frecvenţă şi de nivel de presiune sonoră (chiar dacă acesta poate fi influenţat şi de durata stimulării) şi se proiectează audiometric pe o arie delimitată între curba audiometrică a pragurilor auditive de detecţie în conducere aeriană şi curba celor mai înalte nivele sonore tolerate. Această limită superioară este guvernată de percepţia

individuală a tăriei sunetului, care poate varia în funcţie de criteriile alese. Astfel, limita poate fi un sunet care este prea tare ca să poată fi ascultat în condiţii de confort (prag de disconfort), sau care este neplăcut, sau produce durere (prag dureros). Îndivizii care au o hipoacuzie neuro-senzorială suferă de o reducere a câmpului dinamic auditiv, reflectată în prezenţa recruitmentului de tărie.

Sunet şi zgomot

Sunetul reprezintă pentru om partea audibilă a spectrului de vibraţii acustice. Un sunet pur este definit printr-o variaţie sinusoidală de presiune caracterizată prin intensitate, frecvenţă şi perioadă. Poate fi reprezentat grafic printr-o undă. Înălţimea ei reprezintă amplitudinea, distanţa dintre două vârfuri reprezintă perioada, iar numărul de vârfuri pe secundă defineşte frecvenţa sunetului pur (Hertz – Hz) (Fig. 69).

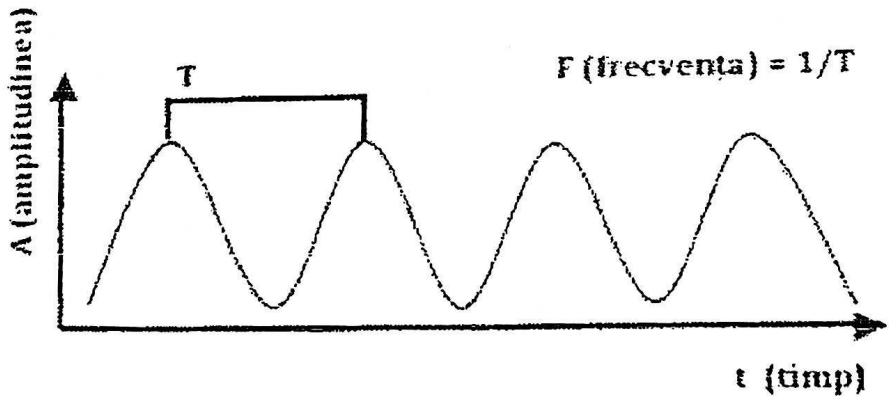

Fig. 69. ***Caracteristicile undei sonore.***

Frecvenţa defineşte sunetele grave sau acute şi intensitatea sau amplitudinea vibraţiei (decibel – dB) defineşte sunetele puternice sau slabe. Perioada este inversul frecvenţei (T=1/F), astfel perioadele mai scurte caracterizează sunetele de frecvenţă înaltă, ascuţite, iar perioadele mai lungi caracterizează sunetele grave, cu frecvenţă joasă (Fig. 70).

Un sunet complex poate fi descompus matematic într-o sumă de sunete pure elementare ale căror frecvenţe sunt multipli ale celei mai grave componente, numită şi frecvenţă fundamentală; celelalte frecvenţe elementare sunt numite armonice (3).

Zgomotul

Poate fi definit ca un sunet complex neperiodic. Produce din punct de vedere psihoacustic o senzaţie neplăcută sau de jenă auditivă.

Zgomotul alb cuprinde toate frecvenţele la acelaşi nivel de presiune acustică.

Zgomotul roz este caracterizat prin scăderea intensităţii direct proporţional cu creşterea frecvenţei, pierzându-se 3 dB pe octavă.

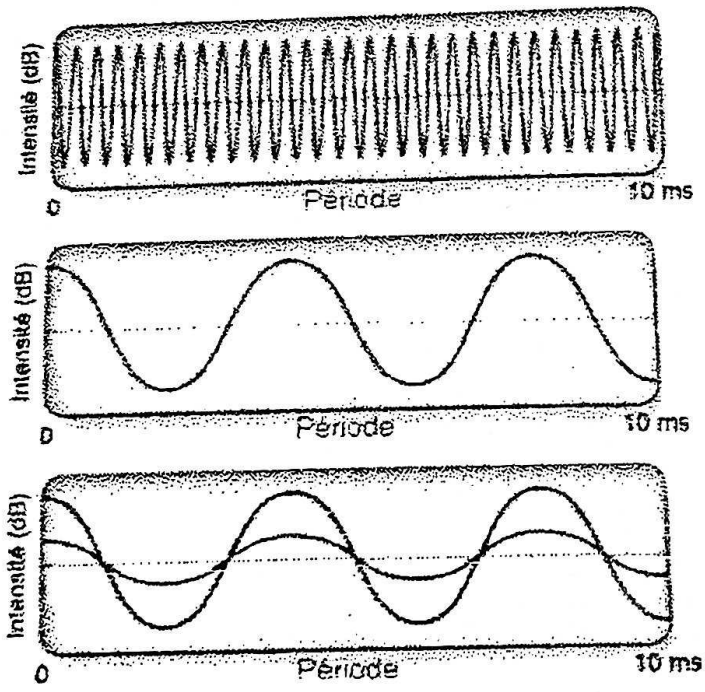

a) Sunet acut: sinusoida reprezintă un sunet pur cu o frecvenţă de 3000 Hz;

b) Sunet grav: sinusoida reprezintă un sunet pur cu o frecvenţă de 300 Hz;

c) Sunet puternic (negru) şi slab (albastru)
- sinusoide ale aceluiaşi sunet, cu frecvenţa de 300 Hz, dar cu intensităţi diferite.

Fig. 70. *Caracteristicile undelor sonore.*

Raportul semnal/zgomot (S/Z)

Reprezintă diferenţa dintre un semnal acustic (vocea, sunetul pur) şi un zgomot. Când semnalul are o intensitate mai mare decât zgomotul, raportul este pozitiv, iar când zgomotul este mai puternic, raportul este negativ.

Unităţi acustice

Relaţia dintre intensitatea stimulului şi tăria senzaţiei a fost cuantificată prin cercetările lui Weber şi Fechner, care s-au concretizat într-o „lege" a psihoacusticii. Astfel, Weber (1834) spunea că cea mai mică diferenţă de stimulare perceptibilă este proporţională cu intensitatea stimulului. Fechner (1860) concluzionează că, dacă măsurăm pragurile diferenţiale relative pornind de la pragul absolut, trebuie să măsurăm prin unităţi senzoriale egale, reprezentând o scală a senzaţiilor. Prin aplicarea matematică a legii lui Weber asupra celei a lui Fechner se demonstrează că la om senzaţia auditivă creşte aproape ca logaritm al excitaţiei (stimulării). Scala „tăriei sonore", care împarte câmpul auditiv între pragurile auditive de detecţie şi pragurile dureroase, a fost propusă cu 12 nivele numite bell (B), în memoria lui Graham Bell. Deoarece un bell este o unitate prea mare, s-a creat o nouă scală prin multiplicarea cu 10, având ca unitate de bază decibelul (dB).

Astfel, prin dublarea puterii fizice sonore, câştigul acustic uman este de doar 3 dB (dacă unui zgomot de 50 dB îi mai adăugăm unul de aceeaşi intensitate, împreună vor produce o intensitate sonoră de 53 dB). Senzaţia auditivă aproape se dublează, dacă nivelul stimulării creşte cu 10 dB.

Urechea umană este capabilă să diferenţieze în intensitate două sunete, dacă nivelul lor diferă cel puţin printr-un decibel (3).

Decibelul - Este o unitate relativă raportată la o referinţă. Este o unitate fizică, fără dimensiune, egală cu de 20 de ori logaritmul zecimal a unui raport de presiune definit la frecvenţa de 1000 Hz, ca nivel de bază, sau decibel absolut sau decibel 0 de referinţă.

$0\ dB = 2 \times 10^{5}$ Pascal (20 μPa)

Decibelul este utilizat şi în acustică şi în audiometria clinică. Există mai multe tipuri de decibeli, definiţi după condiţiile variabile în care trebuie măsurată intensitatea sonoră: cea percepută de urechea

umană, cea dintr-o cameră sau mediu industrial sau puterea de amplificare a unei proteze. Cele mai importante tipuri sunt descrise pe scurt mai jos.

Decibelul Sound Pressure Level (*dB SPL*) - Defineşte nivelul presiunii acustice în raport cu decibelul absolut. A fost prima unitate de măsură a intensităţii sonore pe o audiogramă (audiograma lui Wegel). În audiologie este folosit cu precădere de către audioprotezişti pentru măsurarea câştigului protezelor auditive. Folosirea unui stimul cu durată foarte scurtă (click de 100 μs) nu mai permite măsurarea prin dBSPL, ci prin echivalenţi electroacustici, numiţi dBpeSPL (decibeli peak-equivalent Sound Pressure Level) (3).

Decibelul Hearing Level (*dB HL*) - Este specific audiometriei şi mai poate fi întâlnit şi ca dB HTL (Hearing Threshold Level). Are ca referinţă auzul normal. Audiometrele sunt astfel calibrate, pentru a indica la un subiect cu auz normal valoarea 0 dB HL, atât în audiometria tonală cât şi în cea vocală. Pentru cea vocală etalonarea se face pentru un sunet de 1000 Hz, iar 0 dB HL corespunde unui sunet de 20 dB SPL. Pentru audiometria tonală, 0 dB HL pentru un sunet pe 1000 Hz, corespunde la 7,5 dB SPL. Deasemenea, există o diferenţă de 12,5 dB SPL între 0 dB HL din audiometria şi 0 dB HL din cea tonală la 1000 Hz.

Pentru ca un auzitor normal să înţeleagă 50% dintre cuvintele bisilabice, ceea ce corespunde definiţiei pragului de inteligibilitate, intensitatea în dB SPL trebuie să fie superioară pragului sunetelor pure, mai ales că mai intervin şi factori legaţi de discriminarea şi de integrarea mesajului (3).

Sonia, fonul, sonul

Curbele de sonie, sau curbele de egală senzaţie sonoră, sunt curbe izosonice stabilite de Fletcher şi Munson în 1933. Spunem că un sunet are n foni, când sonia sa (senzaţia de intensitate) este aceeaşi cu a unui sunet de n dB SPL la 1000 Hz.

Fonul este o unitate fără dimensiuni, care exprimă nivelul de izosonie a unui sunet sau zgomot. Indică mai bine decât decibelul nivelul intensităţii sonore subiective. În prezent, normele internaţionale situează pragul audiţiei normale la 4 foni (4 dB SPL la 1000 Hz). Condiţiile de stabilire a normelor pentru curbele de izosonie sunt: sunete pure, câmp liber, audiţie binaurală.

O altă scală pentru cuantificarea senzaţiei auditive subiective (soniei), mai adecvată fiziologic, are ca unitate de măsură sonul. Prin convenţie, 1 son reprezintă nivelul sonor al unui sunet de 1000 Hz la 40 dB SPL în audiţie binaurală. Începând cu nivelul de 30 dB în sus, intensitatea subiectivă se dublează la fiecare 10 dB, pe când inferior valorii de 30 dB intensitatea subiectivă creşte mai rapid funcţie de presiunea acustică.

Sonia este influenţată şi de durata sunetului, dacă aceasta scade sub 0,2 s, aspect important în investigaţiile electrofiziologice. Este nevoie de o creşte cu 10 dB pentru un sunet a cărui durată este redusă cu un factor de 10. De aceea un click (100 μs) sau un tone burst (10 ms) trebuie să aibă o intensitate mai mare decât un sunet continuu, ceea ce obligă la o etalonare specială a aparaturii audiologice pentru potenţiale evocate (3).

Audiţia binaurală

Prin comparaţie cu auzul monoaural, cel binaural are ca efect creşterea senzaţiei de tărie sonoră cu 3 dB la nivelul pragului şi cu 10 dB la peste 30 dB (4). De asemenea este esenţial pentru localizarea sursei sunetelor în spaţiu, supresia ecourilor şi pentru auzul în mediul cu zgomot (1). Avantajele audiţiei binaurale în viaţa de zi cu zi se transformă în dezavantaje atunci când trebuie să testăm fiecare ureche în parte. Problema constă în fenomenul de transcraniere, capacitatea sunetului prezentat urechii testate de a se propaga prin craniu, la anumiţi parametri, până la urechea opusă, ceea ce conduce

la erori audiometrice, resimțite mai ales în audiometria subiectivă. Acest fenomen a dus la necesitatea dezvoltării metodelor de mascare a urechii contralaterale celei testate.

Mascarea

Mascarea se referă la scăderea audibilității (soniei) unui sunet datorită prezenței altui sunet. Este o metodă folosită în multe teste audiologice pentru a evita un fals răspuns din partea urechii opuse celei testate, datorită fenomenului de transcraniere (5).

Parametri care influențează mascarea

• Intensitatea sunetului de mască – efectul de mască crește mult mai repede decât nivelul sunetului mascant.

Compoziția frecvențială a sunetului de mască

• Efectul de mască a unui sunet pur este cu atât mai eficace cu cât frecvența sa este mai apropiată de a sunetului de testat.

• Sunetele grave maschează mai ușor și mai eficient decât sunetele acute.

• Mascarea cea mai eficace pentru o intensitate dată este produsă de un zgomot de bandă îngustă centrată pe sunetul de test.

• Mascarea unui sunet pur de către un zgomot alb este cu atât mai importantă cu cât densitatea spectrală a zgomotului este mai mare și cu cât sunetul este mai acut.

• Zgomotele cu componente grave sunt mai jenante decât cele predominant acute, deci sunetele joase au efect de mască asupra celor înalte.

Efectul de mascare la nivel central

• Dacă în timp ce testăm o ureche aplicăm un sunet de mască pe urechea opusă, acesta din urmă produce o atenuare a percepției centrale a sunetului testat, fără a interveni direct asupra urechii testate (cum ar fi prin transcraniere).

• Mascarea centrală ar fi în medie de 0,1 dB pentru fiecare decibel de sunet de mască. În practică putem lua în considerare, pentru o mascare contralaterală eficientă şi fără răsunet, o creştere a pragului real cu aproximativ 5 dB (deci o scădere a auzului pe audiogramă) (6).

• Cititul şi atenţia pot afecta mascarea, ca şi alte abilităţi cognitive şi psihoacustice.

DIAGNOSTICUL AUDIOLOGIC
- METODE AUDIOMETRICE SUBIECTIVE -

Numim metode audiometrice subiective acele teste audiologice, folosite pentru identificarea pragurilor auditive sau a altor parametri ale auzului uman, la care este indispensabil răspunsului subiectului (pacientului testat). Din această cauză testele subiective nu pot fi aplicate decât adulţilor şi copiilor care pot colabora, adică cu vârste de peste 4-5 ani. De asemenea rezultatele testelor subiective pot depinde de mai multe elemente care ţin de sănătatea individului testat – abilităţile sale cognitive, de atenţie etc.

ACUMETRIA

În practica clinică actuală se mai păstrează doar unele dintre probele acumetrice care şi-au demonstrat utilitatea şi după detronarea lor de către audiometrie: acumetria cu vocea, folosită în cabinetele unde nu există audiometre, pentru a evalua gradul de scădere a auzului, şi unele probe instrumentale (Weber şi Rinne), folosite de asemenea în cabinetele de consultaţii pentru orientarea către tipul de pierdere auditivă, dar şi în laboratoarele audiometrice de specialitate, pentru confirmarea unor probe audiometrice clasice. Aceste probe instrumentale însă pot fi efectuate şi prin intermediul audiometrului, cu transductorul de os (Weber şi Rinne audiometric) (7).

Proba Weber (W) realizează o comparaţie interauriculară folosind CO – se pune diapazonul în vibraţie şi se aşează cu piciorul în contact cu un punct osos pe linia mediană a capului (vertex, glabelă, rădăcina nasului sau pe incisivii centrali) şi cu braţele în sus în plan frontal. Pacientul este întrebat unde localizează sunetul. Acesta poate fi „lateralizat" într-o ureche sau „indiferent" (se aude peste tot sau pe mijlocul capului). Răspunsul poate fi interpretat astfel:

- W indiferent – semnifică un auz normal sau afectat simetric;
- W lateralizat – în cazul unei surdităţi de transmisie, W lateralizează în urechea bolnavă în transmisia unilaterală, sau în urechea cea mai afectată, în transmisia bilaterală; în cazul hipoacuziei neuro-senzoriale sunetul va fi auzit în urechea cea mai bună; în hipoacuziile mixte situaţiile sunt mai particulare, dar se poate aplica următoarea regulă: Weber este lateralizat pentru o anumită frecvenţă de partea unde diferenţa dintre valoarea Rinne-ului şi valoarea pragului osos este mai mare.

Weber-ul audiometric este supus unor posibile erori, cum ar fi: prezenţa recruitmentului poate face ca lateralizarea să fie de partea mai surdă; apariţia unor fenomene de rezonanţă pentru 1500 şi 2000 Hz la intensităţi mari; perceperea vibratorului pe cale aeriană, mai ales pe frecvenţele înalte.

Proba Rinne (R) realizează o comparaţie a timpului de percepţie a sunetului pe CA şi CO la aceeaşi ureche. Diapazonul pus în vibraţie se aşează pe mastoidă, fără a fi în contact cu pavilionul (pentru a evita conducerea cartilaginoasă) şi se menţine până când dispare senzaţia auditivă, moment în care diapazonul este aşezat în plan frontal în dreptul meatului conductului auditiv extern, fără a-l atinge, la aproximativ 1-2 cm distanţă. Dacă sunetul este din nou perceput, înseamnă că CA este mai mare decât CO, iar raportul

CA/CO este supraunitar, situaţie în care numim rezultatul „Rinne pozitiv", semnificând un auz normal sau o hipoacuzie neuro-senzorială (caz în care raportul este supraunitar, dar timpul de percepţie este prescurtat). Dacă sunetul nu este perceput pe CA, numim „Rinne negativ" (raport subunitar) şi semnifică o hipoacuzie de transmisie (8).

Rinne-ul audiometric este diferenţa dintre curba conducerii aeriene şi cea a conducerii osoase, numită şi „air-bone gap" şi se exprimă în dB.

Prezenţa unui Rinne audiometric mic nu este întotdeauna expresia unei surdităţi de transmisie, ci a variaţiilor interindividuale a densităţii osoase craniene.

Falsul Rinne negativ reprezintă cea mai întâlnită eroare în acumetrie. Se produce atunci când în CA subiectul nu aude nimic, dar în CO aude, însă cu urechea opusă prin transcraniere (ureche normală de o parte, cu ureche cofotică sau cu hipoacuzie neurosenzorială severă sau profundă pe cealaltă parte). În acest caz însă proba Weber este de ajutor, deoarece nu confirmă rezultatul probei Rinne, lateralizarea fiind spre urechea normală şi nu spre cea cu falsă transmisie.

Probele acumetrice instrumentale se efectuează cel mai bine cu diapazonul de 512 Hz, pentru controlul lateralizării. Deasemenea, aceasta poate fi realizată prin Weber-ul audiometric, pe fiecare frecvenţă testată, pentru a controla veridicitatea rezultatului audiogramei tonale, mai ales în cazurile hipoacuziilor asimetrice sau a celor cu dificultăţi la tehnica de mascare. În tabelul I se pot analiza cele mai întâlnite situaţii în practică.

Tabel I. *Acumetria instrumentală (probele W'eber şi Rinne) în diferite situaţii clinice cu diapazonul de 512 Hz*

Rinne UD	Audiograma urechii drepte (UD)	Proba Weber - direcţia de lateralizare a sunetului	Audiograma urechii stângi (US)	Rinne US
R +				R +
R -				R -
R +				R +
R +				R -
R +				R +
R -				R -
R + sau nu se percepe				R +
nu se percepe				R +
nu se percepe		*nu percepe*		nu se percepe

Celelalte teste acumetrice instrumentale (Schwabach, Lewis-Federici, Bonnier, Gelle, Bing etc) şi-au pierdut valoarea clinică în faţa testelor moderne.

AUDIOMETRIA COMPORTAMENTALĂ

Obţinerea informaţiilor prin audiometria comportamentală a fost criticată de mulţi autori ca aducând informaţii inexacte sau chiar invalide în cazul aprecierii auzului copilului. Oricum, cel mai important avantaj este că ea permite copilului să demonstreze activ când aude un sunet, contribuind la descrierea abilităţilor sale auditive.

Metodele cele mai importante sunt: audiometria comportamentală observaţională (ACO), audiometria prin întărire vizuală (AIV) şi audiometria condiţionată prin joc (ACJ). Aceste metode pot fi accesibile în funcţie de vârsta copilului şi de aptitudinile lui, la cei mai mici fiind posibilă doar ACO, iar la cei peste 2-3 ani fiind posibile şi celelalte (9).

Scopul acestor metode împreună cu cele audiometrice obiective (posibile doar în centrele specializate) este de a detecta surdităţile cât mai devreme la copii, astfel încât intervenţia de recuperare să aibă un succes maxim. Importanţa acestor metode a scăzut însă considerabil, fiind din ce în ce mai mult înlocuite cu testele obiective în scopul de identificare a tipului şi gradului de surditate (10).

ACO poate fi folosită ca metodă adjuvantă pentru evaluarea reacţiilor copiilor cu surditate imediat după aplicarea ajutorului auditiv. Se monitorizează răspunsul la stimulare auditivă sub forma reflexelor motorii, a schimbării imediate a stării sugarului, de regulă de către doi examinatori pentru evitarea erorilor de interpretare.

Răspunsurile pot fi grupate astfel: de tip atenţie, de tip orientare şi reflexe (11).

AIV foloseşte ca metodă de întărire vizuală la întoarcerea condiţionată a capului după stimularea sonoră, prezentarea unui obiect tridimensional sau a unei imagini atractive, colorată sau a unui desen animat, mai ales în scopul menţinerii atenţiei pentru mai mult timp. Metoda poate fi folosită la copii între 5 luni şi 2 ani şi jumătate. Răspunsul însă depinde mult de gradul de dezvoltare al copilului având două dezavantaje: rareori este precis şi nu poate testa clar câte o ureche separat. Are o aplicaţie mai importantă în cazul copiilor cu nevoi speciale (sdr. Down, retard neuro-motor etc).

Audiometria condiţionată prin joc (ACJ) este rezervată pentru copiii mai mari şi poate permite obţinerea unei audiograme autentice. Copiii sunt condiţionaţi să răspundă punând o piesă într-un joc, lipind un carton de puzzle, bătând din palme etc la auzul fiecărui sunet. Provocarea este de a condiţiona copilul să asculte, să aştepte şi să răspundă numai după apariţia sunetului.

AUDIOMETRIA TONALĂ LIMINARĂ (ATL)

Audiometria cu tonuri pure este folosită pentru a cuantifica gradul de pierdere auditivă şi pentru a avea informaţii despre locul leziunii şi, în unele cazuri, despre cauza hipoacuziei. Ea nu solicită decât detecţia sunetului, fără a implica procese cognitive complexe, fiind astfel deosebit de accesibilă (12).

Unele studii au indicat că, în multe sisteme biologice, sensibilitatea auditivă poate fluctua de la un moment la altul. Fluctuaţia este rezultatul variaţiei unor factori interni şi externi care afectează cel mai mic nivel la care o persoană poate identifica prezenţa unui semnal acustic. Dacă factorii externi cum ar fi

temperatura, pot fi controlaţi, factorii interni ca zgomotul respirator şi cel cardiac nu pot fi influenţaţi. De aceea, pentru evaluarea clinică a auzului, s-a ajuns la următoarea definiţie a pragului auditiv: cea mai mică intensitate la care subiectul poate identifica prezenţa semnalului în 50% dintre prezentări. Primele testări auditive multifrecvenţiale au fost publicate de Sivian şi White în 1933) (13). Dezvoltarea metodei, desigur, se datorează creării instrumentului de măsură, audiometrul, care este capabil să genereze sunete de testare pure frecvenţial sau complexe, ca şi sunete de mascare. Ultimele apariţii în domeniu sunt audiometrele digitale asistate computerizat.

În prezent audiometria cu tonuri pure se poate realiza manual, prin prezentarea tonurilor test de către evaluator, sau automat, fiind exclusă intervenţia subiectivă a evaluatorului (audiometrie automată).

Mediul de testare ideal este o cabină izolată fonic, care să permită testarea unor sunete fără interferenţa zgomotului extern. Normele ISO permit un zgomot rezidual de 15 dB.

Din punct de vedere tehnic, audiometria tonală liminară testează în mod obişnuit auzul uman pe o plajă frecvenţială de la 125 Hz la 8000 Hz, între limitele de intensitate caracteristice urechii umane (de la 0 dB la 120 dB). Există şi audiometre care permit testarea frecvenţelor înalte (peste 8000 Hz), dar acest lucru nu se face în mod uzual. Auzul normal este definit prin prezenţa celor două curbe audiometrice determinate, conducerea osoasă (CO) şi conducerea aeriană (CA), între 0 şi 20 dB (Fig. 71). În această figură sunt reprezentate diverse curbe audiometrice caracteristice pentru diferite cauze de surditate.

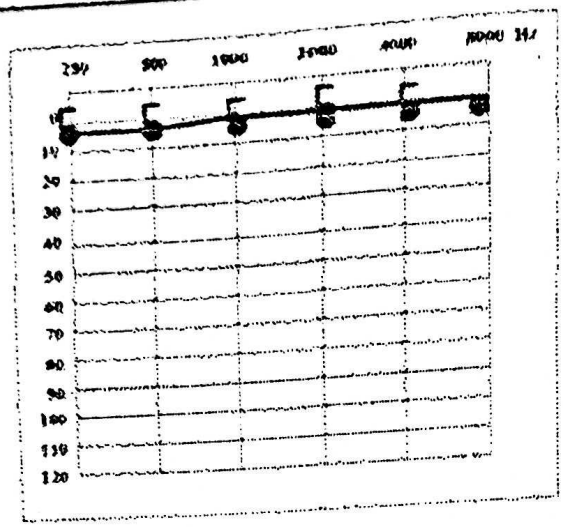

a. Urechea dreaptă – auz normal.

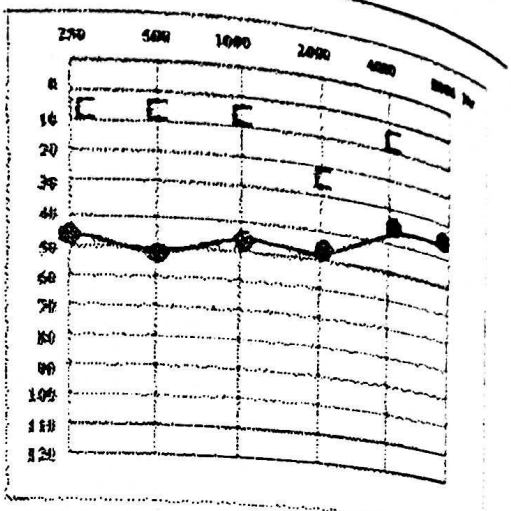

b. Urechea dreaptă – hipoacuzie de transmisie - otospongioză.

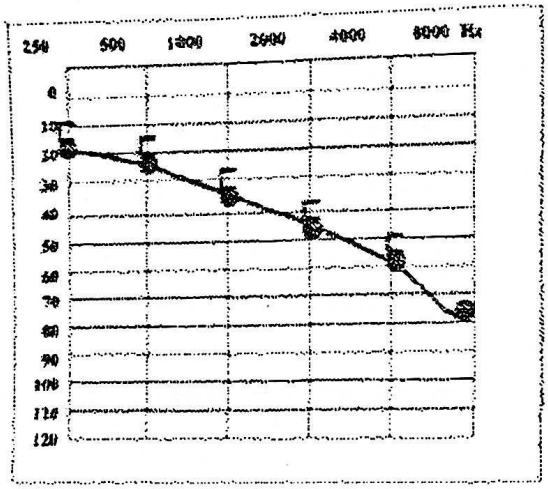

c. Urechea dreaptă – hipoacuzie neuro/senzorială - presbiacuzie.

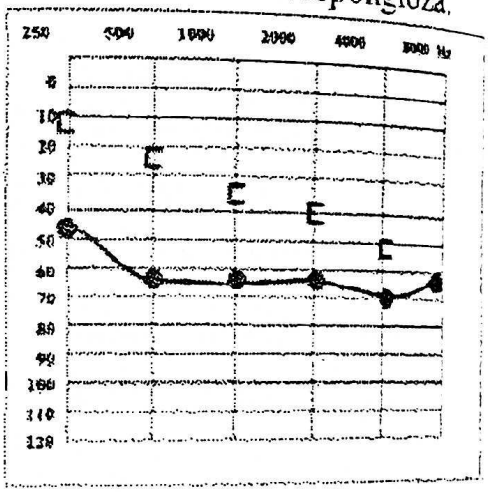

d. Urechea dreaptă – hipoacuzie mixtă.

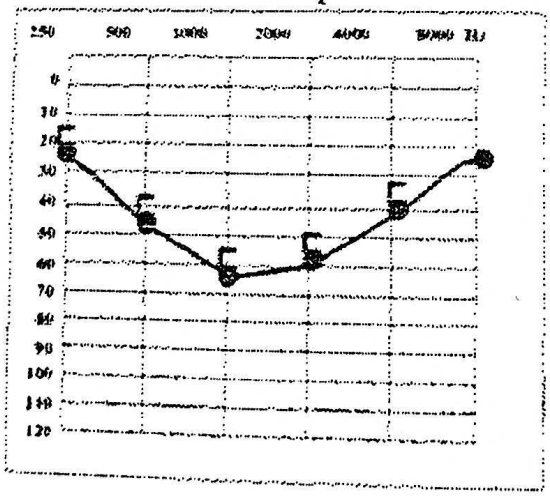

e. Urechea dreaptă – hipoacuzie neuro/senzorială congenitală.

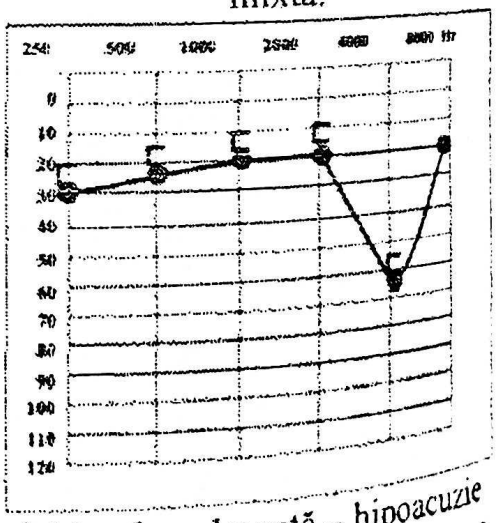

f. Urechea dreaptă – hipoacuzie ușoară neuro/senzorială – traumă acustică.

Fig. 71. ***Audiograma tonală liminară (a-f : exemple de curbe caracteristice).***

Reprezentarea grafică a audiogramei tonale liminare constă în marcarea, pentru fiecare ureche, a pragului auditiv tonal măsurat (dB) pe fiecare frecvenţă de testare (Hz), atât pe cale aeriană, cât şi pe cale osoasă. Simbolurile standardizate cele mai folosite sunt redate mai jos (Tabelul II).

Tabelul II. ***Simbolurile folosite în audiometria tonală liminară – notaţia standard (ISO).***

• CA dreapta – Roşu ▪ cu mască – △ ▪ fără mască – o	• CA stânga –Albastru ▪ cu mască – □ ▪ fără mască – X
• CO dreapta – paranteze deschise spre nas ▪ cu mască – [▪ fără mască – <	• CO stânga – paranteze deschise spre nas ▪ cu mască –] ▪ fără mască – >

Se notează şi non-răspunsul (simbolul corespunzător cu săgeată oblică), iar cofoza (lipsa oricărei senzaţii sonore pe o ureche) este reprezentată printr-o linie în diagonală.

Audiometria în câmp liber necesită condiţii mai speciale privind reducerea zgomotul de fond în camera de testare. Stimularea se face prin boxe calibrate, prin intermediul unui amplificator de semnal etalonat. Sunetul de testare este modulat în frecvenţă sau pulsat, prevenind unda staţionară. Există de regulă o diferenţă mică între pragurile obţinute la stimularea cu ton pur şi cea cu ton pulsat. Dificultatea este testarea unei singure urechi în câmp liber, fiind nevoie de utilizarea mascării urechii netestate. Procedeul este folosit în clinică pentru audiometrie la copii sau pentru evaluarea câştigului protetic.

Audiometria tonală supraliminară nu-şi mai găseşte o aplicaţie constantă în audiologia modernă, decât în câteva scopuri, cum ar fi determinarea pragurilor de disconfort, informaţie necesară pentru a cunoaşte limitele testelor obiective şi extrem de important pentru adaptarea protetică.

Transductori folosiţi în audiometrie

Pragurile auditive se măsoară prin intermediul unor transductori care realizează prezentarea semnalului generat de audiometru la urechea pacientului. Alegerea transductorului este în funcţie de ce vrem să măsurăm (14). Calibrarea este factorul esenţial, astfel încât la nivelul timpanului să avem aceeaşi energie, indiferent de tipul de transductor folosit. În acest sens, un rol esenţial îl joacă distanţa dintre diafragma transductorului şi timpan, ca şi volumul incintei create.

În audiologie pot fi folosite următoarele tipuri de transductori:

- Căştile supraaurale – rămân în afara pavilionului; cele mai folosite sunt căştile TDH-39;
- Căştile circumaurale – atenuează zgomotul ambiental acoperind în totalitate urechea; aceste căşti sunt calibrate cu dificultate, necesitând întotdeauna un adaptor (15);
- Căştile de tip „insert" (intraaurale) – proiectate pentru a se mula pe fiecare ureche, izolează fonic cel mai bine, având partea intraauriculară confecţionată dintr-un burete expandabil de unică folosinţă; în prezent lucrăm cu tipul ER-3A;
- Boxele – se folosesc la subiecţii la care nu putem obţine rezultate cu căştile (pacienţi ce nu suportă casca, evaluarea protezării auditive sau implantării cohleare, teste de localizare sonoră); este indicat sunetul vobulat sau zgomotul de bandă îngustă; poziţia

capului faţă de boxă şi problemele de calibrare pot afecta rezultatele testării; este obligatorie incinta anecoidă (16).

• Vibratorul osos – folosit pentru a determina rezerva cohleară; are un câmp dinamic mai redus decât căştile aeriene.

Tipul de transductor poate influenţa semnificativ rezultatul. Este recomandată folosirea căştilor de tip „insert" (căştile intracanal) în locul celor supraaurale sau a celor circumaurale. Se evită astfel colabarea urechii, se reduce nevoia de mascare prin creşterea atenuării interaurale, se obţin praguri mai exacte (17). Se ia în considerare şi evitarea contaminării pacienţilor prin căştile supraaurale incorect curăţate, căştile intraaurale având olive de unică folosinţă. Orice transductor are un nivel de ieşire maximal. Încercarea de a-l depăşi nu duce decât la producerea unor distorsiuni.

Alegerea transductorului ţine şi de scopul şi de mediul testării: dacă testul este efectuat într-o cameră cu zgomot de fond, se recomandă căştile circumaurale sau cele inserate (intraaurale); se aleg căştile dacă testăm o singură ureche, sau putem folosi boxele pentru testarea auzului global etc.

Metode de testare

Testarea auditivă bazală, prin ATL, se face pe fiecare ureche, începând cu urechea mai bună. Implică determinarea pragurilor auditive la stimularea pe cască aeriană (curba tonală aeriană), dar şi pe vibrator osos (conducerea osoasă). Conducerea aeriană studiază tot sistemul auditiv, de la urechea externă până la cortex, iar conducerea osoasă scurtcircuitează urechea externă şi medie, studiind urechea internă şi căile retrocohleare până la cortex.

Primele metode de testare propuse erau consumatoare de timp. În 1944 a apărut una dintre primele metode acceptate clinic pentru determinarea pragurilor auditive, propusă de Hughson şi Westlake, asemănătoare cu metoda limitelor (18).

Metoda clinică de testare cea mai folosită în prezent are bază procedura Hughson-Westlake, dar este modificată de către Carhart şi Jerger în 1959 (19). Astfel, se recomandă metoda ascendentă, prezentarea unui ton sub nivelul de auz şi creşterea acestuia în paşi de 5 dB până este auzit. De fiecare dată când este auzit, sunetul este scăzut cu 10 dB şi din nou prezentat în paşi ascendenţi de 5 dB (metoda „jos 10 - sus 5"). Valoarea minimă obţinută la care subiectul răspunde de 3 ori este considerată pragul auditiv pe acea frecvenţă. Motivul prezentării ascendente este evitarea anticipaţiei sunetului de către pacient. Introducerea pasului de 5 dB înseamnă acceptarea erorii standard de ±5 dB, iar în unele cazuri chiar de ± 15 dB. Metoda modificată Hughson-Westlake obţine praguri auditive mai variabile, cu 20-30%, faţă de metoda limitelor, care este mult mai consumatoare de timp. Oricum, este demonstrat că diferenţele dintre pragurile determinate prin metode mai elaborate şi cele prin metode clinice mai succinte nu sunt semnificative.

American Speech-Language-Hearing Association recomandă o procedură ce are la bază metoda H-W modificată, cu unele rectificări. Procedura se desfăşoară astfel:

- testul va începe cu urechea mai bună;
- prezentarea tonului la un nivel audibil; 30 dB pentru urechea considerată normală şi 70 pentru una cu deficit de auz;
- dacă nu se obţine răspuns, se creşte stimularea în paşi de 20 de dB până apare răspunsul;
- de îndată ce pacientul a răspuns, se scade intensitatea cu câte 10 dB până când dispare răspunsul;
- când pacientul nu mai răspunde, se creşte sunetul în paşi de 5 dB până la un nou răspuns;

• intensitatea sunetului este iarăşi scăzută în paşi de 10 dB până nu mai este auzit şi se repetă;

• pragul este determinat la „cel mai scăzut nivel auditiv la care pacientul răspunde la cel puţin jumătate din seria de stimuli ascendenţi, cu un minimum de 2 răspunsuri din 3 solicitate pentru un singur nivel de stimulare.

Se testează, în ordine, următoarele frecvenţe: 1000, 2000, 4000, 8000, 250, 500 Hz. Dacă între două octave vecine diferenţa pragurilor este de peste 20 dB, se testează şi frecvenţele intermediare (750, 1500, 3000 sau 6000 Hz). Frecvenţa de 1000 Hz se testează prima deoarece are cea mai bună reproductibilitate testare-retestare.

Se efectuează întâi testarea conducerii aeriene, cu căşti supraaurale sau intracanal şi apoi conducerea pe cale osoasă, cu ajutorul vibratorului osos aşezat pe mastoidă, evitând contactul cu pavilionul urechii. Tehnica este la fel ca pentru CA. Există nişte limite de testare a intensităţii pentru CO, ajungându-se până la 70 dB pe frecvenţele între 1000 şi 4000 Hz, iar spre extreme, pe joase şi înalte, până la 45-50 dB.

Sunetele folosite sunt: tonul continuu, considerat de referinţă, tonul pulsat şi cel modulat. Tonul continuu se prezintă în mod intermitent, adică de mai multe ori tonuri de scurtă durată (sub 1 secundă). Durata semnalului de test trebuie să fie de 1-2 secunde, dar în general se utilizează tonuri scurte de 200 ms, fără să afecteze pragurile determinate, însă scurtând timpul testului. La copii sau în cazurile dificile se poate folosi tonul pulsatil, care ţine cont de efectul on-off. Acesta are drept consecinţă îmbunătăţirea uşoară a pragului auditiv, din cauza creşterii activităţii neurale la inputul semnalului (20).

Calitatea rezultatelor depinde şi de modul în care instruim pacientul înainte de testare. Valorile obţinute prin testarea fiecărei frecvenţe pe fiecare ureche şi prin CA şi CO se notează pe un sistem

grafic numit audiogramă tonală liminară, folosind un sistem de simboluri conform convenţiilor internaţionale.

Audiometria tonală liminară nu poate fi aplicată la toate categoriile de populaţie, cel mai evident la copiii care nu pot colabora (sub 4-5 ani). De asemenea situaţii limită pot fi întâlnite şi la adulţii cu probleme speciale de sănătate: retard mintal, boli neurologice, come etc.

Rezultatul ATL permite stabilirea, pe criterii convenţionale, a existenţei unei probleme auditive, a gradului (importanţei) acesteia - uşoară, medie, severă sau profundă - şi a tipului – de transmisie, neuro/senzorială sau mixtă.

Fenomenul de transcraniere şi tehnica mascării

Nevoia de a elimina urechea contralaterală este legată de apariţia fenomenului de transfer cranian (transcraniere) şi de atenuarea interaurală. Adică, la anumite intensităţi, sunetul nu mai poate fi transmis doar către urechea de testat, fără ca el să nu ajungă şi la urechea opusă.

În toate tehnicile de testare există posibilitatea transcranierii sunetelor. De aceea, în toate situaţiile în care acest fenomen poate falsifica rezultatul, se impune folosirea mascării, adică „excluderea" urechii contralaterale netestate, astfel încât răspunsul să fie cu siguranţă al urechii testate. S-au descris multe tehnici de mascare, dar se pare că nu există nici una perfectă, toate având limite de ordin tehnic sau psihoacustic.

O situaţie particulară ce merită amintită este efectuarea eronată a ATL, în unele cazuri din cauza necunoaşterii sau nefolosirii mascării pentru testarea CO, dar şi a CA atunci când se impune (dacă diferenţa dintre CA a urechii testate şi CO a urechii opuse depăşeşte 50 dB). Astfel, este posibil ca, în acest caz de eroare, o cofoză unilaterală cu ureche normală contralaterală să pară o hipoacuzie de

transmisie pură, deoarece efectuarea CA şi CO fără mascare favorizează eroarea. Dacă însă se foloseşte Weber-ul audiometric sau instrumental, neconcordanţa poate fi descoperită.

Mascarea contralaterală trebuie folosită întotdeauna când se măsoară pragurile conducerii osoase, dar şi atunci când se măsoară pragurile conducerii aeriene, dacă diferenţa interauriculară dintre nivelul răspunsului în conducerea aeriană pe urechea testată şi pragul auditiv în conducerea osoasă (CO) a urechii de mascat pe aceeaşi frecvenţă (de testare) este mai mare sau egal cu 50 dB. De asemenea, mascarea este obligatorie şi în cazul efectuării audiogramei vocale, în aceleaşi condiţii.

Mascarea se face întotdeauna pe cale aeriană. Detalii privind sunetele folosite au fost menţionate anterior. Principiul de bază al mascării este de a folosi un sunet care să fie eficient, dar nerezonant, adică să fie suficient de tare ca să „elimine" urechea mascată, dar nu prea tare, ca să nu influenţeze pe cale osoasă auditia cohleară a urechii testate. Se evită deci submascarea şi supramascarea.

Dintre formulele găsite în literatură, le-am ales pe cele prezentate de Legent et al. ca fiind cele mai convingătoare şi mai bine argumentate, iar aplicarea lor practică s-a dovedit îndreptăţită. Acestea sunt:

- Intensitatea minimă eficace (Imin) pentru determinarea CA:
  Imin = Vm + Isunet-test – 50 dB + Rinne-ul urechii mascate
- Intensitatea minimă eficace (Imin) pentru determinarea CO:
  Imin = Vm + Isunet-test + Rinne-ul urechii mascate
- Intensitatea maximă nerezonantă (Imax) pentru determinarea CA şi CO:
  Imax = Vm + pragul osos al urechii testate + 50 dB,

unde Vm este valoarea de mască (aprox 15 dB), iar I reprezintă intensitatea sunetului.

AUDIOMETRIA VOCALĂ

Audiograma vocală (AV) este o metodă subiectivă de testare, complementară ATL, posibilă la subiecţii care au limbaj dezvoltat şi pot colabora (nu au afazii, come etc).

AV permite confirmarea pragului ATL şi aprecierea aptitudinilor unui subiect de a înţelege vorbirea. De asemenea se pot diferenţia distorsiunile cohleare de atingerile de tip central (21). O deosebită importanţă o prezintă informaţiile pe care le aduce în procesul protezării auditive, atât pentru alegerea urechii de protezat, cât şi pentru evaluarea performanţelor de inteligibilitate după protezarea auditivă convenţională sau prin implante.

Cel mai frecvent se efectuează pe căşti, pentru fiecare ureche în parte, dar se poate face şi în câmp liber prin boxe. AV se poate efectua şi în conducere osoasă, dar în acest caz intensităţile de testare sunt mai limitate din cauza transductorului. Este însă deosebit de practică în cazurile cu hipoacuzii de transmisie importante, pentru verificarea eficienţei unei proteze cu ancorare osoasă sau a rezultatului potenţial al unei intervenţii pentru otospongioză, atunci când există o bună rezervă cohleară.

Parametrii AV cei mai utili sunt:

- pragul de inteligibilitate vocală, care defineşte cea mai mică intensitate la care pacientul recunoaşte corect 50% dintre cuvintele prezentate, test descris prima dată de Carhart, în 1946;
- pragul de detecţie (identificare) a vorbirii, care este nivelul intensităţii de prezentare la care este auzită vorbirea;
- scorul maxim de discriminare (recunoaştere) a vorbirii, important doar în hipoacuziile neuro/senzoriale.

Metodă

Audiometria vocală, spre deosebire de cea tonală, studiază auzul folosind ca stimul vocea umană înregistrată sub formă de

materiale fonetice standardizate: logatomi, cuvinte mono sau plurisilabice sau fraze. Cel mai frecvent se folosesc cuvintele monosilabice sau bisilabice, adaptate nivelului cognitiv individual. Trebuie menţionat că în acest test poate interveni supleanţa mentală, caz în care se recurge la folosirea logatomilor. De asemenea materialul poate fi prezentat în listă închisă (cuvinte cunoscute, opţiune limitată de răspuns), sau în listă deschisă (cuvinte necunoscute).

Testul începe cu urechea cea mai bună, după instruirea pacientului. Se prezintă prin căşti, pe urechea de testat, liste de câte 10 cuvinte (înregistrate pe CD, sau rostite la microfonul audiometrului) la diferite intensităţi şi i se cere pacientului să le repete. Cel mai frecvent folosim metoda descendentă, în paşi de 5 dB (22). Se poate începe testul la o intensitate reprezentând media pragurilor ATL la 500, 1000 şi 2000 Hz, la care se adaugă 20 dB (23). Se construieşte un grafic prin notarea, cu aceleaşi simboluri ca şi în ATL, a procentului cuvintelor corect recunoscute pentru fiecare intensitate testată, grafic numit „curbă de inteligibilitate". **Pragul de inteligibilitate** este identificat ca intensitatea la care subiectul a recunoscut 50% dintre cuvintele prezentate. Acest prag este de obicei concordant cu media pragurilor CA obţinute la 500, 1000 şi 2000 Hz pe ATL (24).

Deasemenea, curba obţinută are o formă caracteristică în funcţie de tipul de hipoacuzie (Fig. 72). În cazul celei de transmisie forma curbei este la fel ca în AV normală, dar apare decalată spre dreapta pe axa intensităţii, valoarea pragului AV fiind concordantă cu media pierderii pe ATL pe acea ureche. În cazul hipoacuziilor neuro/senzoriale, forma curbei AV se modifică, prezentând în partea superioară fie un platou, fie o zonă de roll-over (clopot), ceea ce indică prezenţa recruitmentului.

Mascarea în audiometria vocală

Ca şi în audiometria tonală liminară, mascarea poate fi necesară atunci când există o diferenţă mai mare de 45-50 dB între intensitatea de testare şi media pragurilor osoase pe frecvenţele de 500, 1000 şi 2000 Hz ale urechii opuse, adică dacă se depăşeşte atenuarea interaurală (25).

Şi în cazul efectuării audiogramei vocale prin stimulare osoasă, urechea opusă trebuie mascată aerian, altfel riscăm o interferenţă a acesteia. Excepţia o constituie proba pentru câştigul protetic pentru o protezare de tip cross-over, în cazul unei urechi cofotice, cu ureche contralaterală normală (26).

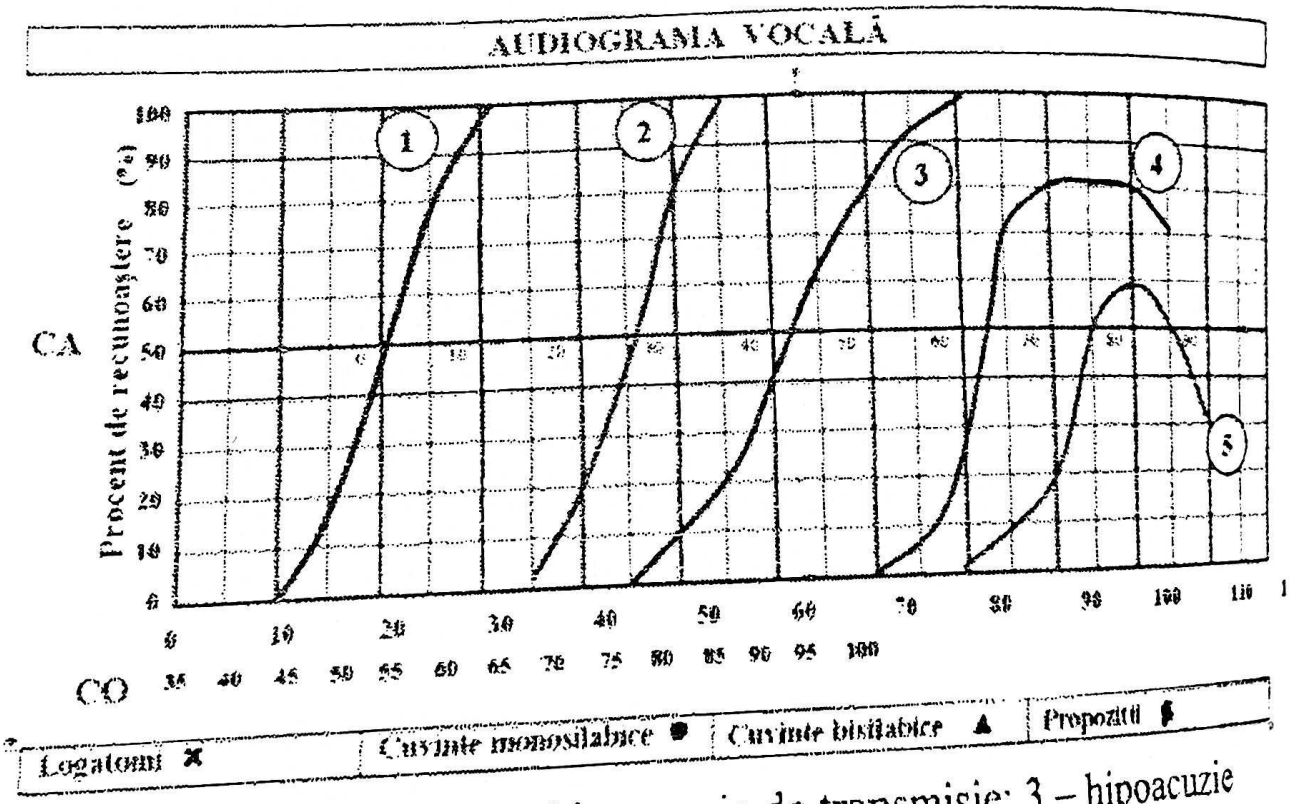

1 – curbă normală; 2 – hipoacuzie de transmisie; 3 – hipoacuzie neuro/senzorială; 4 – hipoacuzie neuro/senzorială cu recruitment; 5 - hipoacuzie neuro-senzorială cu recruitment sever (curbă în clopot).

Fig. 72. ***Audiograma vocală (AV) – exemple de curbe audiometrice.***

DIAGNOSTICUL AUDIOLOGIC
– METODE AUDIOMETRICE OBIECTIVE -

Metodele audiometrice obiective sunt cele pentru efectuarea cărora nu avem nevoie de răspunsul pacientului, ci doar de colaborarea lui în sensul respectării unor condiţii, cum ar fi liniştea, relaxarea musculară etc. În cazul copiilor agitaţi sau al adulţilor cu diverse probleme psiho-emoţionale se poate recurge la sedare sau uneori chiar la anestezie generală pentru realizarea testărilor în scop diagnostic.

Cele mai folosite metode obiective în practica curentă sunt: timpanometria, reflexul stapedian, otoemisiunile acustice (spontane, tranzitorii, produşi de distorsiune) şi potenţialele auditive evocate acustic (precoce sau de trunchi cerebral, de latenţă medie şi tardive sau corticale). Pentru pacienţii cu implant cohlear există posibilitatea testării prin potenţiale auditive evocate electric (stimulare electrică prin implant).

TIMPANOMETRIA

Timpanometria investighează variaţiile presionale ale impedanţei urechii medii în timpul modificărilor presionale aplicate în conductul auditiv extern cu ajutorul timpanometrului (impedancemetrului). Este un examen complementar audiogramei, care oferă informaţii despre starea sistemului timpano-osicular, statusul urechii medii şi a trompei Eustache.

În evaluările timpanometrice se folosesc mai mulţi termeni care descriu proprietăţile fizice sau funcţionale ale sistemului testat. *Impedanţa* este proprietatea unui sistem de a se opune mişcărilor alternative; depinde de masa şi rigiditatea sistemului. *Admitanţa* exprimă opusul impedanţei, deci proprietatea unui sistem supus unei

mişcări alternative de a se lăsa mobilizat. *Imitanţa* este un termen definind deopotrivă impedanţa şi admitanţa. *Complianţa* este inversul rigidităţii, definind elasticitatea sistemului, măsurată în volum echivalent (27).

Principiul examenului constă în prezentarea unui sunet în conductul auditiv extern printr-o sondă care îl etanşeizează perfect şi evaluarea cantităţii de energie sonoră absorbită de membrana timpanică supusă la diverse nivele de presiune. Frecvenţa sunetului folosit este de regulă 226 Hz. Există însă şi sonde cu frecvenţe înalte (1000 Hz), destinate copilului foarte mic. În cazul măsurării timpanogramei şi reflexului stapedian ipsilateral, sonda de timpanometrie emite sunetul de testare şi culege răspunsul pe aceeaşi ureche, pe când în cazul culegerii reflexului contralateral, sonda de timpanometrie, care va culege şi RS, este în urechea de testat, iar stimularea auditivă a urechii contralaterale se face cu o cască aeriană. În prezent toate operaţiunile pe timpanometru sunt automate, dar este posibilă personalizarea parametrilor de testare.

Timpanograma oferă informaţii cu privire la elementele urechii medii (timpan, lanţ osicular, căsuţa timpanului, trompa Eustache). În funcţie de forma graficului rezultat, se pot culege unele informaţii. Clasificarea timpanogramelor după Fria şi semnificaţia lor clinică este prezentată în figura 73.

În afara curbelor prezentate în figură mai există unele tipuri: curba cu vârfuri bifide, datorată unor neregularităţi de elasticitate timpanică (zone de neotimpan sau de scleroză), sau curbe cu traseu oscilant datorat respiraţiei (în trompa beantă), pulsului (în cazul tumorilor vasculare de ureche medie) sau oscilaţii foarte rapide asociate cu mioclonIile muşchilor osiculari (28).

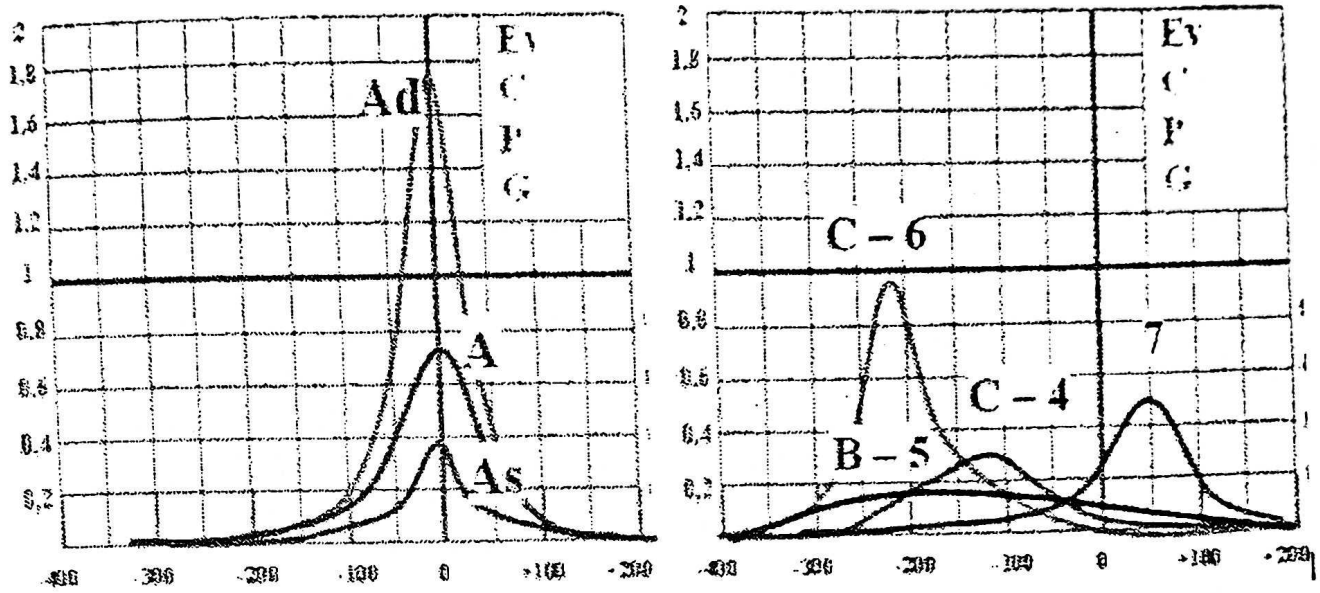

Fig. 73. *Clasificarea timpanogramelor după Fria.*

Timpanograma	Presiunea	Complianţa	Urechea medie
A - 1	Normală	Normală	Normală
As – 2	Normală	Scăzută	Lichid în UM Şi/sau timpan îngroşat Şi/sau fixare osiculară
Ad – 3	Normală	Crescută	Timpan flacid sau întrerupere osiculară
C - 4	Negativă	Normală	Presiune negativă în urechea medie posibil asociată cu prezenţa de lichid
B - 5	Negativă	Scăzută	Lichid în urechea medie sau timpan îngroşat şi/sau fixare osiculară
C - 6	Negativă	Scăzută	Timpan flacid, întrerupere de lanţ osicular şi presiune negativă
A - 7	Pozitivă	Normală	Presiune poziţivă anormală

Timpanograma are câţiva parametri importanţi:

• complianţa statică – înălţimea vârfului, măsurată într-un plan la nivelul membranei timpanice, excluzând volumul CAE (timpanograma compensată); variază între 0,3 şi 1,6 la adultul normal, iar la copil între 0,2 şi 0,9 ml; la femei valorile sunt mai scăzute decât la bărbaţi (29, 30);

• presiunea urechii medii – faţă de valoarea 0, în sens negativ sau pozitiv, cu semnificaţii diferite – valorile normale sunt între +50 şi -100 daPa, cu valoarea ideală 0 daPa (31);

• amplitudinea – calculată ca volum la jumătatea liniei de complianţă, cu valori normale cuprinse între: 50 şi 150 daPa la adulţi şi 60 şi 150 daPa la copil;

• gradientul – este raportul între două segmente: unul situat între vârful timpanogramei şi punctul în care verticala intersectează o linie orizontală, cu lungimea corespunzătoare a 100 daPa, dusă între cele două pante ale timpanogramei, iar celălalt segment este toată lungimea perpendicularei de la vârf la axa presiunilor; o valoare scăzută a gradientului indică o curbă mai aplatizată, iar una mai crescută o curbă ascuţită; este considerată cea mai indicată variabilă pentru identificarea copiilor cu otită medie seroasă (32).

La copilul nou-născut se obţin în primele zile de viaţă timpanograme cu vârf bifid, care revin la modelul cunoscut ca normal după 4 luni de viaţă (33).

REFLEXUL STAPEDIAN IPSILATERAL ŞI CONTRALATERAL

Reflexul stapedian (RS) – este un reflex al muşchilor urechii medii, obţinut la stimularea urechii cu un sunet puternic, doar în condiţiile unei urechi medii normale. Se poate obţine prin stimularea

sonoră a urechii de testat (RS ipsilateral) sau prin stimularea urechii contralaterale (RS contralateral). Este prezent deci pe ambele urechi, indiferent care este stimulată (reflex bilateral). Prezenţa sa demonstrează o ureche medie normală, dar absenţa sa nu permite întotdeauna concluzii diagnostice (34).

Se declanşează la o stimulare cu sunet pur de aproximativ 70 – 100 dB HL, cu o medie la 80-85 dB HL, peste pragul auditiv al subiectului, fiind foarte individual. Amplitudinea reflexului creşte odată cu intensitatea sunetului test. Contracţia reflexă obţinută prin stimularea cu sunete de 500 Hz sau 1000 Hz îşi menţine o amplitudine ridicată un timp mai lung, pe când pentru frecvenţele mai înalte (4000 Hz) amplitudinea RS scade mai rapid. Reflexul stapedian poate fi declanşat şi prin stimuli non-acustici, cum ar fi cei tactili sau electrici cutanaţi.

Dacă RS apare în cazul unei surdităţi de transmisie importantă, trebuie să ne îndoim de corectitudinea audiogramei şi să bănuim o curbă eronată. Deasemenea mai pot fi puse în discuţie: fractura braţelor scăriţei şi colabarea meatului auditiv imitând o hipoacuzie de transmisie. RS este de mare utilitate în otospongioză sau în diagnosticul topografic al paraliziilor faciale. În otospongioză poate scădea complianţa, dar se păstrează valori presionale normale. Efectul on-off corespunde unei creşteri tranzitorii a complianţei determinată de debutul stimulării (on) şi de finalul ei (off) şi se observă grafic ca mici deviaţii succesive în sens negativ. Apariţia efectului „on-off" este aproape patognomonic pentru anchiloza stapedo-vestibulară la debut. În cazul anchilozei complete efectul on-off dispare, timpanograma este aproape normală, prezentând doar o uşoară scădere a complianţei. La copilul mic prezenţa reflexului stapedian ne permite eliminarea suspiciunii de hipoacuzie profundă.

OTOEMISIUNILE ACUSTICE

Pentru prima dată acest fenomen a fost descris de David Kemp în 1978. Otoemisiunile acustice (OEA) sunt sunete generate în cohlee şi propagate prin urechea medie în conductul auditiv extern, unde pot fi înregistrate cu ajutorul unui microfon foarte sensibil. Ele au fost clasificate în două tipuri: OEA spontane (OEAS) sunt cele care sunt emise de către cohlee în absenţa stimulării; al doilea tip este reprezentat de OEAE (otoemisiuni acustice evocate sau provocate) obţinute prin stimularea urechii. În funcţie de stimulii acustici folosiţi, OEAE pot fi tranzitorii (OEAET), atunci când se folosesc stimuli tranzitori cum ar fi click-ul sau tone-burst-ul. Al doilea tip este reprezentat de produşii de distorsiune, obţinuţi prin stimularea urechii cu două sinusoide continui (35).

Este demonstrat prin multe cercetări faptul că OEA îşi au originea în mecanismul amplificatorului cohlear, iar culegerea lor este legată de buna funcţionare a celulelor ciliate externe (CCE). Această ipoteză este susţinută şi de culegerea OEA chiar în situaţii în care există disfuncţii ale segmentului neural auditiv, de exemplu când este sever afectat sau blocat chimic. În schimb otoemisiunile sunt vulnerabile la o serie de factori cum ar fi: trauma acustică, hipoxia, medicaţia ototoxică , toate acestea determinând pierderi auditive explicate deci, în consecinţă, de deteriorarea CCE. Dintre grupele de medicamente ototoxice care determină şi deteriorarea OEA pot fi amintite: salicilaţii, aminoglicozidele, chinina, unele chimioterapice, diureticele de ansă (36).

Există studii care stabilesc că, în general, OAE nu sunt prezente dacă nivelul pierderii auditive de tip neuro/senzorial depăşeşte 40-50 dB HL. Cercetările noastre indică absenţa OEAET în pierderile de peste 35 dB (37).

CCE primesc cele mai multe eferenţe de la structurile nervoase superioare prin trunchiul cerebral, iar stimularea electrică directă a

fibrelor auditive eferente s-a dovedit că are un efect inhibitor asupra producerii OEA (38, 39).

În prezent se crede că motilitatea CCE reprezintă sursa de energie pentru OEA, iar sistemul eferent permite o modulare a acestui mecanism de către sistemul nervos auditiv central (40).

Culegerea OEA se face prin plasarea unei sonde speciale în CAE. Sonda conţine microfonul (sau două microfoane) şi una sau două surse de sunet şi se fixează în conductul auditiv printr-o olivă potrivită care-l etanşeizează. Procedeul este asistat computerizat, este de scurtă durată, uşor de aplicat clinic. Se foloseşte şi în screeningul hipoacuziilor la nou-născuţi.

Înregistrarea are la bază suprapunerea a sute sau mii de eşantioane culese, care sunt comparate de către computer, iar restul clementelor culese, care nu sunt superpozabile, reprezintă zgomote şi sunt îndepărtate. Astfel creşte raportul semnal/zgomot şi se avantajează o bună culegere a OEA. Medierea se poate face în domeniul timp, legat de stimul, ca pentru OEAET, sau în domeniul frecvenţă, în cazul OEAS şi OEAEPD.

Condiţiile de testare obligă la o cameră izolată fonic şi la complianţa pacientului (să nu facă zgomot, să nu se mişte).

Otoemisiunile acustice spontane

Se înregistrează cu ajutorul sondei de OEA în absenţa oricărei stimulări, ca un semnal asemănător tonului pur. Metoda medierii spectrale permite culegerea de OEAS până la 8500 Hz cu o bună precizie. OEAS se regăsesc la 50% dintre adulţii şi copiii normali, existând variaţii între raportări, între 20 şi 70%. Se culeg mai bine la femei decât la bărbaţi şi mai bine pe urechea dreaptă decât pe stânga. Se pare că sunt mai ample şi mai frecvente la nou-născuţi. OEAS nu pot fi măsurate dacă există o pierdere auditivă de peste 25-30 dB HL.

Deoarece nu se culeg la o mare parte din populaţie, nu sunt foarte utile în activitatea clinică (41, 42, 43).

Otoemisiunile acustice tranzitorii

Au fost primele raportate în literatură de către D. Kemp. Sunt culese după stimularea urechii cu click sau tone-burst. Culegerea răspunsului începe la câteva milisecunde după lansarea stimulului pentru a evita suprapunerea artefactului de stimulare cu otoemisiunile obţinute (Fig. 74).

Înregistrarea depinde de câţiva parametri ce trebuie respectaţi: intensitatea click-ului, domeniul de frecvenţă şi domeniul de timp. Se foloseşte înregistrarea şi medierea semnalului pe două canale, iar suprapunerea şi compararea acestora permite determinarea unor parametri ai OAE tranzitorii cu click: nivelul de zgomot şi spectrul frecvenţial al răspunsului (răspunsul indicat de zonele colorate). Cele mai importante date rezultate sunt: amplitudinea OEAET (dB SPL), indicele de reproductibilitate şi raportul semnal/zgomot.

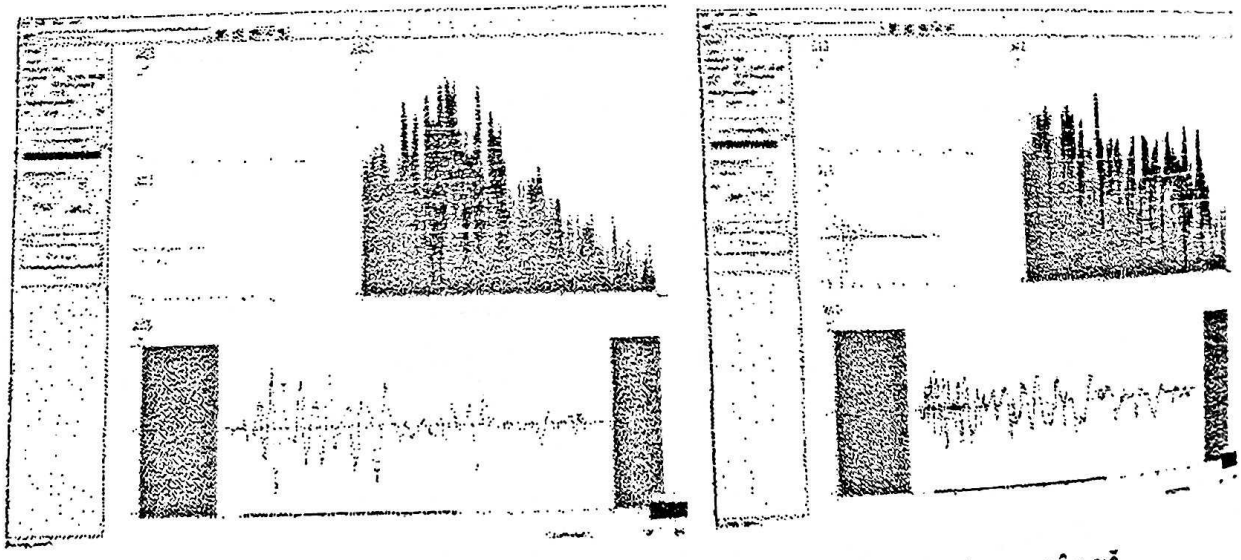

Urechea dreaptă Urechea stângă

Fig. 74. ***Otoemisiuni acustice evocate tranzitorii (OEAET).***

Otoemisiunile tranzitorii pot fi identificate la aproape toate urechile normale, ceea ce face din acest test un instrument clinic de bază. Pe de altă parte, s-a demonstrat a fi absente dacă există o hipoacuzie neuro/senzorială ce depăşeşte 30-50 dB HL (44).

Există multe studii care susţin diferenţe semnificative ale rezultatelor în culegerea OEAET în funcţie de vârstă, dar cele mai recente infirmă aceste diferenţe. Diferenţe mai sunt semnalate şi funcţie de sex şi ureche dominantă: la femei otoemisiunile tranzitorii sunt mai ample decât la bărbaţi, iar la urechea dreaptă mai ample decât la stânga. La aceste efecte ar putea contribui suprapunerea otoemisiunilor spontane, care s-a dovedit că sunt mai prezente la femei decât la bărbaţi şi la urechea dreaptă faţă de stânga (45).

Produşii de distorsiune

Un alt tip de otoemisiuni acustice sunt produşii de distorsiune. Originea lor este reprezentată chiar de cohleea sănătoasă, prin „calitatea" acesteia de amplificator neliniar. Cohleea este o sursă de distorsiuni emiţând unele sunete cu frecvenţe diferite de acelea ale stimulilor (produşi de distorsiune – OEAEPD). Produşii de distorsiune sunt măsuraţi concomitent cu prezentarea pe urechea de testat a două tonuri pure numite „tonuri primare". Frecvenţele lor sunt notate convenţional f1 şi f2, f1<f2, iar nivelele lor de prezentare L1 şi respectiv L2 (Fig. 75). Când stimulii f1 şi f2 sunt destul de apropiaţi în frecvenţă, interacţiunea celor două tonuri primare duce la eliberarea unui nou ton cu o frecvenţă diferită. Această nouă frecvenţă este predictibilă, aflându-se în relaţie matematică cu cele două primare, f1 şi f2 (f2-f1, 2f1-f2, 3f1-2f2, 2f2-f1). Astfel produşii de distorsiune pot fi măsuraţi pentru o anumită frecvenţă de interes, folosind sunete de bandă îngustă centrate pe acea frecvenţă. Produşii de distorsiune pot fi prezenţi în spectrul frecvenţial de ambele părţi ale tonurilor primare.

Ca şi OEAET, OEAEPD se culeg la aproape toţi indivizii cu ureche normală şi sunt stabile în timp dacă nu survin afecţiuni ale urechii. Studii multiple au arătat că raportul 2f1-f2 oferă cele mai ample răspunsuri la om şi sunt cele mai folosite clinic (47).

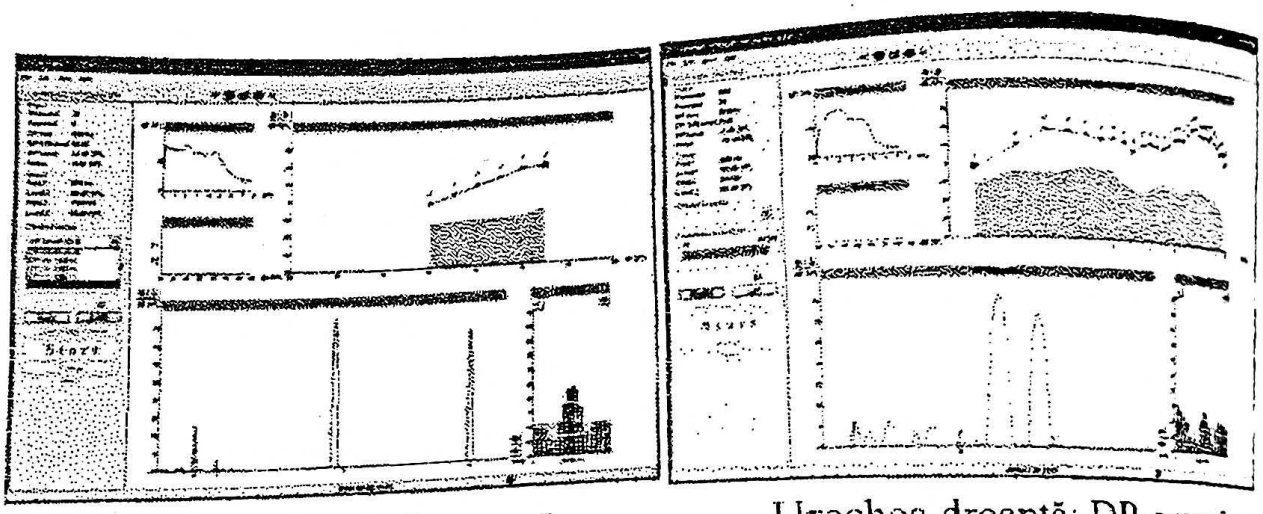

Urechea stângă: DP-gramă Urechea dreaptă: DP-gramă

Fig. 75. Otoemisiuni acustice – produşi de distorsiune (OEAPD).

Amplitudinea produşilor de distorsiune variază mult individual, la adult fiind menţionate amplitudini între 45 şi chiar 75 dB sub nivelul mediei tonurilor primare. Mulţi autori au arătat că produşii de distorsiune 2f1-f2 depind de o serie de parametri (46).

Separarea frecvenţială a celor două tonuri primare, descrisă ca raportul f2/f1, este unul dintre aceşti parametri, scăderea raportului determinând creşterea amplitudinii OEAEPD până la un maxim, iar apoi o descreştere. Maximum amplitudinii este obţinut la un raport f2/f1 de aproximativ 1,2. Aceste caracteristici se păstrează de la nou-născut până la copil şi adult (48).

Un alt parametru care influenţează amplitudinea OEAEPD este raportul L1/L2 al celor două sunete primare. Nivelele egale ale L1 şi L2 produc cele mai ample otoemisiuni.

Ca şi în cazul OEAET, amplitudinile OEAEPD sunt mai mari la persoanele care prezintă otoemisiuni spontane (49).

POTENŢIALELE EVOCATE AUDITIVE (PEA)

În prezent audiologia nu mai poate fi imaginată fără folosirea potenţialelor evocate auditive, care au devenit indispensabile pentru diagnosticul hipoacuziilor, a cauzelor acestora, iar mai recent în complexul proces de reglare şi evaluare a implantelor auditive (cohlear şi de trunchi cerebral). O parte dintre tipurile de teste descrise se folosesc în clinică, fiind posibile într-un timp scurt, nu foarte scumpe şi aducând o informaţie deosebit de utilă. Sunt şi alte proceduri bazate pe culegerea potenţialelor evocate auditive care însă nu au intrat în uzul clinic, dar sunt deosebit de valoroase în domeniul cercetării.

Clasificarea potenţialelor evocate auditive

Dacă s-ar măsura simultan răspunsurile din partea tuturor structurilor sistemului auditiv imediat după prezentarea stimulului acustic, s-ar identifica activitate electrică în cohlee, nervul auditiv şi în alte variate structuri nervoase de la trunchiul cerebral până la nivelul scoarţei cerebrale (Fig. 76). Morfologia traseului acestei activităţi ar fi complicată, iar multiple regiuni ale creierului ar fi activate simultan. Răspunsurile din partea structurilor mai caudale (joase) ale sistemului nervos au perioade de latenţă mai scurte, în timp ce răspunsurile structurilor mai înalte au latenţe mai lungi. Aceşti timpi de latenţă sunt direct dependenţi de viteza de deplasare a potenţialului de acţiune şi de întârzierea acestuia la nivelul sinapselor. Nu există posibilitatea înregistrării neinvazive directe la nivelul acestor staţii ale sistemului auditiv, dar se pot înregistra o serie de răspunsuri la nivelul scalpului, acestea având latenţe crescătoare, de la nivelul unei milisecunde la câteva zecimi de secundă. Datorită creşterii treptate a latenţelor răspunsurilor structurilor superioare, PEA sunt clasificate în funcţie de apariţia lor în timp după stimularea acustică (50, 51).

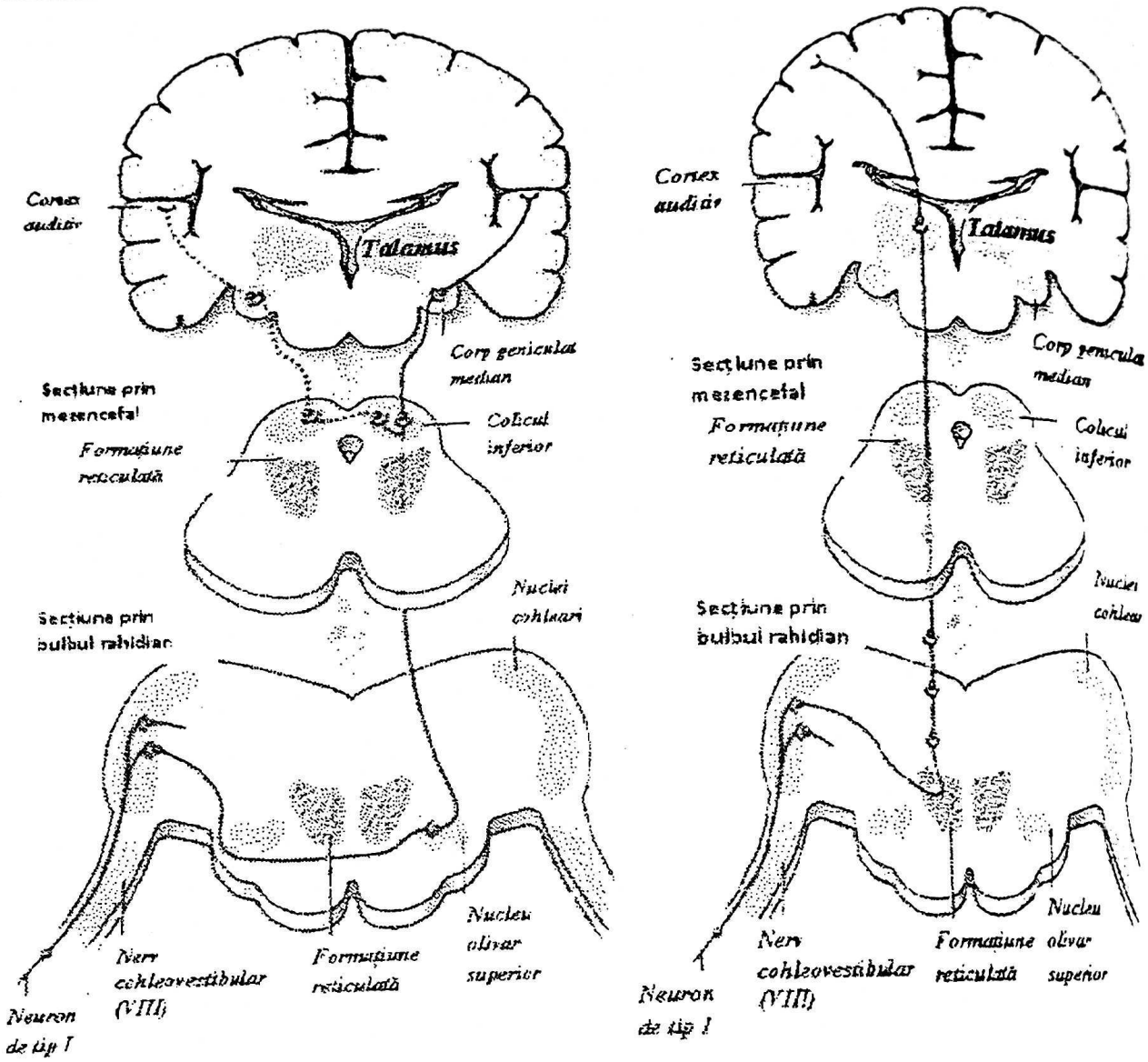

Fig. 76. *Scheme ale căilor auditive: a. căi scurte, rapide, cu fibre mielinizate cu proiecție pe cortexul auditiv primar; b. căi nonprimare legate de centrii motivației, trezirii și centri vegetativi.* (după R. Pujol et al., site-ul "Promenade autour de la cochlée", http://www.cochlea.org, Montpellier, Franța - cu permisiune)

Răspunsurile emise de cohlee și de nervul acustic sunt asimilate **electrocohleografiei (EcoG)**. Din celulele ciliate se pare că iau naștere două răspunsuri: **potențialul microfonic cohlear (MC)** și **potențialul de sumație (PS)**. Fiecare are un timp de latență foarte

scurt (în jur de 1 ms) care este predominant rezultatul întârzierii de la momentul iniţierii stimulării până la excitarea celulelor ciliate. Unda MC este practic aceeaşi cu cea a stimulului, astfel că un stimul toneburst de 2000 Hz va produce MC cu o energie spectrală primară la 2000 Hz. Dimpotrivă, potenţialul de sumaţie este răspunsul unui curent direct care urmează duratei stimulului. Răspunsul părţii auditive a nervului cranian VIII mai este denumit potenţial de acţiune al întregului nerv sau **potenţial de acţiune compus (PAC)**. Spre deosebire de MC şi PS care continuă durata stimulului, PAC apare la apariţia stimulului (intrare-ieşire) şi uneori la ieşire. Multe dintre PEA cu utilizare clinică sunt răspunsuri la intrarea stimulului. PAC are o latenţă cu aproximativ 1 ms mai lungă decât MC sau PS, rezultat al întârzierii sinaptice de la depolarizarea celulelor ciliate la începutul descărcării fibrelor nervului auditiv. Spre deosebire de alte PEA, răspunsul EcoG este adesea măsurat cu electrozi plasaţi în conductul auditiv extern sau în imediata vecinătate a membranei timpanice, sau la nivelul promontoriului ori a ferestrei rotunde.

Potenţialele evocate auditive precoce (de trunchi cerebral) **PEAP** sunt reprezentate de o serie de 5 până la 7 vârfuri de undă ce se nasc în principal din nervul auditiv şi structurile trunchiului cerebral şi apar de-a lungul a 10 ms de la lansarea unui stimul sub formă de click de intensitate moderată, prezentat unor subiecţi adulţi sănătoşi din punct de vedere otologic, audiologic şi neurologic. La nou-născuţi, sugari copiii mici latenţele au în general valori uşor mai mari. Pentru descrierea şi identificarea curbelor succesive, cei mai mulţi folosesc sistemul de etichetare a acestora propus de Jewett şi Williston, sistem care utilizează cifrele romane de la I la VII (Fig. 77).

PEAP sunt potenţialele evocate cele mai folosite în activitatea clinică în prezent. Acestea pot fi utilizate pentru identificarea pragurilor auditive, în diagnosticul diferenţial al patologiei auditive periferice şi centrale şi în monitorizarea intraoperatorie (52, 53).

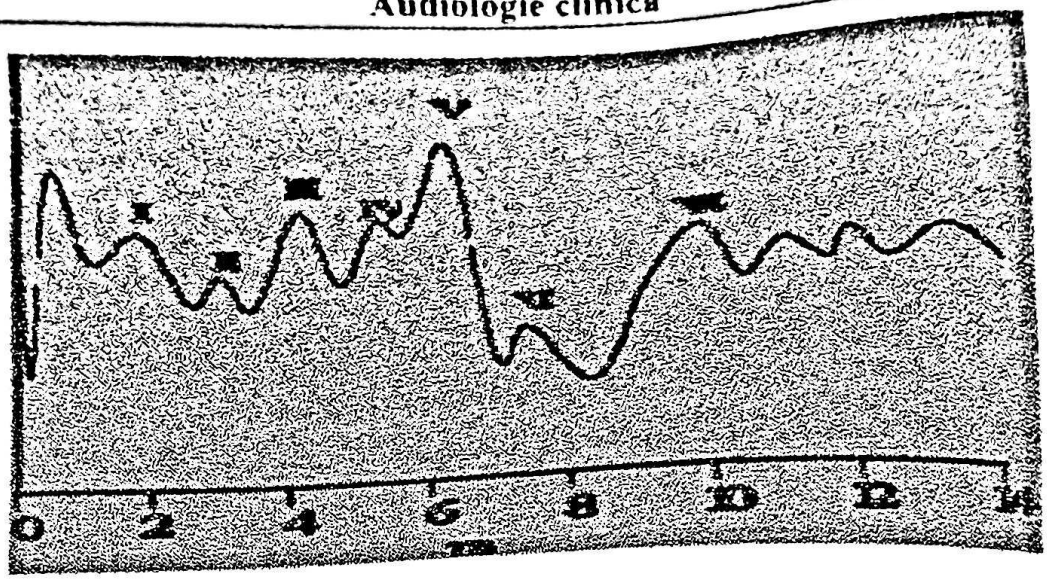

Fig. 77. *Potenţiale evocate de latenţă precoce la om, prin stimulare cu click.*

Potenţialele evocate auditive de latenţă medie (PEALM) apar cu latenţe între 12 şi 75 ms. Generatorii acestor răspunsuri includ talamusul şi cortexul auditiv. Spre deosebire de electrocohleografie şi de potenţialele evocate precoce, PEALM sunt influenţate de unele variabile subiective cum ar fi atenţia şi starea de veghe.

Potenţialele evocate auditive care apar peste 75 ms sunt în general denumite „slow vertex potenţial" sau componenta tardivă a răspunsului evocat **(potenţiale evocate auditive cu latenţă tardivă PEAT)**. Complexitatea terminologiei acestui răspuns ca şi convenţiile de etichetare a vârfurilor au fost descrise de Hyde în 1994. Acest răspuns tardiv este foarte mult influenţat de atenţie şi starea de veghe. Pentru acest răspuns se mai foloseşte şi termenul de „event-related response". Studiul acestora este direct legat de tehnicile inovative de investigare a atenţiei şi stării de somn-veghe. O astfel de tehnică este aşa-numita „oddball paradigm" care constă în prezentarea unui stimul sonor repetitiv regulat şi a unui al doilea neregulat. Răspunsurile la aceşti doi stimuli sunt mediate şi afişate

separat. Dacă subiectul este atent la stimuli va exista un răspuns adiţional la stimulii neregulaţi numit P3 sau P300. Dacă subiectul nu este atent la stimuli, se va putea observa un răspuns numit „mismatch negativity" (MMN).

Aplicaţii clinice ale potenţialelor evocate auditive

Există un număr clar definit de direcţii de utilizare a PEA. În prezent cel mai mult se foloseşte această tehnică pentru screeningul auditiv şi pentru estimarea pragurilor auditive obiective la populaţiile de pacienţi la care testele subiective sunt dificil sau imposibil de realizat. Potenţialele evocate auditive precoce (PEAP) sunt astăzi cele mai utilizate potenţiale pentru screening auditiv sau determinarea pragurilor. Chiar dacă otoemisiunile acustice (OEA) prezintă avantaje de timp şi cost, ele nu sunt foarte utile în identificarea pragului auditiv.

Rezultatele înregistrării PEAP la un adult cu auz normal şi neafectat neurologic sunt reprezentate grafic de o serie de 5-7 vârfuri de undă pozitive notate cu cifre romane de la I la VII, care apar într-o fereastră de timp de 10 ms de la intrarea stimulului. Amplitudinile vârfurilor sunt cel mai des sub 1 μV. PEAP nu sunt influenţate de somn şi atenţie, ceea ce face posibilă testarea copiilor la care starea de atenţie ar fi dificil de obţinut sau menţinut, iar activitatea motorie poate fi redusă prin inducerea somnului. Variabilele care ar putea influenţa rezultatele PEAP sunt: temperatura centrală, genul şi vârsta.

Nu există un factor esenţial pentru optimizarea PEAP, ci trebuie luată în considerare încercarea mai multor parametri de stimulare, în funcţie de scopul testului clinic şi de o serie de factori cum ar fi vârsta subiectului, mediul de testare, patologie asociată etc.

În cazul folosirii PEAP pentru estimarea pragurilor este necesară varierea (descreşterea) intensităţii stimulului. La intensitatea maximă a stimulului se observă clar toate cele 5 unde. Odată cu

scăderea intensităţii stimulului latenţele se prelungesc şi scade amplitudinea răspunsului până la dispariţia undelor. Undele II şi IV devin dificil de identificat la intensităţi medii ale click-ului, iar unda I dispare la intensităţi medii-joase. **Singura undă care rămâne la valoarea pragului este unda V** (Fig. 78) (54, 55, 56, 57, 58).

O altă aplicaţie clinică a PEA este în identificarea sediului leziunii (hipoacuzii de transmisie, hipoacuzii neuro-senzoriale cohleare şi retrocohleare).

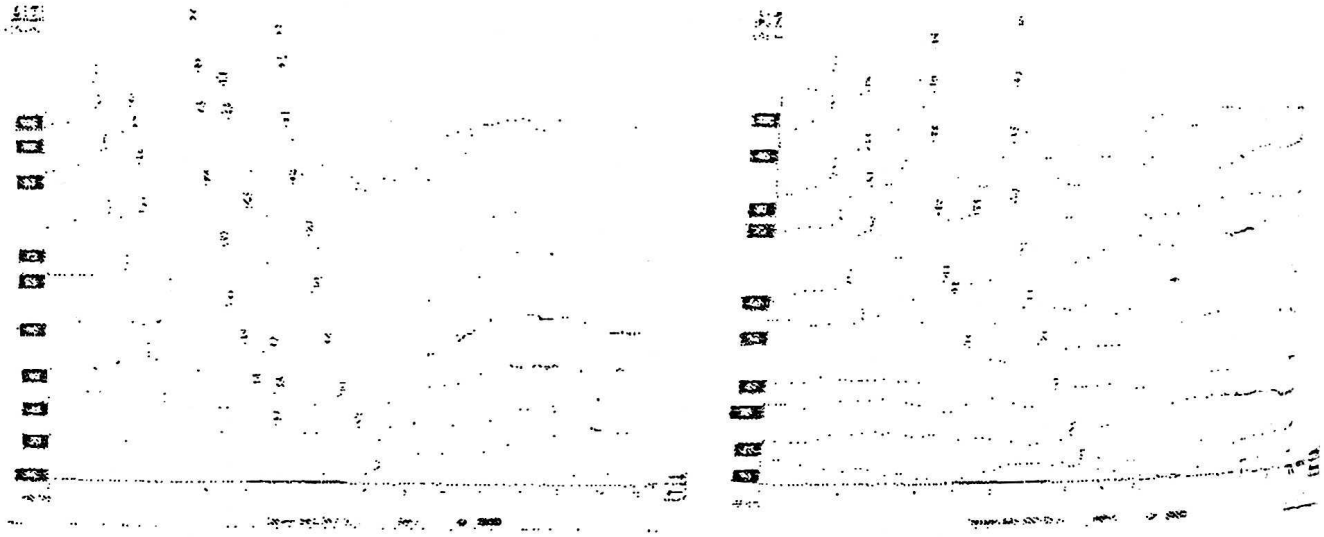

Urechea dreaptă Urechea stângă

Fig. 78. *PEAP – estimarea pragului auditiv prin scăderea treptată a intensităţii de stimulare (subiect normal).*

Măsurarea latenţelor PEAP sunt folosite pentru descoperirea tumorilor nervului VIII deoarece se consideră că acestea exercită o presiune mecanică pe fibrele nervoase având ca efect o modificare a timpului de transmitere prin fibrele nervoase auditive. Această modificare se produce deoarece fibrele neuronale sunt mai prost sincronizate şi se produc întârzieri în activarea lor, ceea ce se exprimă la nivelul PEAP prin creşterea latenţelor undelor.

Pentru identificarea leziunilor sistemului nervos central se pot folosi proceduri costisitoare ca RMN, dar există tendinţa de a le

înlocui în anumite cazuri cu explorări electrofiziologice ca PEA, care reprezintă o alternativă neinvazivă şi ieftină, eficientă în diagnosticul afecţiunilor în stadiu precoce.

Există deasemenea modificări în sistemul auditiv care nu pot fi identificate prin simpla RMN; unele dintre acestca pot fi descoperite prin RMN funcţională. De exemplu, neuropatia auditivă este o entitate patologică recent descrisă. În acest caz subiecţii au PEAP anormale sau absente, PELM şi PEAT normale, anormale sau absente; absenţa reflexului stapedian; OEA spontane prezente, dar lipseşte supresia contralaterală a OEAs; recunoaşterea vocală (scorul de inteligibilitate) este adesea prost în comparaţie cu pragurile audiogramei tonale. La aceşti pacienţi nu se evidenţiază nici o leziune cohleo-neurală prin RMN, diagnosticul bazându-se pe rezultatele audiometrice şi electrofiziologice.

Un al treilea domeniu de aplicaţie a PEA este monitorizarea intraoperatorie, mai cu seamă în intervenţiile chirurgicale la nivelul fosei cerebrale posterioare. Scopul este de a pleca de la traseul de bază al PEA ale pacientului şi de observa în timpul intervenţiei degradarea acestuia (creşterea latenţei sau scăderea amplitudinii răspunsului), ceea ce semnifică afectarea intraoperatorie a sistemului auditiv; în acest fel chirurgul este imediat atenţionat şi, dacă este posibil, tehnica este adaptată astfel încât să se evite afectarea sistemului auditiv. De asemenea, este recunoscută utilitatea PEA în evaluarea pacienţilor comatoşi sau a celor aflaţi în moarte clinică şi în stabilirea unui prognostic în aceste cazuri. O utilitate mult mai recentă este monitorizarea resturilor auditive în chirurgia implantelor cohleare pentru dispozitive electro-acustice.

Această „listă" a utilizărilor PEA nu este una atotcuprinzătoare, dar redă cele mai importante aplicaţii clinice a acestei proceduri. În viitor se pare că PEA vor avea un rol important în crearea unui mapping cerebral la copiii cu implant cohlear. Deasemenea se speră

într-o contribuţie clinică deosebită a potenţialelor tardive ca unda P300 şi MMN la diagnosticul şi poate la eficacitatea tratamentului unor complexe entităţi clinice ca patologia de integrare auditivă centrală şi afecţiunile cu deficit de atenţie (59, 60).

Valoarea PEAP în patologia retrocohleară şi cohleară

O serie de studii mai vechi au explorat efectele leziunilor structurale ale trunchiului cerebral (tumori, disfuncţii vasculare, scleroza multiplă sau bolile demielinizante) asupra PEAP. Acestea au arătat că modificările PEAP sunt aceleaşi ca şi în cazul tumorilor nervului VIII: prelungirea intervalelor I-V şi raport anormal al amplitudinilor V/I. De aceea modificările PEAP nu sunt specifice unei anumite afecţiuni neurologice retrocohleare, iar pacienţii trebuie obligatoriu supuşi unui minuţios control neurologic.

Dintre entităţile patologice retrocohleare trebuie menţionată neuropatia auditivă, recent definită. În acest caz pacienţii prezintă hipoacuzie pe audiograma tonală liminară, scăderea scorului de recunoaştere vocală disproporţionată faţă de audiograma tonală, absenţa PEAP sau degradarea acestora şi funcţie normală a celulelor ciliate demonstrată de otoemisiunile acustice normale sau microfoniile cohleare prezente.

Orice patologie cohleară care determină hipoacuzii poate afecta PEAP. Însă modificările induse nu sunt specifice pentru o anumită boală. De exemplu prelungirea latenţei undei V poate apare în multe afecţiuni cohleare sau retrocohleare.

Însă PEAP îşi demonstrează utilitatea în detectarea unei anomalii nespecifice, în completarea bateriilor de teste audiologice şi neurologice şi în monitorizarea evoluţiei unor boli. O importanţă aparte o au PEAP în diagnosticul specific al bolii Meniere, dar mai ales în faza de hidrops cohlear (electrocohleografia şi PEAP „suprapuse").

Potenţiale evocate steady-state (SSEP) sau Auditory Steady State Response (ASSR)

Reprezintă un test bazat pe obţinerea de PEAP la stimularea cu toneburst. În acest mod simplu de stimulare răspunsul este influenţat de intensitatea, timpul de creştere şi rata de prezentare a tonebursturi. Pentru obţinerea de SSEP se prezintă o multitudine de stimuli într-o succesiune dată la frecvenţa de testare stabilită, cu un anumit interval interstimuli, iar răspunsurile sunt mediate într-o fereastră de timp de 200 ms. Rezultatul constă într-un traseu mediat funcţie de timp şi apare ca o succesiune seriată de vârfuri de unde periodice cu un anumit interval de timp între ele.

Cum răspunsul obţinut este unul periodic, acesta poate fi analizat folosind metode de domeniul frecvenţial.

Dacă s-ar dori utilizarea SSEP pentru estimarea pragurilor auditive, trebuie menţionat că prezenţa SSEP (la orice rată de modulare) este datorată într-o mare măsură de integritatea cohleei şi a nervului VIII. Variabilele legate de patologia neurologică şi de starea subiectului (ca somnul sau vârsta) care afectează PEATC, PEALM şi PEAT la stimuli tranzitori se aşteaptă să afecteze şi SSEP.

Pentru estimarea pragurilor auditive prin SSEP, ca şi pentru PEA cu toneburst, discrepanţele dintre pragurile subiective şi cele prin SSEP apar ca fiind cele mai mari pentru frecvenţele joase şi deasemenea mai mari printre subiecţii normali decât la cei cu surdităţi neuro-senzoriale.

Studii precum cele ale lui Kosminder care au făcut comparaţii între pragurile obţinute prin SSEP şi PEA cu toneburst la adulţi au concluzionat că nu sunt diferenţe semnificative statistic între rezultatele obţinute prin cele două metode. Totuşi, Cone-Wesson B, într-un studiu recent comparativ între PEAP şi ASSR ca instrumente de detectare a pragului auditiv, arată că metodele automate indică

praguri audiometrice mai apropiate de cele tonale subiective decât pragurile estimate vizual.

Pe lângă estimarea pragurilor auditive, cea mai importantă aplicaţie clinică a SSEP, acestea şi-au demonstrat avantajele faţă de PEAP prin stimulare cu click sau cu toneburst şi în alte aplicaţii cum ar fi screeningul hipoacuziilor la noi-născuţi şi estimarea câştigurilor funcţionale protetice. Deasemenea sunt în studiu şi aplicaţiile SSEP în patologia otoneurologică şi afecţiunile retrocohleare.

Potenţialele evocate auditive de latenţă medie (PEALM)

PEALM sunt răspunsuri ale sistemului nervos asemănătoare cu PEAP, dar care survin mai târziu, după 10 ms de la debutul stimulării auditive. Sunt încadrate în această categorie răspunsurile care apar între 15 şi 70 - 80 ms după stimul.

Pot fi identificate pe traseul obţinut patru unde care sunt notate după ordinea cronologică şi după deflexiunile pozitive sau negative (cu referinţa vertex) după cum urmează:

- Na (sau N18), Pa (sau P 30), Nb, Pb (sau P50 sau P1)
- la debut mai poate fi identificată o undă pozitivă (P0), inconstantă, de mică amplitudine, dar nu este sigur că ar fi neurogenă.

Această notare (Na, Pa etc) a fost propusă de Goldstein şi Rodman şi evită confuzia cu undele P1, N1 etc., care sunt unde ale potenţialelor evocate auditive tardive.

Acest tip de potenţiale evocate prezintă o mare interindividualitate şi sunt în mod egal influenţate de tipul de filtrare efectuat în momentul culegerii şi de banda sa de trecere.

Încă există discuţii în legătură cu punctul de referinţă standard ce trebuie stabilit în scopul localizării precise a undelor şi calculării latenţelor. Aceasta explică faptul că valorile latenţelor PEALM sunt puţin folosite pentru interpretare.

Sursele generatoare ale PEALM sunt mult mai complexe decât cele ale PEAP, ceea ce este de înţeles dacă luăm în considerare latenţa de răspuns şi numărul mare de circuite care au timp să intervină în răspuns. Sursele implicate par a aparţine atât structurilor specific auditive (căile talamo-corticale şi coliculii inferiori), cât şi altor structuri nespecifice (substanţa reticulată).

Aplicaţiile clinice ale PEALM sunt de două tipuri: audiometrice şi otoneurologice.

Aplicaţiile audiometrice exploatează posibilitatea utilizării stimulilor de frecvenţă joasă (0,5 şi 1 kHz), ceea ce permite lărgirea domeniului de frecvenţe explorabile prin PEA. De asemenea utilitatea PEALM este dovedită şi în cazurile în care PEAP nu se pot obţine, de exemplu în boli neurologice care afectează sincronizarea căilor auditive.

În otoneurologie PEALM pot fi utile pentru detectarea eventualelor leziuni ale căilor talamocorticale.

Potenţialele evocate auditive de latenţă tardivă (PEAT)

Potenţialele evocate auditive de latenţă tardivă (PEAT) au fost primele descrise dintre potenţialele evocate auditive înregistrabile prin metode neinvazive. Acestea apar sub forma unor modificări ale undelor electroencefalografice la aproximativ 100 ms după prezentarea unui stimul acustic. Componentele cele mai importante ale acestor potenţiale apar între 50 şi 250 ms după intrarea stimulului acustic. În figura 79 sunt reprezentate două înregistrări consecutive ale PEAT la un subiect normal, la intensitatea de 60 dB nHL – trasee reproductibile.

Traseul PEAT cuprinde mai multe unde alternativ pozitive şi negative care au fost descrise după mai multe nomenclaturi. Cele mai utilizate sunt două: una care se bazează pe identificarea vârfurilor care sunt alternativ pozitive şi negative (vertexul întotdeauna legat la

electrodul pozitiv) şi pe numerotarea lor în ordinea apariţiei, clasic după 50 ms de la intrarea stimulului: P1, N1, P2, N2 etc; alta care constă în denumirea undei după orientarea ei, P dacă este pozitivă şi N dacă este negativă la care se adaugă latenţa considerată normală pentru fiecare undă: P60, N100, P160 şi N200. Există şi unde mai tardive, cum ar fi P300, care fac obiectul unor studii aparte din cauza necesităţii unui protocol special pentru a le obţine şi a semnificaţiei lor fiziologice în relaţie cu procesul central de integrare a informaţiei auditive.

Natura generatorilor undelor tardive lor rămâne încă insuficient cunoscută şi foarte discutată, dar este clară implicarea în acest răspuns a structurilor corticale. S-a încercat identificarea acestor structuri fie prin numeroase studii efectuate asupra pacienţilor cu leziuni bine localizate, fie prin magnetoencefalografie (MEG). Pentru fiecare undă a complexului PEAT se poate spune că există mai mulţi generatori diferiţi care coexistă. Generatorii de unde evocate de latenţă tardivă pot fi fie nespecifici auditivi, fie specifici (proiecţiile talamice din cortexul auditiv, cortexul auditiv supratemporal, ariile polisenzoriale nespecifice etc) (60, 61).

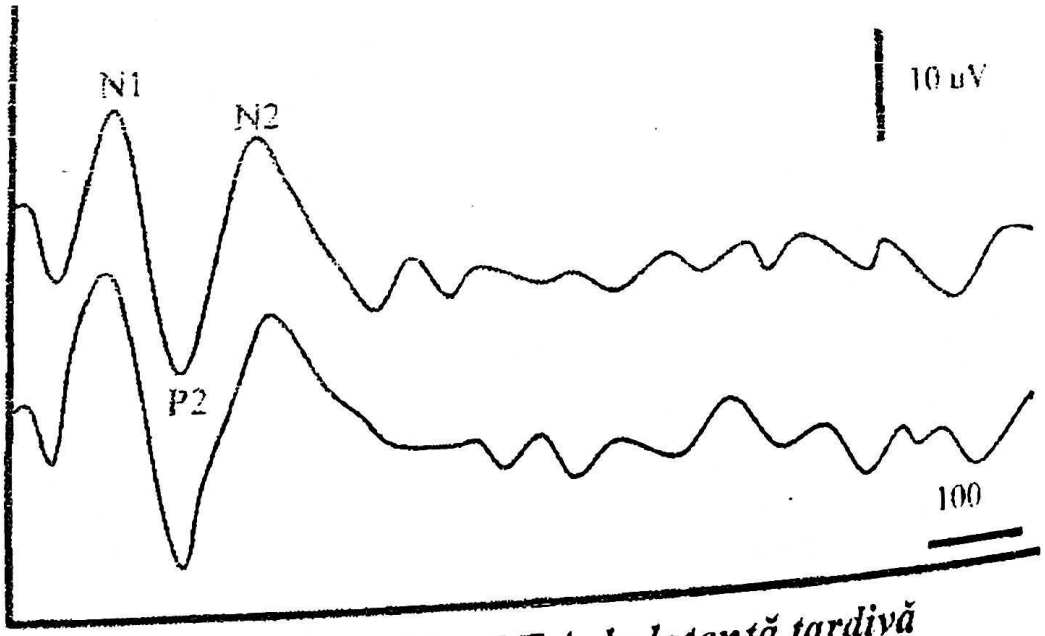

Fig. 79. ***PEA de latenţă tardivă***
(după M. Teyssou, PAM neurosensoriel, Lariboisiere, Paris)

Utilizarea clinică a PEAT

Pentru efectuarea acestor teste se solicită cooperarea subiectului pentru a evita interpunerea artefactelor peste PEAT. Este indispensabilă o bună stare de veghe.

Aplicaţia esenţială a PEAT este de natură audiometrică, beneficiindu-se de posibilitatea de a utiliza stimuli foarte bine definiţi în domeniul spectral. Faptul că PEAT, atât prin amplitudinea cât şi prin latenţa diferitelor unde, depind în final destul de puţin de intensitatea stimulului nu facilitează căutarea unui prag de răspuns. Totuşi practica arată că este posibilă determinarea unui prag auditiv obiectiv la un subiect pasiv cooperant. În prezenţa unei pierderi auditive pe o anumită frecvenţă audiometrică, pragul detecţiei undelor PEAT (deci şi a complexului N1 – P2) se află decalat aproximativ la fel cu pierderea auditivă pe acea frecvenţă.

În practică este dificil de realizat acest examen la copii şi mai ales la noi-născuţi, deoarece condiţiile tehnice de stabilitate sunt dificil de respectat şi identificarea răspunsurilor destul de complexă. Astfel putem spune că avantajul considerabil al acestei tehnici este de a furniza o audiogramă obiectivă pentru un interval larg de frecvenţe (500 – 4000 Hz) cu o precizie rezonabilă, ceea ce nu este realizabil prin PEAP clasic. În prezent însă ASSR reuşeşte să ofere un prag obiectiv multifrecvenţial.

În ceea ce priveşte contribuţia acestui test la evaluarea patologiei neurologice, el nu este considerat foarte util din cauză că perturbările răspunsurilor în cazul afecţiunilor centrale sunt puţin specifice (62, 63, 64, 65).

Potenţiale evocate corticale legate de stimuli auditivi-eveniment (Event Related Potentials – ERP)

Potenţialele evocate descrise anterior (PEATC, PEALM, PEAT) sunt toate înregistrate în condiţii de stimulare similare: acelaşi stimul este repetat în mod regulat, ceea ce permite realizarea

unei medieri sincrone. Recent au fost identificate şi descrise şi alte tipuri de răspunsuri evocate utilizând aceeaşi scală temporală ca şi în cazul PEAT. Aceste semnale corespund unor modificări ale activităţii cerebrale asociate unor evenimente interne, de această dată legate mai degrabă de caracteristicile subiectului decât ale stimulului, dar bazate pe detectarea sau recunoaşterea caracteristicilor stimulului. Evenimentele interne bazate pe existenţa unor răspunsuri calificate ca „endogene" sunt direct legate de percepţie şi de atenţie sau de o activitate cognitivă asociată acestei percepţii. Cea mai mare parte a răspunsurilor evocate auditive au două componente: una legată de stimul şi cealaltă de starea subiectului.

Rolul atenţiei- Nu s-a demonstrat că atenţia selectivă modifică răspunsul în cazul PEATC. Spre deosebire însă de acestea, răspunsurile auditive evocate ce apar după 200 ms până la 600 ms după intrarea stimulului pot fi considerate cu adevărat endogene.

Termenul general de „PEA legate de evenimente" (event related potentials – ERP) este valabil pentru răspunsurile culese cu o serie de stimuli succesivi care nu mai sunt sistematic identici. „Evenimentul" constă în prezentarea periodică a unor stimuli care sunt diferiţi de cei folosiţi uzual în restul seriei şi care, fie ar putea fi recunoscuţi automat de către structurile corticale ale subiectului, fără ca acesta să fie atent în mod deosebit, fie ar putea fi obiectul unei indicaţii particulare dată subiectului înainte de testare.

Undele ERP sunt numeroase (MMN, P300, N400, P500, CNV etc.) şi ele fac în prezent subiectul multor studii în întreaga lume. Mecanismele cerebrale implicate sunt doar parţial elucidate (66, 67, 68, 69).

O atenţie particulară se acordă în prezent doar la două dintre aceste unde descrise:

• MMN (MisMatch Negativity) care nu implică colaborarea activă a subiectului, traducând participarea mecanismelor corticale

automate de detectare a unui stimul neaşteptat; identificarea acestor unde este totuşi dificilă tehnic;

• Unda P300 – talia ei favorizează o identificare mai facilă; apariţia acestei unde este legată de îndeplinirea corectă a sarcinii cognitive încredinţate subiectului (70, 71, 72).

POTENŢIALELE EVOCATE AUDITIVE ELECTRICE ÎN IMPLANTUL COHLEAR

După modelul potenţialelor evocate auditive precoce acustice, adică cele obţinute prin stimulare acustică cu click sau ton-burst, se pot obţine răspunsuri ale nervului auditiv şi trunchiului cerebral şi prin stimularea electrică a ganglionului Corti prin intermediul implantului cohlear.

Potenţialele evocate auditive electrice sunt culese la nivelul scalpului după stimularea electrică fie direct la nivelul promontoriului (testul promontoriului), fie prin implantul cohlear.

În prezent, după ani de studii diverse, se pot obţine şi prin implantul cohlear toate tipurile de răspunsuri evocate descrise şi pentru urechea normală prin stimulare acustică : potenţiale evocate electrice precoce, de latenţă medie sau tardive (corticale). Principiul este de a obţine un răspuns după stimularea electrică prin implant a terminaţiilor nervoase restante ale nervului auditiv. Stimularea şuntează urechea externă şi pe cea medie, dar şi cohleea, acţionând direct la nivelul corpilor celulari ai ganglionului spiral (73).

Cele mai folosite sunt potenţialele evocate auditive electrice precoce (PEAPE), similare PEAP. (implant cohlear sau implant auditiv de trunchi cerebral). Iată situaţiile clinice în care PEAPE sunt de mare interes :

• intraoperator, pentru a proba funcţionarea implantului auditiv şi răspunsul fiziologic al sistemului auditiv ;

• stabilirea pragurilor auditive electrice în vederea folosirii lor pentru reglarea implantului, mai ales la copil, unde stabilirea pragurilor subiective de detecţie este imposibilă ;

• diagnosticul neurologic al căilor retrocohleare ;

• studiul maturării sistemului auditiv retrocohlear după implantarea cohleară.

Şi potenţialele evocate auditive tardive sunt folosite clinic în ultimul timp în diagnosticul şi identificarea problemelor de integrare corticală şi a celor cognitive la pacienţii implantaţi cohlear. Aplicaţiile PEAPE vor fi cu siguranţă din ce în ce mai dezvoltate în viitor.

SCREENINGUL AUDITIV

Depistarea şi diagnosticul precoce al unei deficienţe auditive implică şi luarea imediată în evidenţă şi intervenţia precoce pentru reabilitarea auditivă. Acestea sunt etape indispensabile pentru prevenirea retardului de limbaj şi a dificultăţilor şcolare şi de integrare socială a copiilor cu probleme de auz.

Cel mai potrivit moment pentru depistarea precoce a hipoacuziei este perioada perinatală petrecută în maternitate. De aceea eforturile s-au concentrat pentru depistarea hipoacuziei la nou-născuţi, cunoscut fiind, conform comunicărilor lumii academice, că incidenţa hipoacuziei la nou-născut depăşeşte 1-3/1000 din populaţia generală (74).

În prezent depistarea surdităţii este posibilă la nou-născut, existând aparate special concepute pentru această activitate. În multe ţări screening-ul se desfăşoară de mai mulţi ani, dar la început el s-a adresat doar copiilor care aveau factori de risc cunoscuţi pentru a prezenta o deficienţă auditivă: prematuritate, greutate la naştere sub 1500 g, hipoxie la naştere, hiperbilirubinemie, infecţii cu

Toxoplasma, Citomegalovirus, tratamente cu ototoxice, alţi membri cu surditate în familie etc. Deoarece s-a constatat ulterior că luând în considerare pentru testare doar copiii cu factori de risc pentru surditate rămâneau încă pe atâţia care prezentau surditate, dar nu aveau factori de risc, s-a decis trecerea la testarea tuturor nou-născuţilor, ceea ce defineşte screeningul universal.

Scopul screeningului

Testarea întregii populaţii de nou-născuţi are ca scop identificarea celor care au probleme de auz, astfel încât aplicarea măsurilor necesare să se facă din timp, iar recuperarea auditivă să fie garantată. În absenţa screeningului, identificarea surdităţilor la copil se face în cea mai mare parte a cazurilor la vârsta de 3-4 ani, când deja intervenţia este tardivă pentru a mai putea obţine rezultate foarte bune prin protezare convenţională sau implantare cohleară. Cele mai dramatice cazuri sunt cele ale copiilor cu surdităţi severe şi profunde, care prezintă şi mutitate.

Identificarea problemelor de auz încă din maternitate oferă posibilitatea de diagnostic clinic precoce şi de intervenţie încă din primele luni de viaţă prin protezare convenţională şi, în funcţie de caz, prin implantare cohleară, cu mari şanse de reabilitare completă pentru toate cazurile noi identificate.

Teste de screening

Metodele mai vechi au fost abandonate în faţa celor noi care prezintă multiple avantaje de timp şi de costuri. Astfel în majoritatea cazurilor se face screeningul hipoacuziilor la nou-născut prin metoda otoemisiunilor acustice. Aplicarea însă a cestei metode unice „scapă" unii copii care, deşi au otoemisiuni prezente, pot fi deficienţi auditivi. Este vorba despre aşa-numita neuropatie auditivă, patologie încă puţin cunoscută. În acest caz se descrie prezenţa otoemisiunilor

acustice, dar absența potențialelor evocate precoce. Unele studii, cum ar fi cel al lui Foerst A. din 2006, efectuat pe aproape 6000 de copii, arată că incidența neuropatiei auditive este de 0,94% în populația de copii care prezentau factori de risc pentru surditate și de 8, 44% printre toți copiii cu surditate profundă. Aceste procente întăresc convingerea efectuării screeningului universal, la toți nou-născuții și prin ambele metode: otoemisiuni și potențiale evocate.

Aparatele cele mai moderne destinate activității de screening sunt dotate cu ambele funcții (otoemisiuni acustice și potențiale evocate) adaptate la metoda screening, adică teste de scurtă durată, de tip calitativ și nu cantitativ: ele afirmă doar prezența sau absența răspunsului, exprimată prin „Pass", atunci când rezultatul este considerat normal, sau „Refer", atunci când acesta nu este obținut.

Screeningul corect și complet, care are ca obiectiv identificarea tuturor nou-născuților cu deficiențe auditive, constă în testarea dublă, prin potențiale evocate și otoemisiuni acustice, chiar dacă acest tip de testare ridică costurile operațiunii. În cazul în care ambele teste nu pot fi asigurate, este de preferat screening-ul prin potențiale evocate, chiar dacă acesta solicită mai mult timp pentru un nou-născut decât testarea prin otoemisiuni (75).

Protocoalele de screening variază de la un centru la altul sau de la o țară la alta, însă toate respectă niște principii: copiii identificați în maternități sunt supuși testelor audiologice clinice. Cei găsiți cu hipoacuzii vor urma tratamentele necesare. Cei care prezintă factori de risc pentru surditate, dar nu este identificată la naștere, sunt urmăriți clinic la fiecare 3 luni timp de 1 an, iar apoi anual, pentru eventualitatea instalării unei hipoacuzii progresive.

ÎNCADRAREA AUDIOLOGICĂ A HIPOACUZIILOR ȘI TRATAMENTUL PROTETIC AUDITIV

Hipoacuzia reprezintă o stare patologică reprezentată de o pierdere parțială sau totală a auzului la una sau la ambele urechi.

Singura situaţie în care există discuţii cu privire la enunţarea stării patologice este presbiacuzia, adică scăderea acuităţii auditive datorată vârstei, considerată ca fiind prezentă la majoritatea vârstnicilor peste 65 de ani, în grade variate. Hipoacuziile pot îmbrăca mai multe forme şi grade.

În cele ce urmează vor fi prezentate unele aspecte privind definirea şi clasificarea hipoacuziilor, dar şi tratamentele protetice disponibile în prezent.

După sediul lezional, în mod clasic, hipoacuziile sunt considerate a fi de trei tipuri: de transmisie, neuro/senzoriale şi mixte. După noile tendinţe se pare că această clasificare în viitor se va schimba, deoarece se discută deja şi despre o transmisie la nivelul cohleei (sindromul celei de-a treia ferestre), nu numai a urechii externe şi medii ca până acum, dar şi de împărţirea hipoacuziei neuro/senzoriale în patologie senzorială, sinaptică şi neurală (cohleară, sinaptică şi retrocohleară). Existenţa unei hipoacuzii de transmisie cohleară, neelucidată încă pe deplin, este logică dealtfel dacă ţinem seama de teoria undei călătoare a lui Bekesy şi de faptul că în cohlee, până la nivelul membranei bazilare şi respectiv a celulelor senzoriale, transmiterea sunetului este tot una mecanică (76).

Hipoacuziile mixte reprezintă combinaţii ale celorlalte tipuri, având de obicei mai mult de un sediu lezional. Acestea nu au particularităţi deosebite, împrumutând din caracteristicile celor două tipuri care le compun: de transmisie şi neuro/senzorială.

Hipoacuzia de transmisie este obiectivată prin prezenţa pe ATL a unei diferenţe de peste 10 dB între cele două curbe (CO şi CA). Trebuie precizat că o hipoacuzie de transmisie pură nu poate depăşi 70 -75 dB.

Clasificarea hipoacuziilor se poate face după multiple criterii, multe dintre ele fiind cuprinse în final în enunţul diagnostic corect:

criteriul părţii afectate, al simetriei, criteriul curbei audiometrice, al gradului pierderii audiometrice în conducerea aeriană, al modului de debut, al momentului de debut, criteriul de evolutivitate, criteriul sediului lezional şi criteriul etiologic (77).

Cea mai importantă clasificare din punct de vedere diagnostic şi intervenţional este cea audiometrică. Conform recomandării Biroului Internaţional de Audio-Fonologie, stabilirea pierderii auditive în dB HL se face după standardele ISO, obţinând o audiogramă. Se calculează media pierderii tonale, luând în calcul pierderea în dB HL pe anumite frecvenţe: 500 Hz, 1000 Hz, 2000 Hz şi 4000 Hz. La frecvenţele care nu sunt percepute se ia în considerare o pierdere de 120 dB. Se face media aritmetică a pierderii pe frecvenţele amintite, prin adunarea valorilor şi împărţirea la 4, cu rotunjirea spre cea mai apropiată unitate. Pierderea se calculează pentru fiecare ureche în parte şi defineşte gradul hipoacuziei (tabelul IV) (78).

Tabelul IV. ***Clasificarea hipoacuziilor în funcţie de pierderea tonală***
(după Recomandările BIAP/mai 2005 - nr. 02/1 bis)

Forma hipoacuziei	Gradul	Media pierderii auditive tonale CA
Auz normal şi subnormal		< 20 dB HL
Hipoacuzie uşoară		21 - 40 dB HL
Hipoacuzie medie (moderată)	Gradul I	41 - 55 dB HL
	Gradul II	56 - 70 dB HL
Hipoacuzie severă	Gradul I	71 - 80 dB HL
	Gradul II	81 - 90 dB HL
Hipoacuzie profundă	Gradul I	91 - 100 dB HL
	Gradul II	101 - 110 dB HL
	Gradul III	111 – 119 dB HL
Hipoacuzie totală (Cofoză)		> 120 dB HL

Este posibilă şi calcularea unei pierderi globale, care este identică cu pierderea auditivă a fiecărei urechi doar în cazul surdităţilor simetrice şi diferă în cazul surdităţilor asimetrice. Calculul pierderii globale se face prin înmulţirea mediei pierderii auditive pe cea mai proastă ureche cu 3 şi pentru urechea mai bună cu 7, se adună şi totalul se împarte la 10. Valoarea obţinută este pierderea globală tonală a individului exprimată în dB HL (tabelul IV).

TRATAMENTUL PROTETIC AL HIPOACUZIILOR

Proteza auditivă reprezintă soluţia terapeutică pentru majoritatea hipoacuziilor neuro/senzoriale care nu pot beneficia de tratament medicamentos pentru recuperare, realizând o compensare funcţională a urechii protezate. De asemenea, în hipoacuziile de transmisie şi mixte care nu pot fi recuperate funcţional chirurgical, se recomandă protezarea auditivă. Pentru surdităţile copilului, protezarea auditivă, indiferent de tipul acesteia, trebuie completată de tratament logopedic, în vederea achiziţiei limbajului sau a corectării acestuia.

Hipoacuziile neuro/senzoriale uşoare, medii şi o parte dintre cele severe pot fi tratate prin protezare cu proteză auditivă convenţională. Cele care nu pot beneficia de proteza convenţională, adică surdităţile profunde şi o parte dintre cele severe, au indicaţie de protezare auditivă cu proteze implantabile, implant cohlear, implant auditiv de trunchi cerebral, mai nou implantul auditiv de mezencefal. Protezele cu ancorare osoasă reprezintă şi ele o soluţie pentru pacienţii care nu pot beneficia de proteze convenţionale, fie din cauza proastei performanţe cu acestea, fie din diverse cauze locale (supuraţii, malformaţii etc), fie estetice.

Studii multiple arată că scoarţa cerebrală se adaptează deficitului auditiv prin reorganizare neuronală, fenomen denumit *plasticitate de privare* auditivă. După protezarea auditivă sunt semnalate unele fenomene de reorganizare funcţională, printre

primele beneficii dovedite fiind: tendința la normalizare a soniei, ameliorarea discriminării în intensitate, creșterea fineței de discriminare frecvențială pentru frecvențe specifice, modificări ale lateralității auditive centrale. Aceste fenomene sunt cuprinse în noțiunea de *plasticitate de reabilitare* și au fost demonstrate cu ajutorul imagisticii funcționale (79, 80, 81, 82).

Modalitățile de stimulare a urechii umane și/sau a sistemului nervos auditiv uman cu ajutorul unei proteze auditive sunt: stimularea indirectă (pe cale aeriană sau osoasă) și stimularea directă electrică (cohleară sau nucleară).

Funcționarea oricărui tip de ajutor auditiv are nevoie de o sursă de energie, aceasta fiind asigurată fie prin folosirea de baterii adaptate mărimii dispozitivului sau amplificării necesare, fie prin acumulatori reîncărcabili.

Recomandarea tipului de proteză auditivă se face de către medicul specialist ORL, iar protezarea convențională se efectuează în cabinetele speciale de protezare auditivă. Protezele implantabile sunt recomandate și implantate de specialistul ORL. Orice recomandare protetică se face după un bilanț audiologic, cel mai des pe seama audiogramei tonale liminare (care include și determinarea pragului de disconfort) și a celei vocale, iar în cazul copiilor care nu cooperează la probe subiective, pe baza unui bilanț audiologic mai complex care include și determinarea pragurilor auditive prin potențiale evocate (ASSR). Adaptarea și supravegherea pacienților cu proteze implantabile se face de asemenea în clinica unde s-a efectuat implantul, fiind un proces mai elaborat. Cel mai dificil demers în domeniul protezării auditive este protezarea și adaptarea protetică a copilului, care necesită lucru în echipă (ORL-ist, audiolog, logoped, sociolog, psiholog, educator, familie) (83).

Recuperarea auditivă protetică a unui pacient nu se realizează numai pentru ameliorarea planului perceptiv și restabilirii accesului

la comunicare, dar în egală măsură poate reda pacientului mijloacele de reacţie în mediul său folosindu-se din plin de abilităţile sale intelectuale şi sociale şi îi restabileşte echilibrul psihologic.

Protezarea auditivă convenţională

Proteza auditivă este un dispozitiv electro-acustic miniaturizat care conţine în principal un microfon, un amplificator sau microprocesor şi o cască sau vibrator. Amplificatorul sau microprocesorul este analogic ori digital. În ultimii ani, deoarece progresul tehnic în acest domeniu este foarte mare, tendinţa este de a se renunţa la dispozitivele analogice, folosindu-se numai cele digitale. În afara mecanismului funcţional, proteza auditivă convenţională are şi o serie de accesorii, în funcţie de model: potenţiometru, butoane de control, olivă, trompă, compartiment baterie etc.

Protezele convenţionale stimulează urechea internă pe cale aeriană sau osoasă. Cele adaptate căii aeriene pot fi în principal de două tipuri: retroauriculare şi intraauriculare (complet intracanal, minicanal, canal şi concă – Fig. 80). Denumirile variază de la un producător la altul, dar toate fac referire la segmentul anatomic ocupat de dispozitivul auditiv în raport cu urechea. Protezele retroauriculare sunt „conectate" la ureche printr-un canal care leagă trompa protezei cu o olivă individualizată pe urechea respectivă (realizată după mulaj), aceasta putând avea şi ea diferite conformaţii în funcţie de pierderea de auz şi forma anatomică a urechii externe a pacientului. Protezele care folosesc vibraţia osoasă includ un vibrator care trebuie să fie în contact permanent cu osul. La acest tip de proteză convenţională cea mai mare problemă este stabilitatea sistemului (ataşate la ochelari, la o bandă elastică de cap etc). În ultimul timp se renunţă la ele în favoarea protezelor implantabile cu ancorare osoasă sau a protezelor semi-implantabile.



Fig. 80. ***Modele de proteze auditive convenţionale.***

Protezele auditive convenţionale pot fi folosite practic în orice tip de pierdere auditivă (transmisie, neuro/senzorială sau mixtă), uşoare, medii, severe şi chiar în unele cazuri de hipoacuzii profunde, atât la adult cât şi la copilul de orice vârstă. Absenţa rezultatelor favorabile, adică o bună percepţie a sunetelor pure şi o bună discriminare a vorbirii, sugerează că etapa protezării convenţionale este depăşită şi trebuie să ne orientăm spre un alt tip de protezare auditivă, cea implantabilă.

În surdităţile neuro/senzoriale pure amplificarea oferită de proteza auditivă se instalează peste o funcţie de transmisie normală a urechii medii. Cohleea, care funcţionează insuficient din punct de vedere cantitativ în ciuda unei vibraţii normale fără proteză, primeşte prin funcţionarea protezei un surplus de energie susceptibilă de a crea un răspuns cohlear. Întrucât organul vizat, cohleea, este deja afectat, acest răspuns aşteptat nu poate fi unul perfect, satisfacţia pacientului protezat depinzând direct de tipul şi nivelul atingerii urechii interne. Satisfacţia depinde însă la fel de direct de calitatea protezei auditive şi de calitatea şi profesionalismul adaptării protetice.

Protezele auditive cu componentă implantabilă

În cazul acestor proteze stimularea se realizează pe cale osoasă sau direct la nivelul ferestrelor, sau pe cale electrică direct la nivelul cohleei ori a nucleilor auditivi retrocohleari.

Există şi proteze de tip „hibrid", electro-acustice, destinate pierderilor auditive importante pe frecvenţele înalte, care nu pot fi compensate cu o proteză auditivă convenţională, cu conservarea unor praguri protezabile clasic pe frecvenţele joase şi medii. În acest caz dispozitivul implantat are practic două componente: una care se comportă ca un implant cohlear, având partea implantabilă identică acestuia, cu diferenţa că portelectrodul scurt pătrunde doar parţial în cohlee, asigurând stimularea turului bazal, dar conservând restul cohleei; cealaltă componentă se comportă ca o proteză auditivă digitală convenţională.

Protezele cu ancorare osoasă

Calea osoasă reprezintă mai degrabă o vibraţie decât o amplificare, care pune în funcţie cohleea prin intermediul oaselor cutiei craniene. Proteza implantabilă BAHA (bone anchored hearing aid) a înlocuit în prezent aproape peste tot protezele clasice cu contact osos extern (vibratoarele ataşate la braţele ochelarilor sau cele fixate cu bandă de cap), fiind destinată în principal hipoacuziei de transmisie, dar şi celei mixte şi surdităţii profunde unilaterale (pentru compensarea câmpului auditiv de partea afectată prin transcranierea semnalului către urechea sănătoasă).

BAHA este constituită dintr-o piesă osteointegrabilă din titan care se implantează în osul craniului (Fig. 81) şi un procesor de sunet (vibrator) care se ataşează la exterior peste capătul implantului care se exteriorizează la piele.



Bone anchored hearing aid (BAHA)



Vibrant-Soundbridge

Fig. 81. ***Modele de proteze auditive implantabile cu ancorare osoasă cele mai cunoscute.***

Calea osoasă este indicată atunci când calea osoasă nu este utilizabilă din cauza unor motive de adaptare fizică (supurații cronice, cicatrici stenotice sau aplazia de conduct auditiv extern). Sunt indicate atât în hipoacuziile de transmisie cât și în cele neuro-senzoriale, dar folosirea lor este limitată până la surdităţile medii spre severe din cauza amplificării insuficiente a vibratorului.

Un alt tip de proteze auditive folosite sunt cel așa-numite „de ureche medie", care folosesc drept mecanism de transmitere vibrația osiculară directă. Acestea prezintă la exterior un procesor de sunet, iar partea implantabilă constă dintr-un receptor și un element vibrant miniaturizat care se fixează la nivelul nicovalei (braț descendent sau capul nicovalei). În ultimul timp au apărut noi tehnici, prin plasarea elementului vibratil chiar pe platina scăriței sau la nivelul ferestrei rotunde, cu rezultate foarte bune. Sunt indicate în hipoacuziile neuro/senzoriale medii și severe la pacienți peste 18 ani cu ureche medie sănătoasă și care au o experiență auditivă (84).

Implantul cohlear

Implantul cohlear poate fi văzut ca o cohlee artificială, dar de fapt el foloseşte spaţiul intracohlear pentru a prezenta informaţia sonoră direct terminaţiilor nervului auditiv sub formă de curenţi electrici. Este compus din două părţi: una internă, implantată, care conţine receptorul (componenta electronică) şi electrozii ce ajung în cohlee şi stimulează electric nervul într-o manieră asemănătoare celei fiziologice, dar mult mai simplificată (Fig. 82).



Fig. 82. *Modelele de implante cochleare (monoaurale şi binaural) de uz curent.*

Partea externă arată ca o proteză auditivă retroauriculară şi conţine procesorul de sunet digital, sursa de energie (baterii sau acumulatori) şi antena transmiţătoare ce se plasează peste receptorul implantat cu ajutorul unui magnet. Există şi versiuni cu alimentatorul şi modulul de comandă de purtat la centură sau în altă parte (buzunar etc.) pentru ca partea retroauriculară să devină mai uşoară, variantă

destinată copilului foarte mic. Tratamentul digital al semnalului acustic este în cazul implantelor foarte complex, oferind totodată prin softul de reglaj multiple posibilităţi de intervenţie a audiologului asupra modului de stimulare şi performanţei auditive a pacientului (Fig. 83).

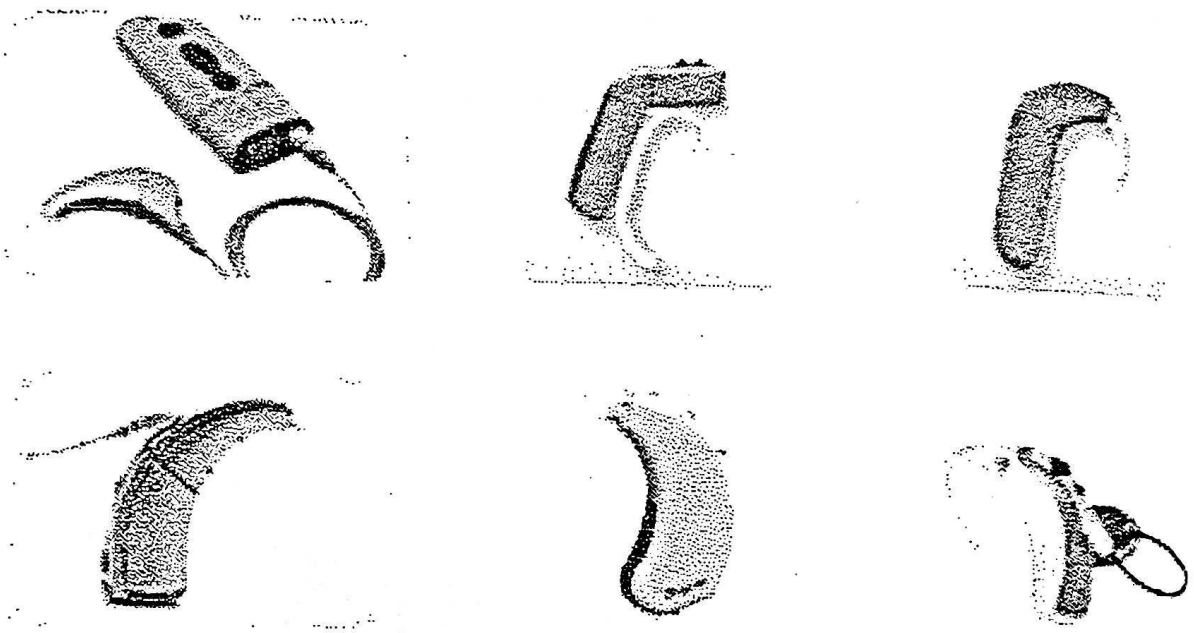

Figura 83. ***Modelele de procesoare de sunet pentru implantele cochleare de uz curent de ultimă generaţie.***

În afara implantului propriu-zis, o importanţă mare în asigurarea unui auz eficient şi care să permită la copilul mic achiziţia de limbaj o are softul de reglaj şi de testare a implantului. În ultimele versiuni, toţi producătorii oferă posibilităţi obiective de control a stimulării electrice astfel încât chiar şi la copiii care nu colaborează deloc în vederea stabilirii unor praguri auditive să avem posibilitatea unei stimulări bine adaptate.

Implantele şi procesoarele de sunet folosite în prezent ca ultimele tehnologii pentru cei patru producători se regăsesc enumerate în tabelul 5 şi reprezentate în figurile 82 şi 83.

Tabelul V. *Implantele cohleare şi procesoarele de ultimă tehnologie folosite în prezent.*

Producătorul	Implant	Procesor
Cochlear (Australia)	Freedom	Freedom
MedEl (Austria)	Pulsar CI100 Sonata TI100	Opus 1 Opus 2
Neurelec (Franţa)	Digisonic SP Digisonic Binaural	Digi SP
Advanced Bionics (SUA)	HiRes 90k	Harmony

Implantul cohlear a depăşit multe limite de-a lungul timpului şi a deschis enorm de multe câmpuri de cercetare şi chiar a contribuit la o mai bună cunoaştere a sistemului auditiv uman. Este indicat în surdităţile bilaterale severe sau profunde care nu au beneficii reale de pe urma protezării convenţionale. Există mai multe condiţii pe care un pacient surd ar trebui să le îndeplinească pentru a fi un bun candidat la implantul cohlear, dar, de-a lungul timpului, doar câteva au rămas esenţiale şi fără acestea implantul cohlear chiar nu se poate realiza. Pacientul trebuie să aibă cohlee (implantul poate fi realizat chiar şi într-o cohlee malformată), iar căile retrocohleare trebuie să fie integre. Poate fi o soluţie şi pentru adulţi şi pentru copii dacă au indicaţie audiologică (adică prezintă surditate bilaterală severă sau profundă care nu este recuperabilă prin protezare convenţională) şi nu au contraindicaţii. Un element esenţial pentru o bună recuperare este ca implantarea să fie indicată şi efectuată cât mai aproape de momentul de debut al surdităţii, iar la cei cu hipoacuzii progresive, cât mai repede după ce testele audiologice certifică apariţia indicaţiei de implantare (85).

În ultimii există tendinţa de a se indica implantarea bilaterală, mai ales la copil. Este evident că această strategie poate creşte

calitatea auzului, mai ales prin faptul că acoperă ambele hemicâmpuri auditive, oferind o stereofonie ce permite localizarea sursei sonore, dar şi crescând raportul semnal/zgomot şi îmbunătăţind înţelegerea vorbirii în mediul cu zgomot (86).

Implantul auditiv de trunchi cerebral

Implantul auditiv de trunchi cerebral (auditory brainstem implant – ABI) este construit pe acelaşi principiu ca şi implantul cohlear, dar electrozii sunt aşezaţi pe un portelectrod plat pentru a fi plasaţi în contact cu suprafaţa nucleului cohlear situat în trunchiul cerebral. Acest tip de implant este destinat celor cu surdităţi profunde sau cofoze bilaterale care nu pot beneficia de implantul cohlear fie deoarece nu au cohlee (malformaţii majore, aplazii), fie pentru că s-a compromis sau nu există nervul auditiv (aplazii de nerv VIII sau hipoplazii, neurinoame de acustic prezente sau operate. În cazul implantului nuclear (de trunchi cerebral) reglajele sunt realizate cu maximă precauţie şi eventual în prezenţa unei echipe medicale de intervenţie, deoarece o stimulare electrică excesivă poate influenţa nuclei vitali din vecinătate cu accidente grave. Performanţele cu acest tip de implant nu sunt convingătoare în toate cazurile; deşi tonurile pot fi bine auzite, rămâne o mare problemă identificarea mesajului vorbit (87).

Implantul auditiv de mezencefal

Acest tip de implant (auditory midbrain implant - AMI) a fost foarte recent lansat de o echipă germană ca alternativă la implantul nuclear (ABI), fiind o proteză auditivă pentru sistemul auditiv central. Stimularea este electrică şi se face la nivelul colicululor inferiori. Deocamdată au fost acceptaţi ca pacienţi doar cei cu neurofibromatoze care au dezvoltat tumori bilaterale de nerv VIII şi care au fost îndepărtate, însă cu consecinţa unei surdităţi neurale

bilaterale. Din cauza absenţei nervului auditiv bilateral, aceşti pacienţi nu pot beneficia de implant cohlear, dar au ca alternativă ABI. Ştiindu-se faptul că la astfel de pacienţi performanţa perceperii vorbirii este foarte limitată, se poate ca o altă alternativă mai bună să fie AMI, care se pare că poate oferi o mai bună respectare a „tonotopiei" fiziologice (88, 89, 90) .

NOTĂ:

În faţa unei asemenea diversităţi de oferte atât în domeniul protezelor auditive convenţionale, cât şi în cel al protezelor auditive implantabile, este evident că cel mai important lucru este o indicaţie medicală corectă bazată pe un diagnostic audiologic şi medical bine documentat şi argumentat. Astfel testele folosite la adult şi copil trebuie să fie adaptate vârstei şi să aibă o acurateţe deosebită pentru a compensa dintre factorii de eroare care sunt inevitabili. O garanţie a corectitudinii fiecărui test în parte o constituie concordanţa audiologică şi logică cu celelalte.

BIBLIOGRAFIE

1. Kidd G. Psychoacoustics. În: Handbook of Clinical Audiology, sub redacţia Katz J, Lippincott Williams & Wilkins Baltimore 2002: 33-49.
2. Green DM, Sweets JA. Signal detection theory and psychophysics. Editura Kreiger New York 1974.
3. Legent F, Calais C, Bordure P, Ferri-Launai ML. Notions de psycho-acoustique. În: Manuel pratique des tests de l'audition. Ed. Masson Paris 1998: 3-19.
4. Reynolds GS, Stevens SS. Binaural summation of loudness. Journal of the Acoustical Society of America 1960; 32: 1337-1344.
5. Wegel LR, Lane CE. The auditory masking of one sound by another and its probably relation to the dynamics of the inner ear. Phys Rev 1924; 23: 266-285.
6. Liden G, Nilssen G, Anderson H. Masking în clinical audiometry. Acta Otolaryngol (Stockh) 1959; 50: 125-136.
7. Legent F, Bordure P, Calais C, Malard O. Acoumétrie. În: Audiologie pratique - Manuel pratique des tests de l'audition. Ed. Masson Paris – ediţia a 2-a 2002: 3-10.
8. Legent F, Calais C, Bordure P, Ferri-Launai ML. Acoumétrie. În: Manuel pratique des tests de l'audition. Ed. Masson Paris 1998: 21-28.
9. Delaroche M. Audiométrie comportamentale du très jeune enfant. Editura De Boeck & Larcier, Bruxelles 2001: 51-60.
10. Diefendorf AO, Gravel JS. Visual reinforcement and behavioral observation audiometry. În: Handbook of Pediatric Audiology, sub redacţia Gerber SE, Editura Gallaudet University Press 1996: 55-83.
11. Diefendorf AO. Detection and Assessment of Hearing Loss în Infants and Children. În: Handbook of Clinical Audiology, sub redacţia Katz J, Lippincott Williams & Wilkins Baltimore 2002: 469-480.
12. Harrell R. Puretone Evaluation. În: Handbook of Clinical Audiology, sub redacţia Katz J, Lippincott Williams & Wilkins Baltimore 2002: 71-85.
13. Sivian LJ, White SD. On minimal audible sound fields. J Acoust Soc Am 1933; 4: 288-321.

14. Wilber LA. Transducers for Audiologic Testing. În: Handbook of Clinical Audiology, sub redacţia Katz J, Lippincott Williams & Wilkins Baltimore 2002: 88-95.
15. Zwislocki J, Kruger B, Miller JD, Niemoeller AF, Show EA, Studebacker G. Earphones în audiometry. J Acoust Soc Am 1988; 83: 1688-1689.
16. Killion MC, Villchur E. Comments on „Earphones în audiometry." J Acoust Soc Am 1989; 85: 1775-1778.
17. Wilber LA, Kruger B, Killion MC. Reference thresholds for ER-3A insert earphone. J Acoust Soc Am 1988; 83: 669-676.
18. Corso JF, Cohen AA. Methodological aspects of auditory threashold measurements. J Exp Psychol 1958; 55: 8-12.
19. Carhart R, Jerger J. Preferred method for clinical determination of pure-tone thresholds. J Speech Hear Dis 1959; 16: 340-345.
20. Zwislocki JJ. Temporal summation of loudness. J Acoust Soc Am 1969; 46: 431-441.
21. Legent F, Bordure P, Calais C, Malard O. Audiométrie vocale. În: Audiologie pratique - Manuel pratique des tests de l'audition. Ed. Masson Paris – ediţia a 2-a 2002: 49-62.
22. Chaiklin JB, Ventry IM. Spondee threshold measurements: a comparison of 2- and 5-dB steps. J Speech Hear Dis 1964; 29: 47-59.
23. Fletcher H. A method of calculating hearing loss from speech from an audiogram. Acta Otolaryngol (Suppl) 1950; 90: 26-37.
24. Carhart R. Observations on the relations between thresholds for pure tones and for speech. J Speech Hear Dis 1971; 36: 476-483.
25. Liden G, Nilsson G, Anderson H. Masking în clinical audiometry. Acta Otolaryngol 1959; 50: 125-136.
26. Konkle DF, Berry GA. Masking în speech audiometry. În: Principles of speech audiometry, sub redacţia Konkle DF, Rintelmann WF, editura University Park Press, Baltimore 1983: 285-319.
27. Legent F, Bordure P, Calais C, Malard O. Tympanométrie. În: Audiologie pratique - Manuel pratique des tests de l'audition. Ed. Masson Paris – ediţia a 2-a 2002: 77-95.
28. Kobayashi T, Okitsu T, Takasaka T. Foreward – backward tracing tympanometry. Acta Otolaryngol 1987; 435: 100-106.

29. Roup CM, Wiley TW, Safady SH, Stoppenbach DT. Tympanometric screening norms for adults. Am J Audiol 1998; 7: 55-60.
30. Wiley TL, Cruickshanks KJ, Nondahl DM, Tweed TS, Klein R, Klein BEK. Tympanometric measures in older adults. J Am Acad Audiol 1996; 7: 260-268.
31. Courtat P, Elbaz P, François M, Ohresser M, Leca F. Exploration de la fonction auditive. În: Explorations fonctionnelles en ORL, sub redacția Courtat P, Peytral C, Elbaz P, Editura Masson, Paris 1996: 6-11.
32. Nozza RJ, Bluestone CD, Kardatze D, Bachman R. Identification of middle ear effusion by aural acoustic immittance measures for diagnosis of middle ear effusion in children. Ear Hear 1994; 15: 310-323.
33. Holte L, Margolis RH, Cavanaugh RM. Developmental changes in multifrequency tympanograms. Audiology 1991; 30: 1-24.
34. Gelfand SA. The Acoustic Reflex. În: Handbook of Clinical Audiology, sub redacția Katz J, Lippincott Williams & Wilkins Baltimore 2002: 205-232.
35. Prieve AB, Fitzgerald TS. Otoacoustic emissions. În: Handbook of Clinical Audiology, sub redacția Katz J, Lippincott Williams & Wilkins Baltimore 2002: 440-468.
36. Moulin A, Collet L. Les otoémissions acoustiques en exploration fonctionnelle. Editura Editions Médicales Internationales, Cachan 1996: 17-48.
37. Collet L, Gartner M, Moulin A, Kauffmann I, Disant F, Morgon A. Evoked otoacoustic emissions and sensorineural hearing loss. Arch Otolaryngol Head Neck Surg 1989; 115: 1060-1062.
38. Guinan JJ. Effect of efferent neural activity on cochlear mechanics. În: Cochlear Mechanics and Otoacoustic Emissions. Scand Audiol 1986; (Suppl 25): 53-62.
39. Siegel JH, Kim DO. Efferent control of cochlear mecanics? Olivocochlear bundle stimulation affects cochlear biomechanical nonlinearity. Hear Res 1982; 6: 171-182.
40. Collet L, Kemp DT, Veuillet E, Duclaux R, Moulin A, Morgon A. Effect of contralateral auditory stimuli on active cochlear micromechanical properties in human subjects. Hear Res 1990; 43: 251-262.

41. Strickland AE, Burns EM, Tubis A. Încidence of spontaneous otoacoustic emissions în infants and children. J Acoust Soc Am 1985; 78: 931-935.
42. Kok MR, Van Zanten GA, Brocaar MP. Aspects of spontaneous otoacoustic emissions în healthy newborns. Hear Res 1993; 69: 115-123.
43. Bonfils P. Spontaneous otoacoustic emissions: clinical interest. Laryngoscope 1989; 99: 752-756.
44. Robinette MS. Clinical observations with transient evoked otoacoustic emissions with adults. Semin Hear 1992; 13: 23-36.
45. Stover L, Norton SJ. The effects of aging on otoacoustic emissions. J Acoust Soc Am 1993; 94: 2670-2681.
46. Lonsbury-Martin BL, Harris FP, Stagner BB, Hawkins MD, Martin GK. Distorsion product emissions în humans. Î. Basic properties în normally hearing subjects. Ann Otol Rhinol Laryngol 1990; 99: 3-14.
47. Gorga MP, Neely ST, Ohlrich B, Hoover B, Redner J, Peters J. From laboratory to clinic: a large scale study of distorsion product otoacoustic emissions în ears with normal hearing and ears with hearing loss. Ear Hear 1997; 18: 440-455.
48. Laski RE. Distorsion product otoacoustic emissions în human newborns and adults. Î. Frequency effects. J Acoust Soc Am 1998; 103: 981-991.
49. Prieve BA, Fitzgerald TS, Schulte LE, Kemp DT. Basic characteristics of distorsion product otoacoustic emissions în infants and children. J Acoust Soc Am 1997; 102: 2871-2879.
50. Davis H, Davis PA, Loomis AL. Electrical reactions of the human brain to auditory stimulation during sleep. J Neurophysiol 1939; 2 : 500-514.
51. Dawson GD. A sumation technique for detecting small signals în a large irregular background. J Neurophysiol 1951; 115 : 2-3.
52. Glattke TJ. Short-latency auditory evoked potentials 1983, Austin Texas, Pro-Ed.
53. Jacobson JT. An overview of the auditory brain response. În:Jacobson JT. The Auditory Brainstem Response, editura San Diego College-Hill Press 1985: 3-12.
54. Jerger J, Mauldin L, Anthony L. Brainstem evoked response audiometry. Audiol Hear Educ 1978; June/July: 17-24.

55. Jewett D, Williston J. Auditory evoked far fields averaged from the scalp of humans. Brain 1971; 94: 681-696.
56. Burkard RF, Secor C. Overview of Auditory Evoked Potentials. În: Handbook of Clinical Audiology, sub redacţia Katz J, Lippincott Williams & Wilkins Baltimore 2002: 233-248.
57. Ponton CW, Moore J K, Eggermont JJ. Auditory brain stem response generation by parallel pathways : Differential maturation of axonal conduction time and synaptic transmission. Ear and hearing 1996; (17) 5: 402-410.
58. Moller A. Neural generators of auditory evoked potentials. În Jacobson J. Principles and applications în auditory evoked potentials, Boston, 1994, Allyn and Bacon; 23 – 46.
59. Hyde M. The slow vertex potential: properties and clinical applications. În: Jacobson J. Principles and applications în auditory evoked potentials, Boston, Allyn and Bacon 1994: 179 – 218.
60. Kraus N, McGee T. Auditory event-related potentials. În: Handbook of Clinical Audiology, sub redacţia Katz J, 4th edition, Lippincott Williams & Wilkins Baltimore 1994: 406-423.
61. Cox L. Înfant assessement: developmental and age-related considerations. În Jacobson J. The auditory brainstem response, College-Hill Press, San Diego 1985: 297-316.
62. Schwartz D, Morris M, Jacobson J. The normal auditory brainstem response and its variants. În Jacobson J. Principles and applications în auditory evoked potentials, Allyn and Bacon, Boston 1994; 123-153.
63. Burkard R, Hecox K. The effect of broadband noise on the human brainstem auditory evoked response – rate and intensity effects. J Acoust Soc Am 1983; 74: 1204-1213.
64. Hecox K, Galambos R. Brainstem auditory responses în human infants and adults. Arch Otolaryngol 1974; 99: 30-33.
65. Starr A, Picton TW, Sininger Y, Hood LJ, Berlin CI. Auditory neuropathy. Brain 1996; 119:741-753.
66. Starr A, Hamilton AE. Correlation between confirmed sites of neurological lesions and abnormalities of far-fields auditory brainstem responses. Electroencephalogr Clin Neurophysiol 1976; 41:595-608.
67. Doyle KJ, Sininger Y, Starr A. Auditory neuropathy în childhood. Laryngoscope 1998; 108:1374-1377.

68. Vander Werff KR, Brown CJ. Effect of audiometric configuration on threshold and suprathreshold auditory steady-state responses. Ear Hear 2005; 26(3): 310-26.
69. Kosminder D. The auditory brainstem response and the stady-state evoked potential as predictors of the behavioral audiogram. Melbourne, Department of ENT, Audiology and Speech Sciences, 1997.
70. Stapells D. Cortical Event-Related Potentials to Auditory Stimuli. În: Handbook of Clinical Audiology, sub redacţia Katz J, Lippincott Williams & Wilkins Baltimore 2002: 378-406.
71. Picton TW, Hyllard SA, Krausz HI, Galambos R. Human auditory sustained potentials I : The name of the response. Electroenceph Clin Neurophysiol 1974; 36: 179-180.
72. Hyde M. The N1 response and it's applications. Audiol Neurootol 1997; 2: 281-307.
73. Brown CJ. Clinical uses of electrically evoked auditory nerve and brainstem responses. Curr Opin Otolaryngol Head Neck Surg 2003; 11(5): 383-387.
74. Verhaert N, Willems M, Van Kerschaver E, Desloovere C. Impact of early hearing screening and treatment on language development and education level: Evaluation of 6 years of universal newborn hearing screening (ALGO®) în Flanders, Belgium. Înt J Pediatr Otorhinolaryngol 2008; 72(5): 599-608.
75. Cao-Nguyen MH, Kos MI, Guyot JP. Benefits and costs of universal hearing screening programme. Înt J Pediatr Otorhinolaryngol 2007; 71(10): 1591-1595.
76. Merchant SN, Rosowski JJ. Conductive Hearing Loss Caused by Third-Window Lesions of the Inner Ear. Otol Neurotol. 2008; 29(3): 282-289.
77. Yetişer S, Kertmen M. Cochlear conductive hearing loss în patients with Meniere's disease. Kulak Burun Bogaz Ihtis, Derg. 2007;17(1):18-21.
78. Liu X, Xu L. Non-syndromic hearing loss: an analysis of audiograms. Ann Otol Rhinol Laryngol 1994; 103: 428-433.
79. Thai-Van H, Micheyl C, Moore BC, Collet L. Enhanced frequency discrimination near the hearing loss cut-off: a consequence of central auditory plasticity induced by cochlear damage? Brain 2003; 126(10): 2235-2245.
80. Thai-Van H, Micheyl C, Norena A, Veuillet E, Gabriel D, Collet L. Enhanced frequency discrimination în hearing-

impaired individuals: a review of perceptual correlates of central neural plasticity induced by cochlear damage. Hear Res 2007; 233(1-2): 14-22.

81. Collet L, Papazian N, Toffin C. Consequences de la mise en place d'un appareillage auditif. În: Education auditive – de la parole a la musique, sub redacția Meyer B et al., Les monographies Amplifon Nr. 38, Montfermeil, Franța, ediția 2005: 9-12.
82. Garnier S. Anatomie de l'aide auditive. În: Suppléance instrumentale de la surdité: les aides auditives, sub redacția Morgon A, Société française d'oto-rhino-laryngologie et de pathologie cervico-faciale 1998: 95-101.
83. Portmann D, Bonnin JC, Bourdin M. Îndications et résultats de l'aide auditive conventionnelle chez l'adulte. În: Suppléance instrumentale de la surdité: les aides auditives, sub redacția Morgon A, Société française d'oto-rhino-laryngologie et de pathologie cervico-faciale 1998: 217-222.
84. Kiefer J, Arnold W, Staudenmaier R. Round window stimulation with an implantable hearing aid (Soundbridge) combined with autogenous reconstruction of the auricle - a new approach. ORL J Otorhinolaryngol Relat Spec 2006; 68(6): 378-385.
85. Clark G. Preoperative selection. În: Clark G. Cochlear Implants – Fundamentals and Applications, Editura Springer-Verlag New York 2003: 550-586.
86. Vincent C, Zini C, Gandolfi et al. Results of the MXM Digisonic auditory brainstem implant clinical trials în Europe. Otol Neurootol 2002; 23: 56-60.
87. Lenarz T, Lim HH, Reuter G, Patrick JF, Lenarz M. The auditory midbrain implant: a new auditory prosthesis for neural deafness-concept and device description. Otol Neurotol 2006; 27(6): 838-843.
88. Samii A, Lenarz M, Majdani O, Lim HH, Samii M, Lenarz T. Auditory midbrain implant: a combined approach for vestibular schwannoma surgery and device implantation. Otol Neurotol 2007; 28(1): 31-38.
89. Lim HH, Anderson DJ. Auditory Cortical Responses to Electrical Stimulation of the Inferior Colliculus: Implications for an Auditory Midbrain Implant. Neurophysiol 2006; 96: 975-988.

Capitolul 3

PATOLOGIE RINOSINUSALĂ

Asist. univ. Dr. Dragoş Octavian PALADE

ANATOMIA NASULUI

Nasul reprezintă segmentul iniţial ce intră în componenţa aparatului respirator fiind alcătuit din doua părţi: o parte externa (piramida nazala) şi o parte internă (fosele nazale).

PIRAMIDA NAZALĂ

Are o formă de piramidă triunghiulară ce prezinta 3 feţe, 3 margini şi un vârf. Feţele laterale prezintă la partea inferioară aripile nasului. Faţa inferioară (baza piramidei) corespunde narinelor, iar faţa posterioară lipseşte (pasajul catre nazofaringe-coanele). Marginile laterale sunt reprezentate de şanţurile nazo-geniene şi nazo-palpebrale iar marginea anterioară mai este cunoscută şi sub numele de dosul nasului. Piramida nazală este formată dintr-un schelet osos (apofizele montante ale oaselor maxilare şi oasele proprii nazale) şi unul cartilaginos (aripile nazale-cartilagiile alare, laterale şi accesorii). Acest schelet este acoperit de piele, ţesut celular subcutanat şi muşchii pieloşi (dilatatori şi constrictori ai narinelor).

FOSELE NAZALE

Fosele nazale se prezintă ca un culoar situat deasupra cavităţii bucale, între orbite şi sinusurile maxilare, fiind împărtit în două porţiuni simetrice de către septul nazal.

Unei fose îi descriem 4 pereţi:

- **Peretele inferior** - alcătuieşte bolta cavităţii bucale şi este format din apofiza palatină a maxilarului superior şi lama orizontală a palatinului.
- **Peretele superior** este format de faţa postero-inferioară a oaselor proprii, spina nazală a frontalului, lama ciuruită a etmoidului şi de faţa inferioară a corpului sfenoidului.
- **Peretele intern** (septul) este format de lama verticală a etmoidului şi vomer; în unghiul anterior dintre aceste oase se găseşte cartilajul septului.
- **Peretele extern** este cel mai important fiind constituit de către maxilarul superior, sfenoid, palatin, lacrimal, etmoid şi cornetul inferior.

Lacrimalul ocupă spaţiul din spatele maxilarului superior şi împreună cu masa laterală a etmoidului acoperă superior hiatusul dintre maxilarul superior şi aripa internă a apofizei pterigoide; antero-inferior transformă şanţul lacrimo-nazal de pe maxilarul superior într-un canal.

Superior, palatinul prezintă 2 apofize — sfenoidală şi orbitară despărţite de un şanţ care este transformat de către corpul sfenoidului în gaura sfenopalatină (trec artera şi nervul sfenopalatin din fosa pterigomaxilară către fosele nazale).

În partea inferioară a peretelui extern se găseşte cornetul inferior a cărui margine superioară se articulează cu creasta turbinală inferioară a maxilarului superior şi îndărăt cu creasta turbinală inferioară a palatinului.

Cornetul inferior împreună cu peretele extern al fosei nazale formează meatul inferior la nivelul căruia se deschide canalul lacrimo-nazal care vine de la sacul lacrimal situat în unghiul intern al ochiului. Din şanţul lacrimal, el se îndreaptă oblic în jos şi înainte, iar după un traiect de 1-2 cm se deschide în meatul inferior.

Masele laterale ale etmoidului iau parte la formarea peretelui extern deasupra cornetului inferior, între lacrimal, maxilar, palatin şi sfenoid.

Faţa anterioară a maselor laterale se uneşte cu lacrimalul şi apofiza montantă a maxilarului superior, faţa superioară se articulează cu faţa inferioară a frontalului, faţa posterioară cu sfenoidul, faţa inferioară cu faţa internă a maxilarului superior deasupra orificiului sinusului maxilar şi de asemenea cu apofiza orbitară a palatinului.

Faţa externă corespunde osului planum (lama papiracee).

Cornetul mijlociu delimitează cu peretele extern al fosei, meatul mijlociu.

Marginea superioară numită rădăcina cloazonată a cornetului mijlociu se inseră pe baza craniului împărţind labirintul etmoidal în două: etmoidul anterior şi posterior.

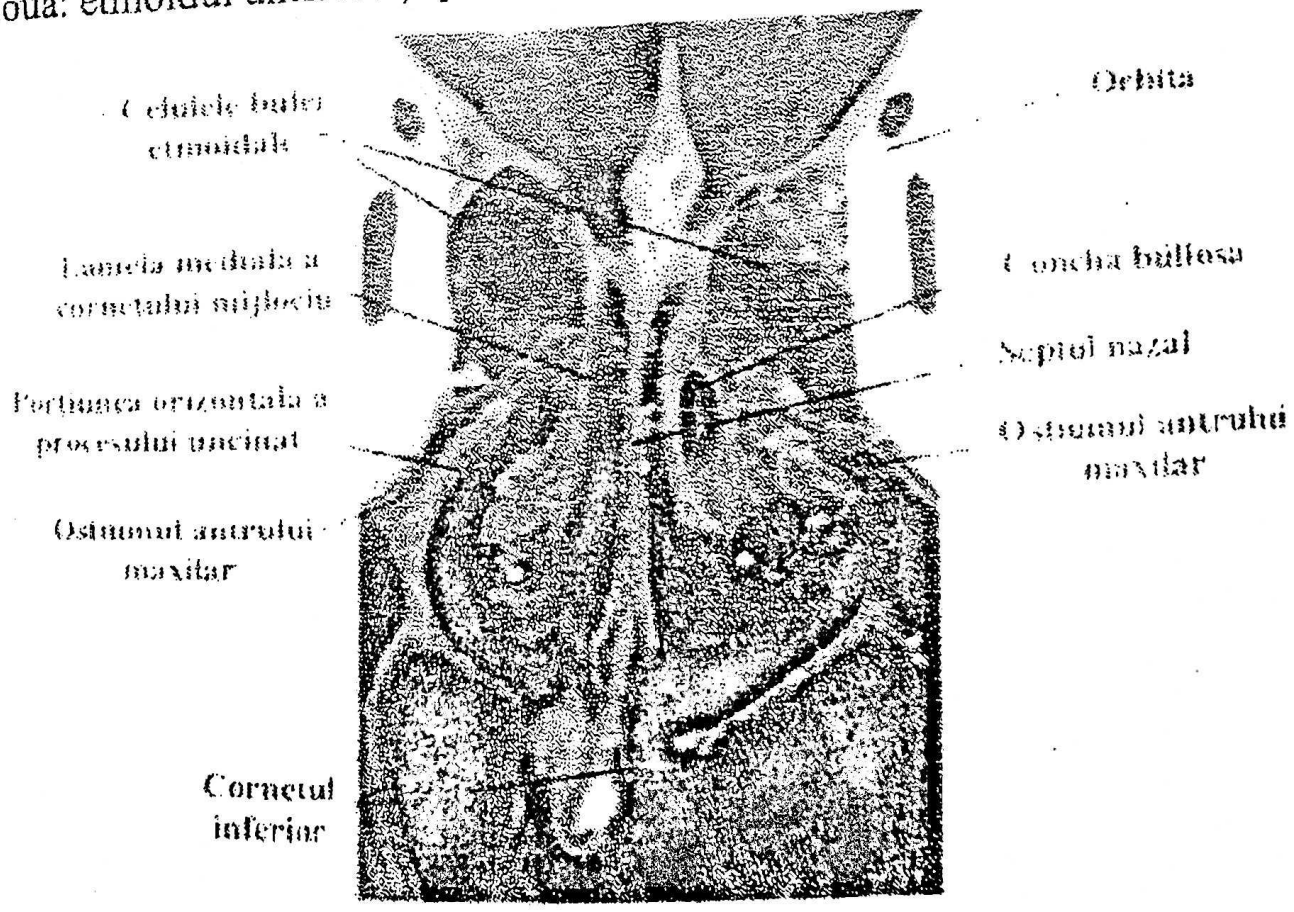

Fig. 84. ***Fosele nazale (piesa de disectie)***

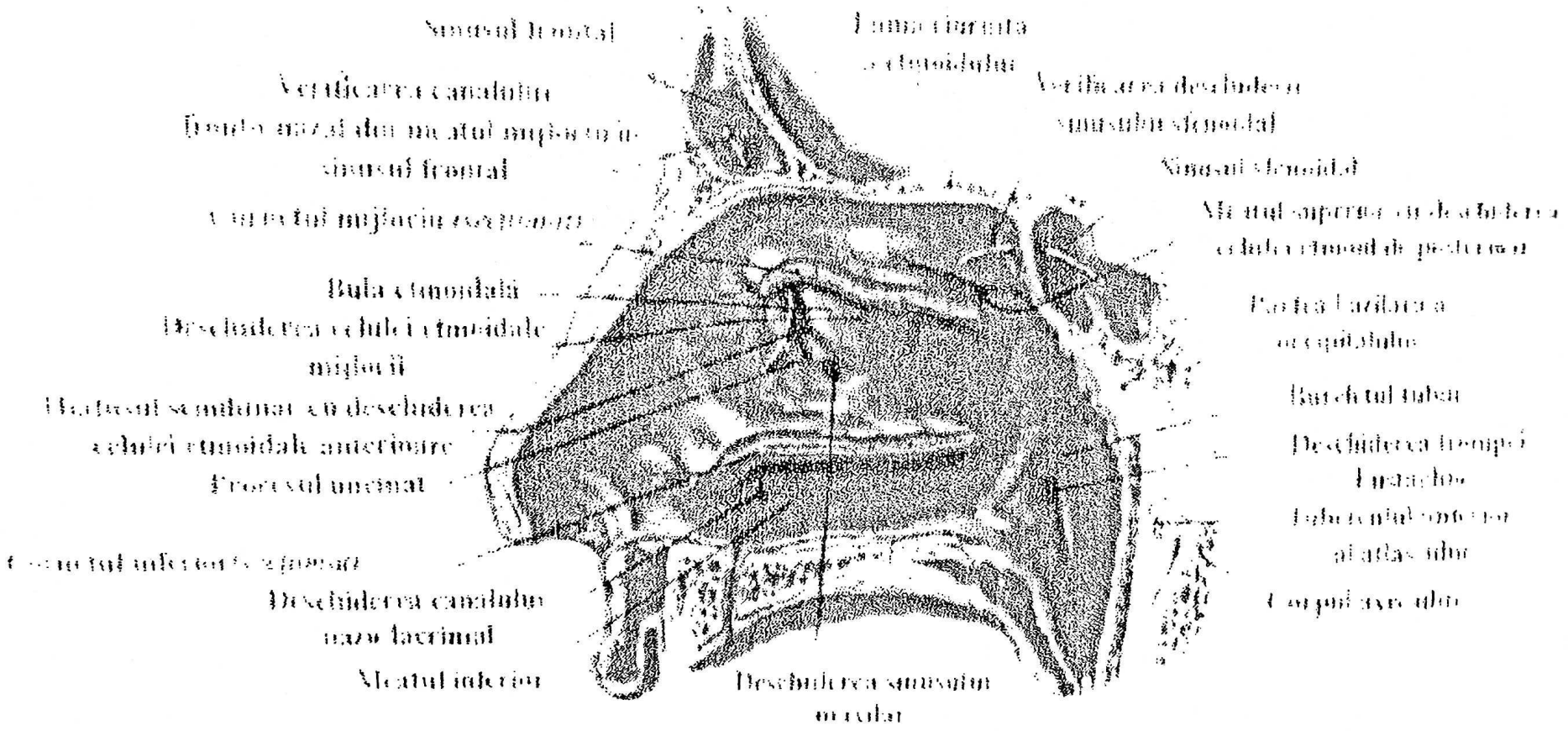

Fig. 85. ***Peretele extern al fosei nazale*** (dupa Netter - modificat)

Vascularizaţia foselor nazale este asigurată de artera maxilară internă prin artera sfenopalatină şi din arterele etmoidale anterioară şi posterioară.

Venele drenează spre sinusul cavernos, vena facială şi spre plexul pterigo-maxilar.

Limfaticele au un traiect transosos spre reţeaua limfatică a fosei nazale şi spre meninge.

Inervaţia este asigurată de ramurile nazale laterale postero-superioare ale nervului maxilar superior (V_2) şi de nervii etmoidali anterior şi posterior, ramuri ale oftalmicului (V_1).

ANATOMIA SINUSULUI MAXILAR

Sinusul maxilar este cel mai mare dintre sinusurile feţei, volumul lui putând ajunge la 20 cm^3. Sinus pereche şi simetric, săpat în grosimea osului maxilar, sinusul maxilar are forma unei piramide patrulatere, cu baza situată intern spre fosa nazală şi cu vârful extern, spre complexul zigomatico-malar. Prin urmare prezintă o bază şi patru pereţi.

Baza sinusului maxilar corespunde peretelui intersinuso-nazal, delimitat anterior de canalul lacrimo-nazal, posterior de lama verticală a palatinului, superior dc masa laterală a etmoidului şi inferior de rebordul dentar al maxilarului superior.

Treimea superioară conţine ostium-ul principal de drenaj al sinusului maxilar.

Cele 2/3 inferioare ale versantului nazal al bazei sunt limitate inferior de planşeul fosei nazale. Versantul endo-sinusal coboară însă sub nivelul planşeului fosei nazale cu încă aproximativ un centimetru pentru a atinge nivelul apex-urilor dentare.

Peretele anterior este limitat superior de rebordul inferior al orbitei, în jos de arcul alveolar şi de dinţii canin, premolari şi primul

molar, extern de joncţiunea maxilo-malară şi intern de stâlpul canin şi de orificiul piriform.

În regiunea centrală peretele anterior este subţire corespunzând depresiunii numită fosa canină. Mai sus se află orificiul suborbitar (nervul V_2). La partea internă peretele anterior formează cu peretele intersinuso-nazal un unghi greu de controlat pe cale endoscopică.

Peretele superior (peretele orbitar) corespunde peretelui inferior al orbitei şi este foarte fragil. Este traversat dinapoi înainte de canalul suborbitar ce conţine pachetul cu acelaşi nume şi care lasă o amprentă pe versantul sinusal al acestui perete.

Peretele inferior al sinusului maxilar are o formă particulară datorită rapoartelor cu rădăcinile dentare, amprentele acestora fiind vizibile la sinusoscopie.

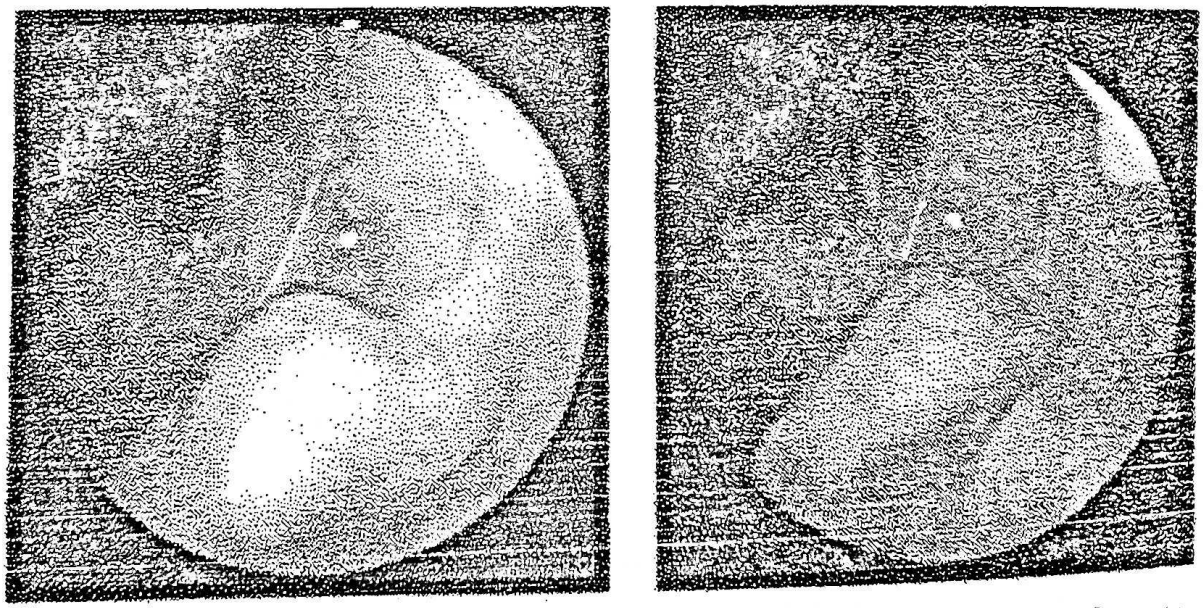

Fig. 86. *Peretele inferior al sinusului maxilar cu proeminenţa rădăcinilor dentare (aspect endoscopic)*

Peretele posterior are o formă concavă înspre fosa pterigo-maxilară şi are rapoarte cu elementele pe care aceasta le conţine (artera maxilară internă, nervul maxilar, ganglionul sfenopalatin).

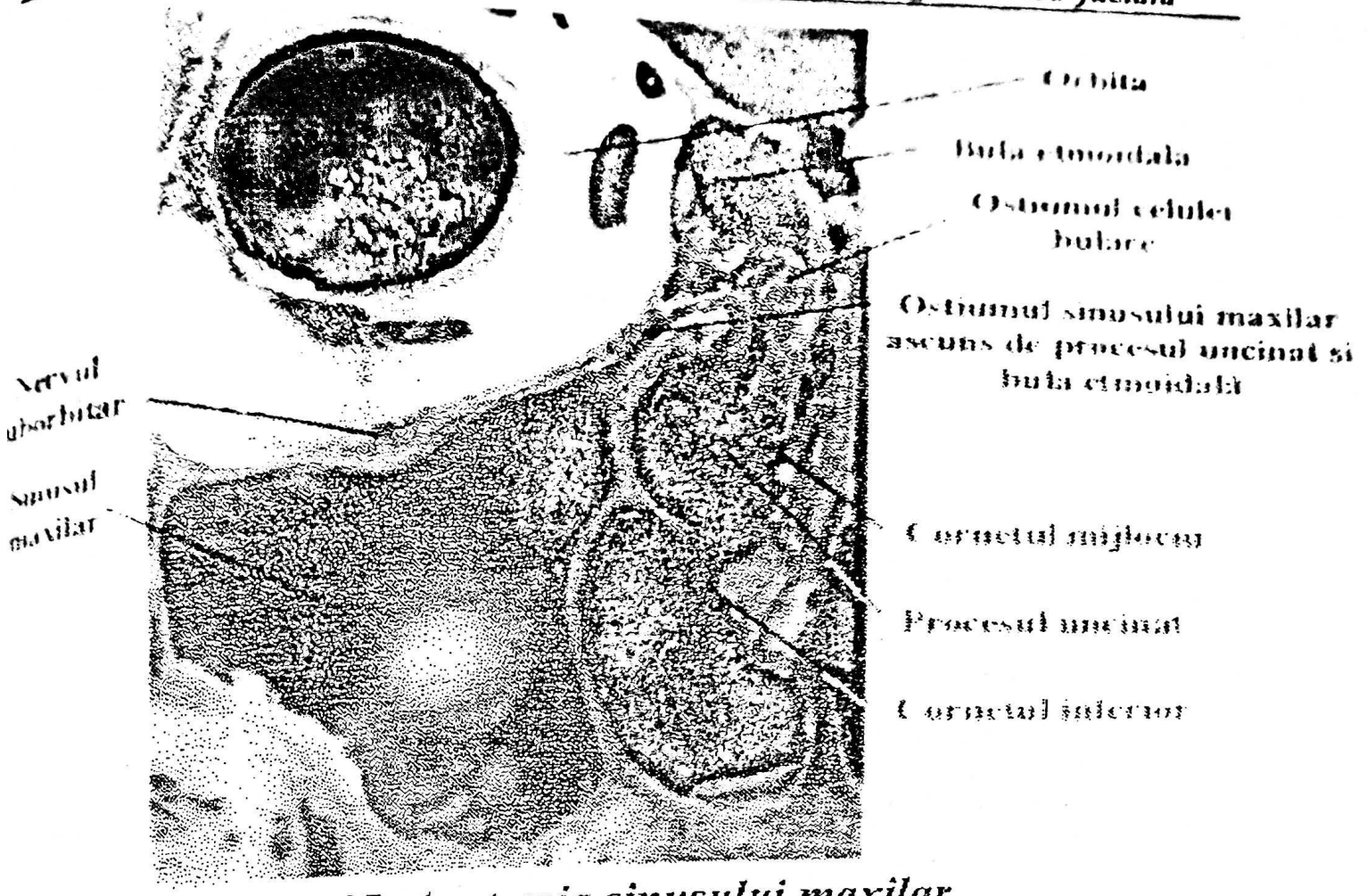

Fig. 87. *Anatomia sinusului maxilar*

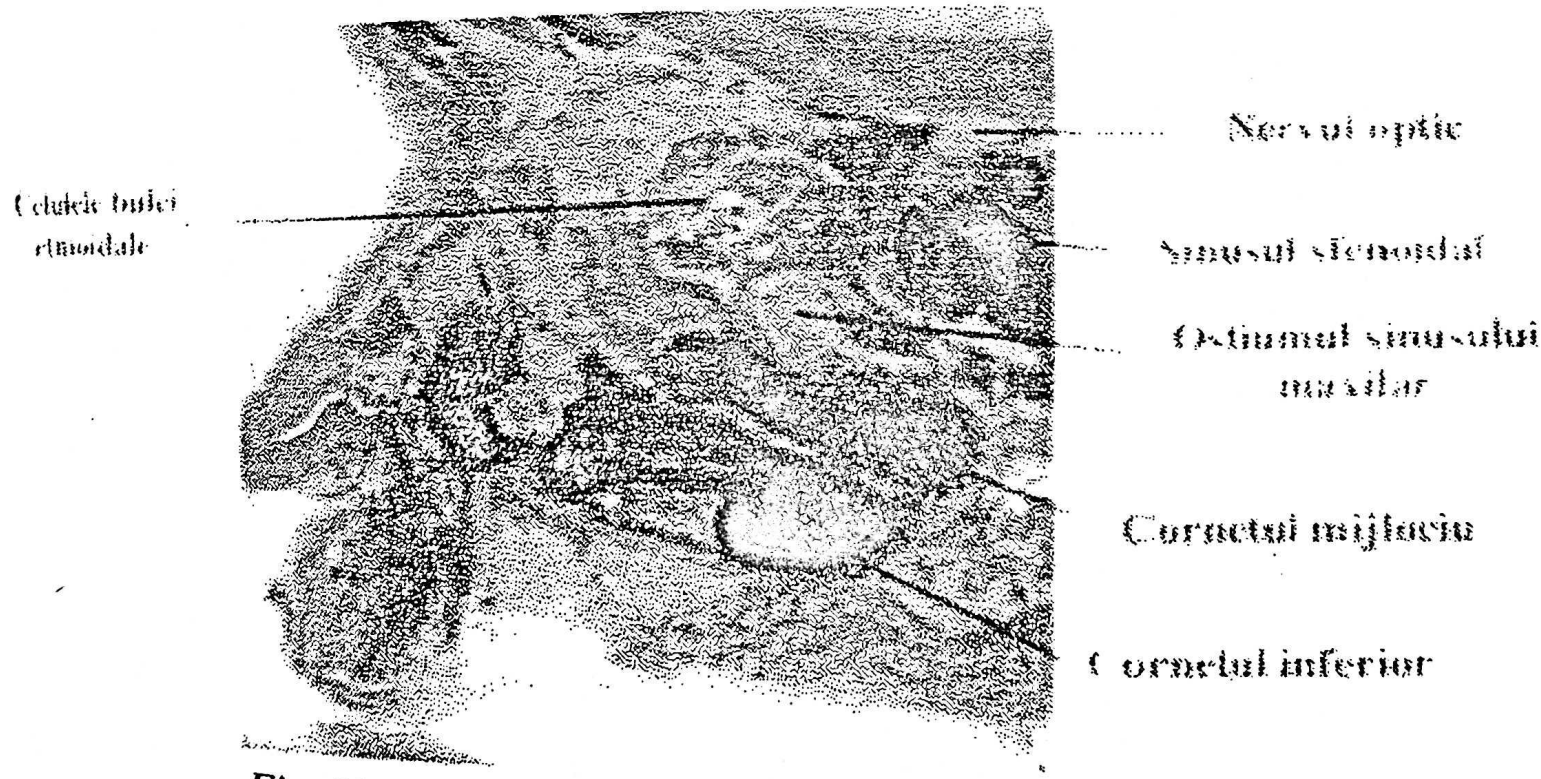

Fig. 88. Anatomia sinusului paranazale
(piese de disectie pe cadavru)

Vascularizaţia sinusului maxilar este asigurată de ramuri ale arterei sfenopalatine şi ale arterei etmoidale anterioare. Venele peretelui intersinuso-maxilar se varsă în vena sfenopalatină. Toţi ceilalţi pereţi îşi trimit ramurile venoase spre plexul pterigo-maxilar. Limfaticele sunt colectate de reţeaua mucoasei meatului mijlociu.

Inervaţia provine din ramuri nazale ale nervului maxilar superior (V_2) şi din ramuri ale nervilor alveolari superiori.

ANATOMIA SINUSULUI FRONTAL

Teoretic, sinusul frontal este un sinus pereche, situat între tăbliile anterioare şi posterioare ale porţiunii scuamoase a osului frontal, de o parte şi de alta a liniei mediane. Foarte frecvent însă, sinusurile frontale sunt asimetrice, de volum variabil, hiper- sau hipoplazice, putînd chiar să lipsească cu desăvârşire.

Sinusul frontal are o formă de piramidă triunghiulară prezentînd trei pereţi, o bază (inferioară) şi un vârf (superior).

Peretele anterior are o formă triunghiulară, marginea inferioară (rebordul orbitar superior) prezintă o incizură, ca un mic defileu care dă acces pachetului vasculo-nervos supraorbitar.

Peretele posterior este în contact cu duramater, care îl desparte de lobul frontal.

Versantul sinusal este acoperit de o mucoasă subţire; el se uneşte în sus cu peretele anterior, iar inferior formează un unghi ascuţit cu planşeul sinusului frontal. Acest unghi poate fi şters în cazul în care o celulă etmoidală anterioară pneumatizează planşeul, formînd aşa-numita "bulă frontală posterioară".

Peretele intern (septul frontal intersinusal) separă cele două sinusuri. El este constituit dintr-o lamă osoasă fină cu direcţie sagitală. Partea inferioară este mediană însă partea superioară este frecvent deviată spre dreapta sau spre stânga în funcţie de gradul de pneumatizare al celor două sinusuri.

Peretele inferior are o parte externă (orbitară) ce corespunde plafonului orbitei şi o parte internă (nazo-etmoidală). Partea externă este formată dintr-un os subţire, care poate fi uşor erodat de diferite procese patologice sinusale (sinuzită, mucocel, tumoră malignă).

Vascularizaţia sinusului frontal provine din artera etmoidală anterioară şi din ramuri ale sfenopalatinei. Venele drenează transosos în venele subcutanate şi endocraniene. Limfaticele au şi ele un traiect transosos spre reţeaua limfatică a fosei nazale şi spre cea a meningelui.

Inervaţia mucoasei provine din ramurile nazale postero-superioare ale nervului maxilar superior (V_2) şi din nervul etmoidal anterior ram din nervul oftalmic (V_1).

ANATOMIA SINUSULUI SFENOIDAL

Sinus pereche, este săpat în corpul osului sfenoid. Cele două sinusuri sunt despărţite de un sept intrasinusal care are teoretic o situaţie sagitală, pe linia mediană.

Are o formă cuboidală prezentând şase pereţi.

Peretele superior continuă înapoi plafonul etmoidului contribuind la formarea etajelor anterior şi mijlociu ale bazei craniului. Are raporturi dinainte înapoi cu benzile optice apoi cu chiasma optică şi în cele din urmă cu hipofiza aşezată în şaua turcească.

Peretele lateral are rapoarte intime cu sinusul cavernos, în grosimea căruia se află artera carotidă internă (lasă o amprentă bine vizibilă la CT şi endoscopie). Cu excepţia nervului VI care ia şi el raport intim cu peretele lateral, ceilalţi nervi cranieni ce trec prin fisura petro-sfenoidală (III, IV, V_1, V_2) sunt plasaţi la peretele extern al sinusului cavernos.

La partea antero-superioară a peretelui lateral se află amprenta nervului optic.

Peretele posterior este gros şi are o structură spongioasă. Versantul endocranian are raporturi cu trunchiul bazilar şi cu faţa anterioară a punţii.

Peretele inferior formează acoperişul coanelor nazale şi al rinofaringelui. El este rezistent fiind dublat de aripa pterigoidiană şi de inserţia vomerului.

Peretele anterior este peretele de abord chirurgical. Pot fi descrise trei regiuni ce corespund rapoartelor peretelui anterior cu septul nazal, fosa nazală şi cu masa laterală a etmoidului. Regiunea septală a peretelui anterior al sinusului sfenoidal corespunde inserţiei septului nazal şi reprezintă calea trans-septală de abord a sfenoidului folosită frecvent în neurochirurgie. Regiunea nazală corespunde recesus-ului sfenoetmoidal unde se află orificiul de drenaj al sinusului sfenoidal şi reprezintă calea de elecţie în sfenoidotomia sub control endoscopic. Regiunea etmoidală a peretelui anterior corespunde ultimei celule etmoidale (celula posterioară retrasă sau celula lui Onodi). Abordarea sinusului sfenoidal la acest nivel este extrem de riscantă datorită raportului cu canalul nervului optic.

Vascularizaţia este asigurată de artera ostială (ram din artera nazo-palatină) şi de ramuri ale arterei sfenopalatine. Venele mucoasei drenează în venele nazale iar cele ale pereţilor spre sinusul cavernos. Limfaticele se varsă în reţeaua limtalică a fosei nazale şi a meningelui. Înervaţia provine din nervul etmoidal posterior (ram din nervul oftalmic – V_1) şi din nervii nazali interni postero-superiori (ramuri din nervul maxilar superior – V_2).

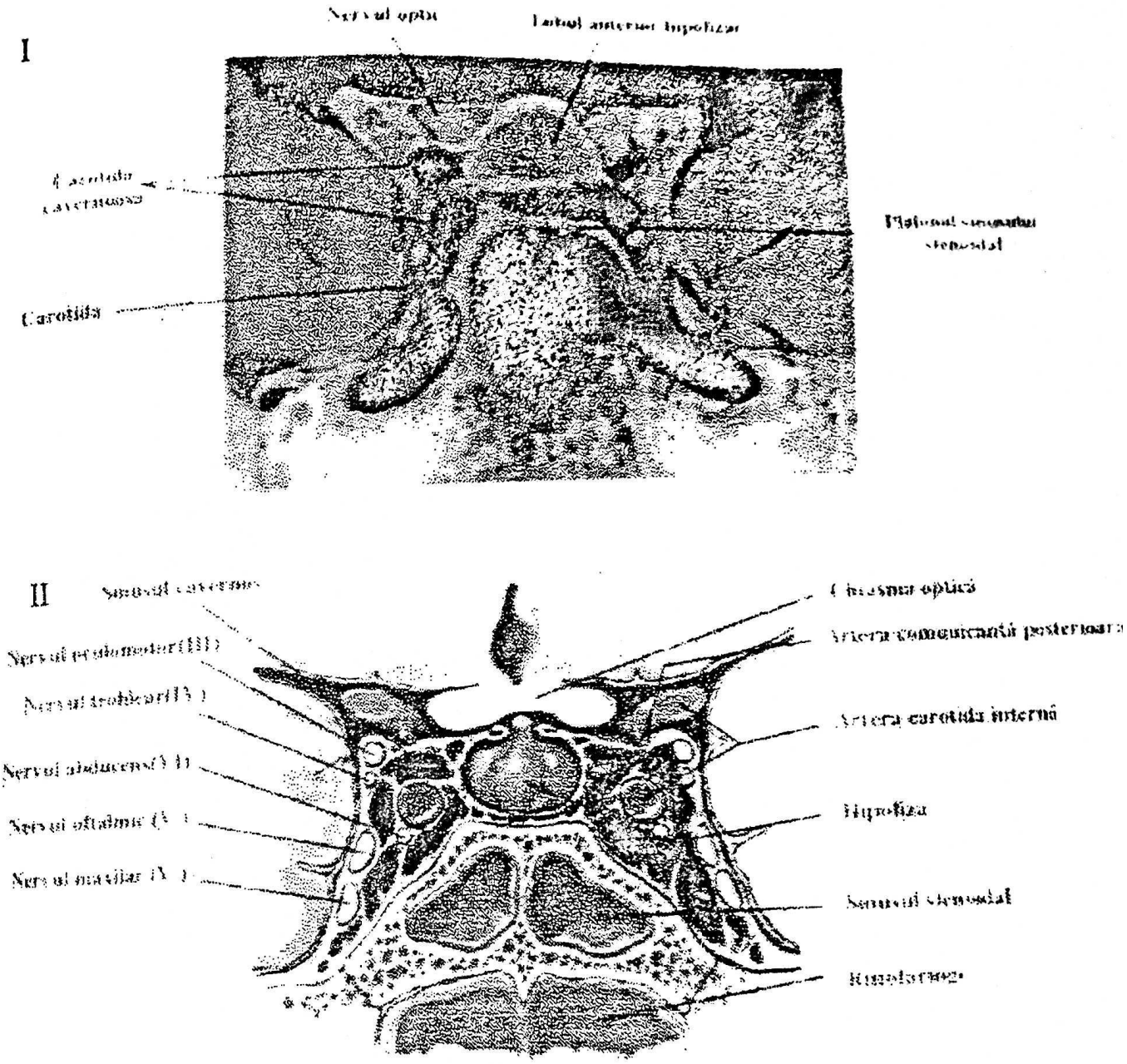

Fig. 89. ***Anatomia sinusului sfenoidal***
(I. disectie pe cadravru II. după Netter)

FIZIOLOGIA RESPIRAŢIEI (după Gârbea Şt.)

În trecut, funcţiile foselor nazale erau împărţite în două grupe importante: respiratorie şi olfactivă. În ultimii 30 de ani, studii aprofundate de fiziologie şi neurofiziologie au determinat faptul ca pituitara să fie privită ca un ţesut cu o capacitate funcţională complexă strâns legată de restul organismului prin sistemul nervos (11).

1. Funcţia respiratorie

Relieful sinuos al fosei nazale face ca, în inspir, coloana de aer să fie încetinită şi totodată să fie în contact cu pituitara o perioadă mai mare de timp.

În ceea ce priveşte traiectul aerian, majoritatea autorilor agreează teoria conform căreia în timpul inspirului curentul de aer, iniţial cu un traiect vertical, este reflectat la nivelul ostiumului către septul nazal, după care, evitând meatul inferior este împărţit de către capul cornetului inferior în 3 părţi:

- o parte principală care merge de-a lungul cornetului mijlociu;
- o parte accesorie care merge de-a lungul cornetului inferior;
- o parte accesorie care merge spre fanta olfactivă (cel mai redus).

Reuniunea acestor 3 curenţi se efectuează aproape complet la nivelul coanelor.

În expir, curentul de aer de la nivelul coanelor, întâlnind coada cornetului inferior capătă un traiect ascendent şi când ajunge la coada cornetului mijlociu este împărţit în două: un curent inferior care trece prin meatul mijlociu şi apoi la exterior şi un curent superior care odată ajuns la ostium se împarte din nou în două părţi:

- o parte inferioară care merge la exterior;
- o parte superioară care se reflectă întorcându-se în curentul aerian ce trece prin meatul mijlociu.

Putem concluziona deci, că în timpul inspirului curentul de aer este laminar, în timp ce în expir este de tip turbionar, acest aer expirat aducând cu predilecţie particulele odorizante către zona olfactivă.

Debitul respirator este influenţat de mai mulţi factori:

- factorul de valvă a fosei nazale realizat prin mişcările aripilor nasului (datorate musculaturii dilatatoare şi constrictoare) şi

prin vasomotricitatea pituitarei (ciclul nazal vasomotor)

- compoziţia chimică a aerului.

2. Funcţia de secreţie

În condiţiile normale, pituitara este umezită de un mucus clar care este secretat de glandele din corion cu două feluri de celule: mucoase şi seroase.

Mucusul are în compoziţie elemente anorganice cu o concentraţie net diferită de cea din plasmă, fiind format din:

- mucină (2-3%);
- săruri (1%): NaCl şi carbonaţi;
- apă (96-97%).

Valorile constante ale compoziţiei mucusului precum şi cantitatea secretată sunt menţinute prin două mecanisme de reglare care acţionează permanent şi sinergic.

a) reglarea fizico-chimică: orice schimbare în concentraţie determină declanşarea unor mecanisme chimice care acţionează în sens contrar. Spre exemplu, dacă mucusul devine mai concentrat, atunci apar modificări care reduc pierderea de apă, recuperându-o din aerul expirat.

b) reglarea nervoasă intervine doar atunci când mecanismele fizico-chimice sunt despărţite prin vasodilataţie (hipersecreţie) sau vasoconstricţie (hiposecreţie) prin intermediul sistemului nervos vegetativ.

3. Funcţia de încălzire

Aerul inspirat se află la diferite temperaturi. Pentru ca el să ajungă în alveolele pulmonare la o temperatură constantă necesară schimbului gazos de la acest nivel, el trebuie încălzit. Această încălzire se face prin două mecanisme:

a) cu ajutorul plexurilor cavernoase care permit un aflux mare de sânge, încălzind aerul cu care vin în contact;

b) contactul prelungit cu pituitara a fluxului de aer datorită suprafeţei mari de contact (relief neregulat al peretelui extern al fosei nazale) şi datorită particularităţilor fluxului de aer descrise la funcţia respiratorie (curenţi turbionari).

Astfel, indiferent de temperatura aerului inspirat, acesta are la nivelul cavumului 32°C, în laringe 34°C şi în trahee 37°C.

4. Funcţia de purificare

Se exercită prin mai multe metode:

a) filtrare grosieră - pentru particulele mari, cu ajutorul vibrizelor;

b) filtrare bacteriostatică şi bactericidă – prin intermediul lizozimului şi gamaglobulinelor;

c) îndepărtarea particulelor străine cu ajutorul cililor;

d) creşterea permeabilităţii vasculare prin congestia pituitarei;

e) opoziţia la penetrarea particulelor prin creşterea tensiunii superficiale.

5. Funcţia fonatorie

Fosele nazale şi sinusurile paranazale constituie una din cavităţile de rezonanţă care contribuie la formarea sunetelor şi a tonalităţii acestora, lucru evident mai ales atunci când există o obstrucţie nazală importantă – rinolalie închisă (în loc de "m" se aude "b" iar în loc de "n" se aude "d" etc).

6. Funcţia imunologică

Pituitara este o structură intens expusă agresiunii antigenelor şi de aceea şi-a dezvoltat proprietatea de a fabrica şi îngloba anticorpi, dobândind un real rol imunologic. În structura mucoasei nazale

întâlnim patru clase de imunoglobuline în concentraţii diferite de cea sanguină: IgA, IgG, IgM, IgE (raportul IgA:IgG la nivelul pituitarei este de 3:1, exact invers decât în plasmă).

Nivelul imunoglobulinelor din pituitară variază în diverse circumstanţe patologice (concentraţia IgE este de 6 ori mai mare la indivizii alergici şi crescută la atopici).

7. Funcţia ciliară

Cilii vibratili de la nivelul mucoasei nazale au o structură fibrilară, cu o lungime de 6-7 μ şi o grosime de 0,2 μ. Distribuţia la nivelul mucoasei este neuniformă, lipsind în zona preturbinală, zona olfactivă, capetele cornetelor inferior şi mijlociu precum şi în zona anterioară a septului nazal.

Mişcările cililor sunt în număr de 8-12 bătăi/sec. (ceea ce înseamnă că mucusul se deplasează cu o viteză de 0,4-0,5 cm/min.) şi se fac într-un ritm metacron, adică fiecare cil are un uşor avans faţă de cel din faţa lui şi este uşor în urmă faţă de cel care îl precede.

Există o serie de factori care influenţează mişcările ciliare:

a) Umiditatea: uscăciunea creşte vâscozitatea mucusului şi îngreunează foarte mult mişcările cililor, chiar oprindu-le;

b) Temperatura: sub 18°C activitatea ciliară diminuează şi sub 12°C se opreşte;

c) Echilibrul ionic: în special concentraţia de K^+ şi Ca^{2+};

d) Presiunea osmotică: activitatea ciliară diminuează sub 0,7% şi peste 1,2% şi se opreşte sub 0,3% şi peste 4%;

e) Gazele iritante: oxigenul accelerează mişcările cililor iar gazele toxice (fumul de ţigară) le încetinesc sau chiar le opresc.

8. Funcţia reflexă

Pentru o bună perioadă de timp, fosele nazale au fost considerate doar nişte culoare care au rolul de a transporta, încălzi şi

umezi aerul inspirat. Primul lucru care a atras atenţia asupra posibilităţii existenţei şi a altor funcţii a fost sincopa respiratorie în anestezia cu Cloroform, la sfârşitul secolului XIX. (108)

Studiile efectuate ulterior au stabilit faptul că mucoasa nazală este sediul unor reflexe motorii, vasculare, secretorii, normale sau patologice.

1. **Reflexe nazale cu restul aparatului respirator (reflexe protectoare):**

a) reflexul de strănut: iritare anormală a mucoasei nazale după care un inspir prelungit urmat de un expir forţat însoţit de lăcrimare şi hipersecreţie nazală;

b) reflexul tusigen: reflex de tuse la stimularea mucoasei nazale;

c) reflexul nazo-laringian: stimularea pituitarei poate determina o îngustare sau chiar închiderea orificiului glotic.

2. **Reflexe nazale cu restul organismului:**

a) corelaţia nazo-toracică: modificarea tonusului musculaturii netede a bronhiilor şi iritarea pituitarei determină bronhoconstricţie:

b) corelaţia nazo-genitală: datorită unei analogii anatomo-fiziologice a pituitarei cu penisul şi uretra s-a observat că o exereză turbionară la animalele tinere determină o acţiune inhibitoare asupra organelor genitale prin intermediul hipofizei.

Mecanismul de acţiune ar fi determinat de filetele nervoase de la nivelul mucoasei nazale care se ataşează ramurilor nervului trigemen, ajung la ganglionul lui Meckel şi prin intermediul conexiunilor cu plexul carotidian intern care învăluie hipofiza. Prin urmare, putem afirma că, de fapt, există o legătură între pituitară, prin intermediul hipofizei, cu aproape toate glandele endocrine (tiroidă, paratiroidă, suprarenale etc).

c) corelaţia nazo-gastrică: se face prin anastomozele realizate de filetele nervoase simpatice cu ganglionul cervical superior şi de

aici cu nervul cardiac superior. O excitaţie intensă a pituitarei va determina o rărire a bătăilor inimii, în timp ce o lipsă a stimulării (după cocainizare) determină o accelerare a ritmului cardiac.

9. Funcţia de olfacţie

Stimulul adecvat pentru receptorii olfactivi este cel chimic. Particulele odorizante se dizolvă în soluţia coloidală de mucoproteine, dispersată într-un mediu hidrolipidic cu electroliţi obişnuiţi, care acoperă filetele nervoase olfactive.

Prin urmare, particulele odorizante trebuie să fie solubile şi în grăsimi şi în apă.

Există o serie de corelaţii între organul olfactiv şi alte aparate şi sisteme, lucru evidenţiat spre exemplu de mărirea reflexă a secreţiei salivare şi gastrice declanşată de unele mirosuri, de încetinirea ritmului respirator şi chiar apnee la anumite mirosuri respingătoare etc.

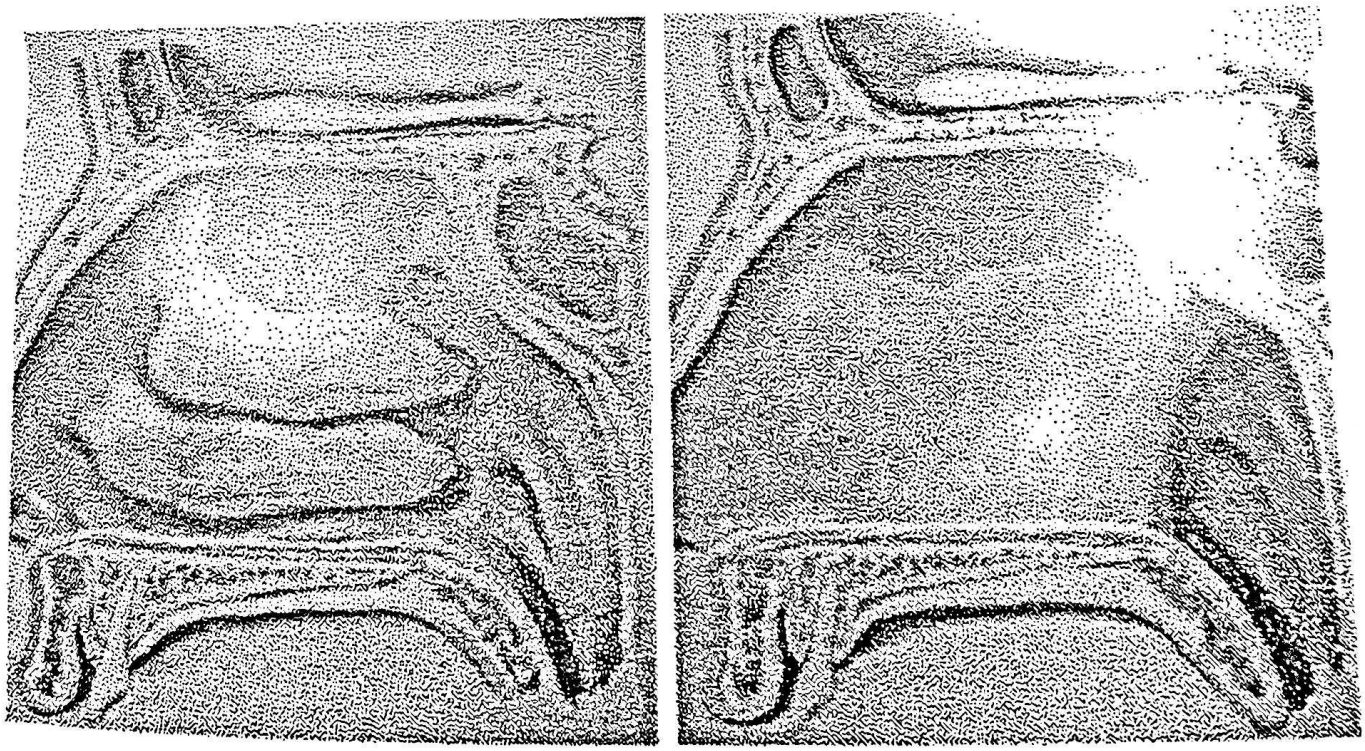

Fig. 90. ***Zona olfactivă*** (după Netter - modificat)

SINDROAMELE FIZIOLOGICE NAZALE

1. Sindromul de obstrucţie nazală

Apare prin obstrucţia (parţială sau completă) a foselor nazale la diferite niveluri (anterior, mijlociu, posterior) din diferite cauze(4):

- congenitale: atrezii sau stenoze coanale, chist Tornwald
- traumatice: traumatisme ale piramidei nazale
- inflamatorii: rinite, sinuzite acute sau cronice
- tumorale: tumori benigne sau maligne de la nivelul foselor nazale, sinusurilor paranazale sau nazofaringe

2. Sindroamele secretorii

Se manifestă prin apariţia unor secreţii patologice exteriorizate la nivelul foselor nazale. Aceste secreţii pot avea caracter apos (hidroree) în sindroamele alergice nazale, purulent sau mucos în afecţiuni inflamatorii sau neoplazice suprainfectate, corpi străini nazali neglijaţi, aspect de LCR în fistule cranionazale sau hemoragic (epistaxis).

3. Sindroamele senzoriale

Se explică prin tulburări de olfacţie (anosmie, hiposmie, hiperosmie, paraosmie, cacosmie), fiziologice (vârstă înaintată, sex - abilităţi olfactive superioare la sexul feminin) sau patologice (sindrom obstructive nazal, traumatisme craniocerebrale, neoplasme. epilepsie, boli psihice, expunere la toxice, infecţia HIV).

4. Sindroame reflexe

Sunt consecinţa unor reflexe ce au ca sediu mucoasa nazală: tusea rinogenă, astmul nazal, modificări ale ritmului cardiac. tulburări digestive, de erecţie, dismenoree etc. (4)

5. Sindromul vascular (epistaxisul)

Epistaxisul reprezintă o urgenţă medico chirurgicală ce constă în exteriorizarea de sânge la nivelul foselor nazale şi se clasifică astfel:

- după sediu: anterior, posterior, unilateral, bilateral
- după cantitate: minor, mediu, sever, cataclismic
- după modul de apariţie: primitiv, secundar, simptomatic.

În funcţie de etiologie epistaxisul poate fi:

- de cauză locală

1. cauze mecanice sau traumatice: leziuni de grataj (în special la copii), iritaţii nazale (datorită administrării de aerosoli pulberi sau consumului cronic de cocainã), traumatisme simple (ale piramidei nazale) sau complexe (ale masivului facial sau cranio-faciale).

2. devierea septului nazal (prin uscăciunea mucoasei nazale şi formarea de cruste) poate determina apariţia secundară a epistaxisului. Perforaţiile septale sunt o sursă frecventă de epistaxis recidivant tot datorită crustelor formate pe marginile acestora.

3. afecţiuni inflamatorii: rinite, sinuzite virale sau bacteriene, alergia, inhalarea de toxice, corpi străini nazali neglijaţi (prin inflamaţia secundară a mucoasei).

4. tumori: benigne (polipul sângerând al septului nazal, angiofibromul juvenil nazofaringian) sau maligne (fose nazale, sinusuri paranazale, nazofaringe).

5. anevrisme: cel mai frecvent ale arterei carotide interne în porţiunea intracavernoasă (adesea posttraumatic).

– de cauză generală

1. hematologice: coagulopatii congenitale (hemofilia) sau dobândite - trombocitopenia drog indusă, prin afectare hepatică, renală sau vasculopatii – maladia Rendu Osler

2. cardio-vasculare: HTA (cel mai frecvent), aterosleroza (prin scăderea elasticităţii peretelui vascular)

3. toxice: şoc toxico-septic

4. endocrinologice: înainte, în timpul sau după ciclul menstrual (catamenial), ori la pubertate

Managementul epistaxisului se face în funcţie de sediul şi intensitatea hemoragiei

1. Hemostaza locală

După îndepărtarea aparţinătorilor şi liniştirea pacientului se aspiră cheagurile din fosa nazală şi se aplică soluţii anestezice şi vasoconstrictoare local (xilină, xylocainã, xylometazolinã etc.).

Hemostaza locală se poate face astfel:

- compresiune pe aripa nasului (minimum 10 minute)
- cauterizare (chimică, electrică, LASER) atunci când se poate identifica cu precizie locul efracţiei vasculare
- tamponament anterior cu meşă de tifon, bureţi expandabili (Merocel, Mystic, Conn) sau sonde cu balonaş.

În cazul în care există o coagulopatie pentru a se evita traumatismul local al mucoasei se pot plasa direct pe zona hemoragicã preparate de colagen microfibrilar (Avitene, Woburn, Mass) sau oxid de celulozã (Surgicel, Arlington, Tex) (6)

- tamponament posterior cu balonaş gonflabil sau tampon de tifon fixate la nivelul coanei

2. Hemostaza regională

Se efectuează atunci când manevrele hemostatice simple nu au succes şi constau în embolizarea cât mai selectivă a arterei aferente zonei hemoragice, ligaturi vasculare (ACE, maxilară interna, sfenopalatină, etmoidală anterioara) sau tehnici chirurgicale plastice septo-dermoplastie în boala Rendu Osler, rezecţii alc crestelor septale, fotocoagulare LASER.

3. Tratament general

Constă în administrare de medicaţie hemostatică (Etamsilat, Adrenostazin, Fitomenadion, Exacyl, Dicynone etc.) concomitent cu reechilibrare hidroelectrolitică şi volemică (macromolecule, Ringer, sânge, plasmă), sedative, analgezice.

4. Tratamentul etiologic

Are ca scop tratarea cauzei iniţiale a epistaxisului: HTA. afecţiuni hepatice, hematologice, tulburări de coagulare.

Malformaţiile nasului şi sinusurilor paranazale

Pot fi congenitale sau dobândite prin traumatisme, infecţii sau inflamaţii (lues, tuberculoză, lupus), tumori benigne sau maligne deformante.

Malformaţiile foselor nazale se pot prezenta sub forma unor aplazii, agenezii, stenoze, diformităţi prin lipsă de substanţă osoasă sau exostoză, imperforaţie coanală.

Sinusurile paranazale pot avea dimensiuni mai mici (aplazii), pot lipsi (agenezii) sau pot fi hiperpneumatizate (pneumosinus dilatans).

Tratamentul acestor malformaţii este eminamente chirurgical prin diverse tehnici de rinoplastie.

Traumatismele piramidei nazale

1. Contuziile piramidei nazale determină apariţia echimozelor, tumefierilor, sensibilitate dureroasa locală, fără interesarea tegumentului. Tratamentul constă în comprese reci locale.

2. Plăgile piramidei nazale sunt adeseori însoţite de leziuni osoase sau cartilaginoase cu diferite traiecte şi grade de profunzime în funcţie de intensitatea agentului vulnerant.

3. Fractura oaselor proprii nazale se consideră a fi cea mai frecventă fractură care interesează masivul facial cu o incidenţă între 39% şi 45% din totalul fracturilor faciale (8).

Datorită poziţiei proeminente în cadrul feţei şi a suportului osos de vecinătate redus, piramida nazală este susceptibilă la fracturi. Felul, traiectul şi extensia fracturii variază de la un individ la altul şi în funcţie de tipul, unghiul şi forţa de impact a agentului vulnerant. Dacă la tineri, cel mai frecvent tip este fractura cu deplasare, în cazul persoanelor în varsta (posibil şi datorită osteoporozei) este specifică fractura cominutivă. Copii, prin prisma faptului că nu prezintă o osificare completă şi predomină zonele cartilaginoase, prezintă mai

des fracturi fără o deplasare semnificativă, care au tendința de a reveni la poziția inițială în timp (fracturi "în lemn verde")



Fig. 91. *Deviere importantă a septului nazal*

Simptomatologia constă în durere, mobilitate anormală, crepitații osoase la nivelul traiectului de fractură, obstrucție nazală uni- sau bilaterală, deformarea piramidei nazale, echimoze în unghiul intern al ochiului sau suborbitar. În cele mai multe cazuri pacientul prezintă și epistaxis uneori oprit spontan, alteori necesitând manevre hemostatice.

Fractura piramidei nazale se poate asocia și cu interesarea altor structuri osoase faciale în fracturi complexe, cea mai cunoscută clasificare fiind cea a lui Le Fort:

Le Fort I: interesarea maxilarului

Le Fort II: interesarea maxilarului, sinusului maxilar, celule etmoidale

Le Fort III: interesarea orbitei și a bazei craniului (disjuncția mediofacială)

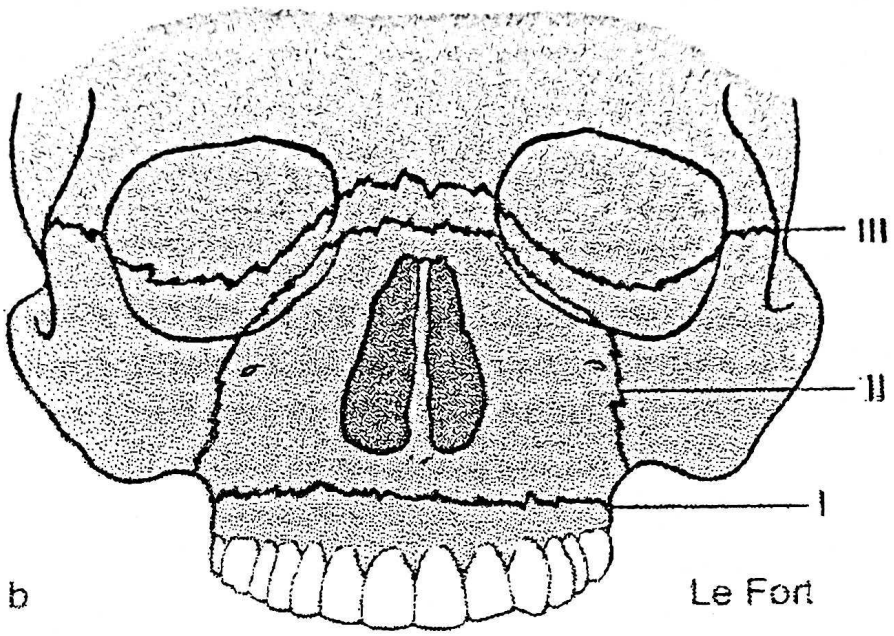

Fig. 92. *Fracturile masivului facial* (dupa Le Fort - modificat)

Pentru aprecierea extensiei liniei de fractură şi a lezării structurilor vecine se impun o serie de explorări imagistice: radiografie simplă de craniu (faţă şi profil) sau CT.

Tratamentul este chirurgical şi constă în reducerea închisă a fracturii (cel mai frecvent) urmată de contenţie internă (tamponament anterior) şi externă (atele metalice sau gipsate). Sunt situaţii când datorită leziunilor multiple şi extinse (de tip politraumă) se impune reducerea deschisă şi fixarea fragmentelor prin osteosinteză împreună cu chirurgul OMF şi neurochirurgul.

Hematomul septal

Constă în acumularea de sânge între cartilajul şi pericondrul septal fie după un traumatism, fie după chirurgia septului nazal. Ca rezultat apare o tumefiere importantă la nivelul septului nazal, durere locală şi obstrucţie nazală importantă. Netratat se poate suprainfecta şi evolua către un abces septal cu necroza avasculară secundară a septului nazal.

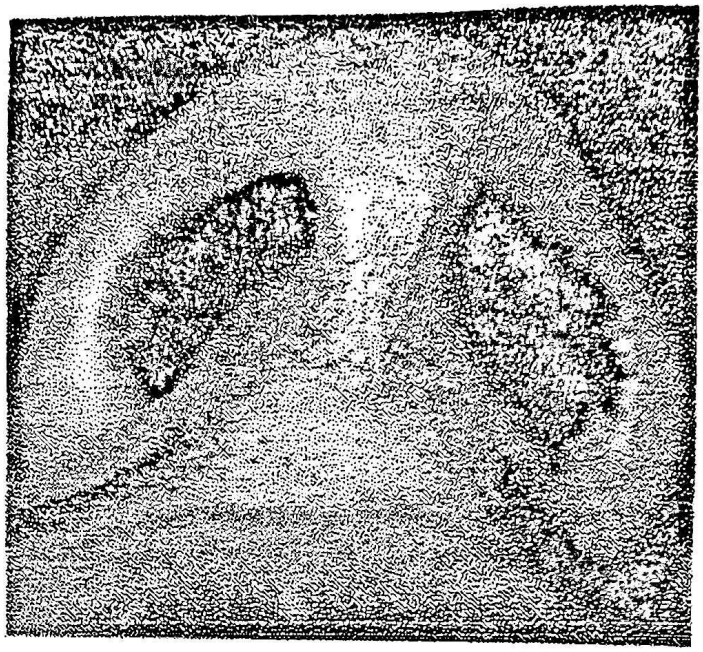

Fig. 93. *Hematom septal*

Tratamentul constă în incizia şi drenajul colecţiei cu tratament profilactic sau curativ antibiotic.

Corpii străini ai foselor nazale

Este o patologie ce apare îndeosebi la copiii mici, lăsaţi nesupravegheaţi. Prezenţa unui corp străin la nivelul fosei nazale determină apariţia unui răspuns inflamator difuz la acest nivel şi apariţia unei secreţii purulente, fetide în câteva zile, în special în cazul corpilor străini de natură organică, care pot creşte în dimensiuni determinând obstrucţia nazală completă. De cele mai multe ori simptomul alarmant pentru părinţi este rinoreea unilaterală fetidă sau chiar rinoragia.

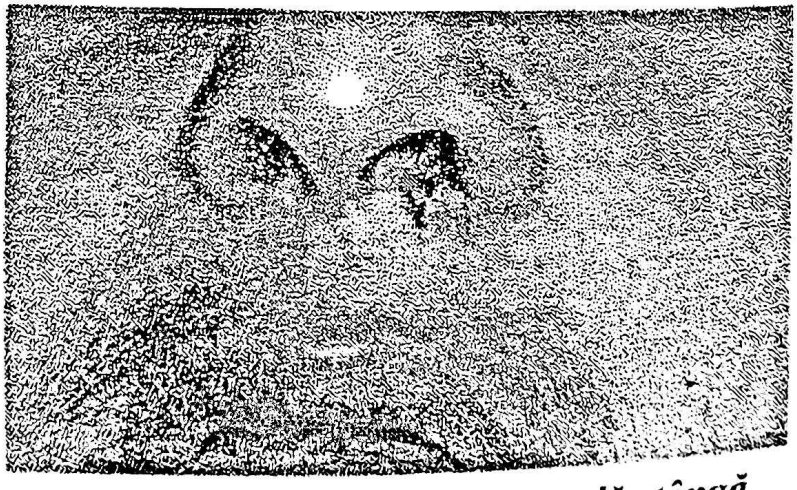

Fig. 94. *Corp străin fosa nazală stângă*

Corpii străini non-organici pot rămâne neobservaţi chiar câţiva ani, ei devenind astfel suportul depunerii de săruri de calciu, magneziu, dezvoltându-se astfel rinoliţii.

Tratamentul constă în mobilizarea şi extragerea acestora, adeseori cu anestezie generală.

Patologia inflamatorie a foselor nazale

Rinitele reprezintă o inflamaţie a mucoasei nazale şi se clasifică astfel (3):

a) după vârsta de apariţie:

- a nou născutului;
- a adultului;
- a bătrânului

b) după etiologie

- infecţioase (virale, bacteriene specifice sau nespecifice)
- alergice (sezoniere sau perene)
- noninfecţioase şi nonalergice (vasomotorie, toxică medicamentoasă, hormonală).

c) după perioada de evoluţie

- acute
- cronice

1. Afecţiuni inflamatorii ale vestibulului nazal (vestibulitele)

a. Foliculita vestibulară

Este o piodermită, având ca agent patogen stafilococul auriu, care interesează unul sau mai mulţi foliculi piloşi.

Pacientul prezintă tumefierea regiunii vestibulare nazale: durere, roşeaţă locală, febră şi uneori puncte de fistulizare cu un puroi alb-gălbui, cremos. În evoluţie, netratată afecţiunea poate duce la tromboflebită de sinus cavernos (prin diseminare limfatică şi

vasculară mai ales după încercări de exprimare a colecţiei) complicaţie redutabilă ce impune un tratament complex şi energic.

Tratamentul constă în antibioterapie, comprese locale reci sau cu Rivanol, antiinflamatorii. Se poate inciza colecţia cu bisturiul deşi de cele mai multe ori fistulizează spontan.

În cazul recurentei se poate efectua un autovaccin din bacteriile izolate din secreţia purulentă.

b. Erizipelul vestibular

Este o piodermită superficială ce are ca agent etiologic Streptococul de tip A şi care se manifestă printr-un placard eritematos cu tendinţă de extensie "în pată de ulei" , alterarea stării generale, frison, febră, cefalee. În acest moment, pacientul este contagios.

Tratamentul este local (comprese reci, unguente antibiotice) şi general – antibioterapie din spectrul penicilinelor.

2. Afecţiuni inflamatorii acute ale foselor nazale (rinitele acute)

a. Rinita acută banală (coriza).

Etiologic sunt responsabile diverse virusuri cu tropism respirator (adenovirusuri, rinovirusuri, mixovirusuri), apare în general în anotimpurile de tranziţie (primăvara şi toamna) şi are caracter endemic. De cele mai multe ori apare şi suprainfecţia bacteriană. Simptomatologia evoluează în etape astfel:

1. Perioada de debut: alterarea stării generale, astenie, adinamie, rinoree apoasă, hiposmie, febră, strănut.

2. Perioada de stare (apare după 2 – 4 zile): îngroşarea secreţiilor nazale care devin mucoase sau mucopurulente (prin suprainfecţia bacteriană), obstrucţia nazală, însă simptomele generale se atenuează progresiv până la dispariţie. Dat fiind că evoluţia este spre vindecare spontană în 7-8 zile, tratamentul este simptomatic (aport hidric crescut, decongestionante nazale, antipiretice).

antibioterapia adresându-se numai cazurilor ce prezintă suprainfecţia bacteriană.

b. Rinitele acute ale sugarului şi copilului mic apar datorită particularităţilor anatomice (trompa Eustachio largă, beantă, fose nazale cu diametru redus) şi datorită imunităţii insuficiente.

- Rinita acută banală a nou-născutului apare în primele săptămâni de viaţă şi se manifestă prin obstrucţia nazală, rinoree seroasă care devine mucoasă în timp, febră, tulburări dispeptice (datorită înghiţirii secreţiilor). Tratamentul este simptomatic prin decongestionante nazale şi aspirarea secreţiilor, antipiretice, reechilibrare volemică, hidroelectrolitică (în cazul tulburărilor dispeptice).

- Rinita stafilococică apare în primele zile de viaţă prin contaminarea cu Stafilococ auriu a nou născutului în timpul travaliului sau în timpul suptului. Se caracterizează printr-o rinoree galben-verzuie, febră, tulburări de tranzit, somnolenţă. Tratamentul vizează pe lângă dezobstrucţia nazală, antipiretice, reechilibrare hidroelectrolitică şi tratament etiologic (antibioterapie i.v. eficientă pe Stafilococul auriu – peniciline, cefalosporine, Amoxicilina + clavulanat etc.) .

- Rinita gonococică este secundară unei infecţii în timpul travaliului prin contaminare directă cu secreţiile vaginale. Se manifestă prin rinoree purulentă (verde cremoasă), tumefierea şi congestia narinelor, obstrucţie nazală. Se asociază şi cu conjunctivita gonococică, alterarea stării generale, sindrom febril.

Tratamentul constă în dezobstrucţia nazală, antipiretice, reechilibrare hidrică şi antibioterapie specifică (grupul penicilinelor).

- Rinita sifilitică (rară) apare în a doua săptămână de viaţă, insidios, prin rinoree abundentă, fetidă, cu striuri sanguinolente. În evoluţie poate determina necroza septului cartilaginos, cicatrici

retractile, sinechii. Tratamentul este specific – antibioterapie generală şi locală (unguente).

3. Rinitele din cursul bolilor infecţioase sunt prezente ca o asociere la simptomatologia afecţiunii de bază (rujeolă, scarlatină, difterică, neuroviroze). Se manifestă prin obstrucţie nazală şi rinoree sero-mucoasă sau mucoasă cu sau fără striuri sanguinolente. Tratamentul este cel al afecţiunii de bază, însă în lipsa acestuia pot apărea complicaţii redutabile.

3. Afecţiuni inflamatorii cronice ale foselor nazale (rinite cronice)

Se împart în rinite cronice nespecifice (cataralã, hipertrofică, atrofică) sau specifice (tuberculoză, lupus, sifilis, rinoscleromul, granulomul malign mediofacial).

a. Rinitele cronice nespecifice

- **Rinita catarală** este cauzată de expunerea îndelungată la diferiţi factori favorizanţi (fumatul, noxe, substanţe iritante), sau poate fi secundară unei rinite acute tratate ineficient . Se manifestă prin rinoree mucoasă alb-gălbuie, inodoră, obstrucţie nazală (prin hipertrofierea mucoasei nazale în special de la nivelul cornetelor), simptomatologie exacerbata în sezonul rece. Tratamentul se adresează factorilor etiologici (deviaţie de sept nazal, adenoidită cronică, sinuzite cronice, eliminarea prafului şi a substanţelor iritante din mediu) şi local prin dezobstrucţie nazală şi antibioterapie în perioadele de acutizare. S-a dovedit şi eficeinţa crenoterapiei şi a fizioterapiei în tratamentul acestei afecţiuni.

- **Rinita hipertrofică** constă în inflamaţia şi degenerarea edematoasă a pituitarei. Se descriu două forme : o formă localizată (mai ales la nivelul capului şi a cozii cornetului inferior, sau la nivelul cozii septale) sau difuză (generalizată la nivelul întregii mucoase nazale).

Din punct de vedere evolutiv şi histopatologic se descriu trei stadii (3):

- Hipertrofie moale: congestia şi tumefierea pituitarei dar care se retractă la administrarea de vasoconstrictoare
- Hipertrofie conjunctivă: pituitara alb-violacee reacţionează moderat la vasoconstrictoare (metaplazie pavimentoasă difuză cu alterări ale fibrelor musculare ce explică reacţia minimă la vasoconstrictoare).
- Hipertrofie edematoasă: pituitara este alterată ireversibil prin modificări de tip edematos, mixamatos, polipoid şi nu reacţionează la administrarea topică de de vasoconstrictoare.

Tratamentul constă în îndepartarea excesului de mucoasă prin mucotomie submucoasă, galvano- sau criocauterizare, radiofrecvenţă sau vaporizare LASER diodă sau CO_2 cu energie mică).

- **Rinita atrofică** (Ozena) apare predominant la femeile tinere şi se caracterizează prin tendinţa la atrofie a pituitarei (datorită tulburărilor trofice locale), fetiditate şi prezenţa unor cruste galben-verzui. Pacienţii acuză şi tulburări de miros de tipul cacosmiei care poate merge până la anosmie.

Etiologia este necunoscută, în decursul timpului fiind emise diverse ipoteze: etiologia infecţioasă (infecţia cu Klebsiella Ozenae), endocrină, avitaminoze, deficite imune.

Teoria endocrină este în parte susţinută şi de faptul că uneori, după vârsta de 40 de ani, simptomatologia se remite parţial.

Clinic, pacientul acuză obstrucţia nazală, tulburări de miros şi rinoree fetidă crustoasă. Obiectiv, fosele nazale sunt largi, cu o mucoasă palidă, atrofiată şi secreţii purulente groase şi cruste verzui.

Tratamentul constă în stimularea troficităţii mucoasei nazale prin administrarea de substanţe iritante (Lugol, ape sulfuroase, soluţii saline) şi uleiuri şi unguente grase cu streptomicină (pentru acţiunea

antibacteriană). Tratamentul chirurgical constă în recalibrarea foselor nazale (îngustarea lor) cel mai adesea prin inserarea sub mucoasa septului nazal a unor grefe autologe (cartilaj codro-costal, creasta iliacă) sau a unor materiale sintetice biocompatibile.

b) rinitele cronice specifice

- **Tuberculoza şi lupusul nazal** sunt determinate de infecţia primitivă sau secundară cu bacilul Koch la nivelul foselor nazale.

În cazul tuberculozei nazale leziunile pot fi cel mai adesea sub forma unei formaţiuni tumorale unice în special la nivelul septului nazal (tuberculom), sau forma ulcero-cazeoasă cu extensie la scheletul cartilaginos care până la urmă se sclerozează şi determină apariţia unor cicatrici retractile sau perforaţii la nivelul septului nazal.

Lupusul nazal presupune o inoculare tuberculoasă cu virulenţă atenuată şi se caracterizează prin polimorfismul leziunilor (nodulare, sclerozante, ulcerate).

Tratamentul constă în toaleta locală a foselor nazale şi etiologic - tuberculostatice.

- **Sifilisul nazal** este o afecţiune rară, greu de depistat în stadiile primar şi secundar. Stadiul terţiar se poate manifesta sub două forme anatomo-clinice:

• goma izolată: tumefacţie unică cu aspect regulat, dură, nedureroasă

• infiltraţia difuză: rinoree muco-purulentă, obstrucţie nazală, anosmie şi prezenţa unor leziuni specifice (ulceraţii, necroze, etc.)

- **Rinoscleromul** – inflamaţie cronică specifică localizată cu predilecţie la nivelul nasului (60%) şi a laringelui (40%) având ca agent etiologic bacilul Frisch.

Clinic se observă formaţiuni nodulare albe şi roz, dure, diseminate pe suprafaţa pituitarei care au tendinţa de a îngusta fosa

nazală. Patognomonic este faptul că mucoasa nazală nu prezintă niciodată ulceraţii.

Tratamentul este antibioterapic local şi general (Streptomicină, Rifampicină).

- **Granulomul malign medio-facial** (Granolomatoza Wegener) este considerat a fi o afecţiune autoimună ce are ca substrat un proces de arterită necrozantă. Apare mai frecvent la bărbaţi în decadele 3, 4 şi 5 de viaţă. Leziunile de tip ulcerativ acoperite de cruste fetide au tendinţa la necroză şi se manifestă iniţial numai pe linia mediană a capului (planşeul foselor nazale, palatul dur). În timp leziunile progresează, extinzându-se în regiunile vecine cu distrucţii ale scheletului osos şi sfârşit letal rapid prin hemoragii masive, infecţii pulmonare etc.

Tratamentul este nespecific, simptomatic: antibioterapie, corticoterapie, radioterapie.

- **Histoplasmoza** este o afecţiune granulomatoasă fungică (Histoplasma capsulatum) ce interesează în special laringele şi limba însă şi alte organe localizate la nivelul capului şi gâtului inclusiv nasul. Manifestările nazale constau în noduli sau ulceraţii formate din/colonizate cu microorganisme. Diagnosticul se stabileşte prin examenul bioptic şi teste cutanate. Tratamentul constă în antifungice (Amfotericina B).

- **Rinosporidioza** este cauzată de o ciupercă (Rhinosporidium seeberi). Afectarea nazală este sub forma unei tumorete iniţial plată, sesilă, care în timp se măreşte de volum şi ajunge să ocupe în totalitate cavitatea nazală. Tratamentul constă în excizia chirurgicală.

- **Mucormicosis** este o afecţiune cauzată de fungii din ordinul Mucoralis şi din genul Mucor, Rhizopus şi Absidia. De obicei apare la pacienţii cu diabet zaharat dezechilibrat dar şi la cei imunodeprimaţi (medicamentos, HIV etc.). Se manifestă iniţial prin febră, rinoree muco-sanguinolentă, tumefiere facială, edem şi

progresează rapid cu celulită facială, gangrena mucoasei nazale, paralizii de nervi cranieni.

Diagnosticul este sugerat de asocierea dintre simptomatologia infecţioasă şi prezenţa unei mase tumorale negricioase cu caracter necrozant şi tendinţă la eroziunea septului nazal şi a palatului dur. Examenul bioptic evidenţiază prezenţa unor hife aseptice de Mucorales. Tratamentul este mixt: chirurgical (debridări întinse dacă starea pacientului permite) şi Amfotericină B. Prognosticul este rezervat, rata mortalităţii fiind de 50%.

Patologia inflamatorie a sinusurilor paranazale (sinuzite)

Sinuzitele reprezintă inflamaţia mucoasei de la nivelul sinusurilor paranazale. Etiologia cea mai frecventă este virală dar şi bacteriană (streptococi, stafilococi, Haemophilus, anaerobi – în cele odontogene, fungi – Aspergillus la imuno-incompetenţi).

În general etiologia şi siimptomatologia sunt asemănătoare indiferent de care sinus paranazal este afectat. Mecanismul fiziopatologic de obicei constă în blocarea – din cauze variate – a ostiumului sinusal, urmată de acumularea secreţiilor la nivelul cavităţii sinusale şi suprainfecţia acestora.

Clasificarea sinuzitelor (3):

- după localizare: anterioare (maxilară, etmoidală anterioară şi frontală) sau posterioare (etmoidală posterioară şi sfenoidală).
- după criteriul temporal: acute, subacute, cronice, cronice acutizate
- după etiologie: virale, bacteriene, fungice
- după vârsta de apariţie: copil, adult, bătrân
- după numărul sinusurilor afectate: sinuzita unui singur sinus, polisinuzite (cel puţin două sinusuri afectate), pansinuzite (afectarea tuturor sinusurilor)

Trebuie menţionat faptul că arareori întâlnim procesul infecţios localizat la nivelul unui singur sinus. Acest fapt se datorează conformaţiei anatomice a etmoidului (mase de celule pneumatizate, despărţite între ele de lame subţiri osoase) şi a poziţionării acestuia la confluenţa de drenaj a celorlalte sinusuri paranazale, astfel încât orice infecţie a unui sinus paranazal se transmite / influenţează şi celelalte sinusuri cel puţin sub forma unei inflamaţii locale („reacţie inflamatorie sinusală").

1. **Sinuzita frontală acută** – inflamaţia de etiologie virală sau bacteriană a mucoasei de la nivelul sinusului frontal.

Din punct de vedere anatomic, sinusul frontal este o celulă etmoidală anterioară migrată la nivelul osului frontal. Iată de ce putem vorbi de o patologie a sinusului frontal doar după vârsta de 6-8 ani iar afectarea inflamatorie a acestuia este întotdeauna însoţită de o etmoidită anterioară.

Simptomatologia este reprezentată de durere cu caracter pulsatil la nivelul ariei nazo-orbito-frontale, rinoree purulentă, obstrucţie nazală unilaterală, fotofobie, epifora.

Clinic se evidenţiază secreţii purulente la nivelul meatului mijlociu, aplicarea de anemizări- prin drenajul temporar al sinusului- calmând pentru o perioadă pacientul. Uneori se observă o zonă fluxionară, dureroasă la nivelul unghiului intern al ochiului (semnul Ewing).

Tratamentul este chirurgical vizând facilitarea drenajului sinusului frontal: endoscopic sau pe cale externă (trepano-puncţia Beck) concomitent cu antibioterapie, decongestionante nazale, antiinflamatorii, analgezice.

Tratamentul vizează şi corecţia unei eventuale deviaţii de sept nazal înalte, a hipertrofiei capului cornetului mijlociu ce pot interveni în apariţia unei sinuzite frontale.

2. **Sinuzita maxilară acută** – inflamaţia mucoasei sinusului maxilar de cauză rinogenă sau odontogenă

Se manifestă prin rinoree purulentă, senzaţie de plenitudine la nivelul hemifaciesului corespunzător, sensibilitate dureroasă la palparea punctului de emergenţă a nervului infraorbitar, cefalee cu caracter de hemicranie, febră, tulburări olfactive.

Obiectiv: congestia mucoasei nazale cu secreţii purulente la nivelul meatului mijlociu, edem şi hipertrofia capului cornetului mijlociu.

Tratamentul medicamentos constă în antibioterapie, antiinflamatorii, analgezice, antipiretice, favorizarea drenajului prin administrarea de decongestionante nazale, aerosoli. Dacă acest drenaj este ineficient se poate face puncţia – lavaj a sinusului maxilar şi se plaseaza un dren pe care se pot face spălături şi se pot instila diverse medicamente. Tratamentul chirurgical vizează deschiderea şi drenajul larg al sinusului maxilar endoscopic sau clasic prin abord la nivelul vestibulului bucal.

3. **Sinuzita etmoidală acută** reprezintă inflamaţia mucoasei de la nivelul celulelor etmoidale. În general coexistă cu afectarea sinusurilor maxilar, frontal şi sfenoidal.

Se manifestă prin rinoree purulentă, obstrucţie nazală, tulburări de olfacţie, epifora. Palparea unghiului intern al orbitei (osul lacrimal) este dureroasă (semnul Grunwald). Pacientul mai prezintă cefalee intensă şi sindrom febril.

La copii, debutul poate fi direct cu complicaţii prin extensia procesului supurativ către tesutul grăsos orbitar (forma fluxionară) sau către periostul orbital (forma supurată) cu alterarea rapidă a stării generale, impunând un tratament rapid şi energic.

Tratamentul constă în antibioterapie, antiinflamatorii, decongestionante nazale, simptomatic (analgezic, antipiretic) iar în caz de răspuns insuficient la terapie se impune tratamentul

chirurgical care constă în drenajul colecţiei prin etmoidectomie anterioară şi posterioară sub control endoscopic. În cazul în care apar şi supuraţii orbitare este necesară colaborarea cu chirurgul oftalmolog care să realizeze drenajul orbitei.

4. **Sinuzita sfenoidală acută** – inflamaţia mucoasei sinusului sfenoidal

Rar se întâlneşte izolată (5% din cazuri) fiind asociată în general cu afectarea celorlalte sinusuri.

Caracteristic din punctul de vedere al simtomatologiei este rinoreea posterioară, cefalee occipitală şi durere spontană, continuă în partea posterioară a orbitei. Uneori pot apărea şi tulburări de vedere din cauza raportului de vecinătate a sinusului sfenoidal cu nervul optic (nevrită de nerv optic).

Tratamentul constă în antibioterapie, antiinflamatorii, simptomatic şi chirurgical – drenajul endoscopic al sinusului.

5. **Sinuzitele cronice** – inflamaţia cronică a mucoasei sinusurilor paranazale

Inflamaţia mucoasei sinusurilor paranazale se poate croniciza atunci când există o cauză ("spină iritativă") care întreţine această patologie. Cel mai adesea se datorează unor factori obstructivi locali: deviaţie înaltă a septului nazal (prin împingerea laterală a cornetului mijlociu blochează ostiunurile de drenaj), alergia (prin edemul generalizat al mucoasei), polipoza nazală (blocajul ostial direct). Uneori însă, cronicizarea poate apărea şi în situaţia unui tratament incorect condus sau insuficient pentru o sinuzită acută.

Simptomatologia este polimorfă întotdeauna fiind prezente rinoreea mucoasă sau mucopurulentă, obstrucţia nazală, cefaleea şi tulburările de olfacţie (hiposmie, anosmie, cacosmie). În funcţie de sinusul preponderent afectat mai pot apărea senzaţia de tensiune orbitară, durere la palparea nervului supraorbitar (sinuzita frontală), presiune în zona geniană cu sensibilitate în teritoriul infraorbitar

(sinuzită maxilară), tulburări de vedere, cefalee occipitală (sinuzita sfenoidală).

Examenul clinic evidenţiază o congestie şi edem al pituitarei în special la nivelul cornetului şi meatului mijlociu, rinoree mucoasă sau muco-purulentă, eventual o deviere înaltă a septului nazal, sensibilitate dureroasă a primilor premolari (a căror rădăcini vin în contact sau chiar proemină în sinusul maxilar).

Cea mai fidelă explorare imagistică rămâne CT cu sau fără contrast care evidenţiază o îngroşare a mucoasei sinusale (aspect "în chenar") sau prezenţa unor mici formaţiuni polipoide la aceste niveluri (degenerare polipoidă a mucoasei sinusale datorită procesului inflamator cronic).

Tratamentul este chirurgical şi are ca viză permeabilizarea ostiumurilor şi rezolvarea cauzelor care au produs obstrucţia (deviere de sept, rinită hipertrofică, polipoză nazală, etc.).

În cazul sinuzitelor maxilare cronice odontogene este necesară colaborarea cu chirurgul OMF pentru asanarea focarelor infecţioase dentare. Tratamentul medicamentos complementar constă în antibioterapie, antiinflamatorii, analgezice, decongestionante nazale.

6. **Complicaţiile sinuzitelor**

Sunt destul de rare dacă ne raportăm la numărul mare de sinuzite întâlnite în practica curentă. Se datorează în special raporturilor întinse cu orbita, nervul optic, meningele, sinusul longitudinal, anastomozele venoase dintre mucoasa sinusului frontal şi sinusurile venoase diploice favorizând astfel diseminarea procesului infecţios în vecinătate sau la distanţă.

Se împart astfel (3, 4, 7):

1. Cronicizarea unei sinuzite acute
2. Vestibulite – prin iritaţie locală provocată de secreţiile nazale mucopurulente
3. Afectarea altor sinusuri – poli sau pansinuzite

4. Complicaţii orbito-oculare

a) transmiterea procesului supurativ la orbită şi organizarea acestuia sub forma unui abces palpebral, abces superiostic sau flegmon orbitar. Pacientul acuză dificultăţi de motilitate a globului ocular, tulburări de vedere; prezintă chemozis, exoftalmie. În cazuri grave poate apărea un empiem retro-orbitar cu afectarea nervilor II, III, IV, V şi VI. Tratamentul este chirurgical – drenajul colecţiei.

b) dacriocistite supurate – infecţia glandei lacrimale şi exteriorizarea secreţiilor purulente la nivelul canalului lacrimal

5. Osteomielita oaselor plate ale craniului apare după o sinuzită frontală sau etmoidală acută sau după sinuzitele posttraumatice. Agenţii patogeni implicaţi cel mai frecvent sunt stafilococul şi streptococul cu o virulenţă crescută. Simtomatologia este gravă necesită tratament energic şi complex existând riscul propagării infecţiei din aproape în aproape la celelalte oase ale cutiei craniene.

6. Complicaţii de vecinătate şi descendente: faringo-laringo-traheite, pneumopatii etc.

7. Complicaţii endocraniene sunt consecinţa diseminării procesului infecţios la nivelul endocraniului ori pe cale hematogenă sau limfatică (tromboza sinusului longitudinal, cavernos), ori prin contiguitate (dehiscenţă osoasă la nivelul sinusal sau în cazul sinuzitelor posttraumatice). Rezultatul este reprezentat de meningită, meningo-encefalită, abces cerebral şi cerebelos rinogen. În aceste cazuri se impune un tratament de urgenţă, chirurgical (echipă mixtă neurochirurgie –ORL) concomitent cu antibioterapie cu spectru larg şi antiinflamatorii şi antiedematoase cerebrale în doze mari.

Alergia rinosinusală

Este o afecţiune ce apare îndeosebi la vârste tinere, destul de frecventă (18-32% în SUA) (9) ce implică apariţia unei reacţii de

sensibilizare indusă antigenic (alergeni) cu formare de anticorpi specifici. De obicei, unirea unui antigen de moleculele IgE alergen – specifice ataşate mastocitelor sau bazofilelor are ca rezultat distrugerea acestor celule şi eliberarea unor mediatori preformaţi sau nou formaţi ai inflamaţiei (histamină, NCF, LTB4, PAF, PGD2, LTD4, etc.)

Aceşti mediatori determină apariţia stimulării glandulare, a iritaţiei locale, creşterea permeabilităţii vasculare (congestie, edem) responsabile pentru simtomele tipice ale alergiei: mâncărimi, rinoree, strănut, lăcrimare. Reacţia alergică are loc în două faze: o fază acută, la câteva minute de la reacţia antigen-anticorp, şi o fază întârziată – după 4-6 ore prin acţiunea citokinelor ce are ca rezultat o recrudescenţă a simptomelor. Criteriul temporal permite împărţirea alergiilor rinosinusale în alergii periodice (sezoniere) în care alergenul responsabil este prezent într-o anumită perioadă a anului (polenuri) sau aperiodice (perene) prin expunerea permanentă a organismului la unul sau mai mulţi alergeni (praf, ciuperci, păr de animale, acarieni, etc).

O formă particulară de alergie rinosinusală este cea determinată de sensibilitatea pacientului la toxinele şi diverse substanţe proteolitice din componenţa unor bacterii (alergia microbiană).

Simtomatologia este specifică: rinoree apoasă (hidroree, strănut în salve, mâncărimi la nivelul nasului şi ochilor).

Examenul clinic evidenţiază pituitara tumefiată, congestivă, acoperită de secreţii apoase. În timp poate deveni alb-violacee, uşor sângerândă la atingere uneori cu degenerare de tip polipoid.

Confirmarea diagnosticului se face pe baza testelor alergice la alergeni specifici: în vivo (teste cutanate) sau în vitro (RAST – Radioallergosorbent test).

Tratamentul constă în evitarea – pe cât posibil – a contactului cu alergenul concomitent cu medicaţia pe cale generală (antihistaminice, stabilizatori ai degranulării mastocitare, inhibitori ai producerii de leucotriene) şi local-topic administrate sub formă de spray-uri (corticosteroizi, anticolinergice). Tratamentul etiologic este de competenţa medicului alergolog şi constă în hiposensibilizare specifică şi imonoterapie. Balneo-fizio-terapia (aerosoli, crenoterapie) ajută dacă este efectuată în perioadele de acalmie simptomatică.

Polipoza rinosinusală

Polipii reprezintă formaţiuni ce rezultă din degenerarea edematoasă a pituitarei meatului mijlociu, a etmoidului sau a sinusului maxilar cu proliferarea fibroblaştilor din substanţa fundamentală. Etiologia este infecţioasă, alergică, tumorală (polipi de însoţire a tumorilor maligne) dar se poate asocia şi unor afecţiuni (sindromul Kartagener, Widal, mucoviscidoza, sindromul Churg-Strauss).

Simptomatologia constă în obstrucţie nazală uni-sau bilaterală, parţială (iniţial) sau completă, rinoree sero-mucoasă ,rinolalie închisă, tulburări de miros (hiposmie, anosmie).

Examenul clinic evidenţiază prezenţa unor formaţiuni alb-sidefii cu origine uneori evidentă – la nivelul meatului mijlociu, acoperiţi de o mucoasă netedă, fără ulceraţii, moi, nedureroşi la atingere. Polipii sunt unilaterali (în polipoza infecţioasă şi tumorală) sau bilaterali (polipoza alergică).

Tratamentul este medico-chirurgical: ablaţia polipilor sub control endoscopic, tratament antialergic, antiinfecţios.

Forme clinice:

1. Polipul solitar sinuso-coanal îşi are originea în sinusul maxilar dar în cursul dezvoltării ajunge până în rinofaringe de multe

ori coborând chiar până în orofaringe, fiind vizibil la bucofaringoscopie. Clinic determină obstrucţie nazală unilaterală care în timp devine completă. Tratamentul este chirurgical şi presupune excizia completă a formaţiunii care altfel recidivează.



Fig. 95. ***Polip sinuso-coanal*** (după Combridge - modificat)

2. Polipoza nazală deformantă (Sindromul Woakes) apare în copilărie când scheletul osteocartilaginos nu este dezvoltat suficient şi determină lărgirea şi înălţarea piramidei nazale. Tratamentul constă în ablaţia chirurgicală a polipilor.

Tumori benigne rinosinusale

Fosele nazale şi sinusurile paranazale pot fi sediul unor formaţiuni tumorale cu o structură histologică variată:

- tumori epiteliale: papilom, papilom inversat, adenom, mucocel

- tumori conjunctive: fibrom, angiofibrom, polip, condrom, osteom

- tumori nervoase: neurinom, estezioneurinom, gliom.

Simptomatologia în general este asemănătoare manifestându-se prin obstrucţie nazală, tulburări de olfacţie (hiposmie, anosmie) şi algii cranio-faciale.

1. Angiofibromul (polipul sângerând al septului nazal) este o mică tumoră ce îşi are sediul la nivelul petei vasculare a lui Kisselbach, uşor sângerândă la atingere, friabilă. Tratamentul este chirurgical – excizie "în bloc", împreună cu pericondrul şi cartilagiul subjacent.

2. Papilomul este o formaţiune solitară cu aspect conopidiform, roz-cenuşie cu bază largă de implantare, sângerândă la atingere, localizată cel mai frecvent la nivelul porţiunii inferioare a septului nazal, capul cornetului mijlociu şi excepţional la nivelul sinusului maxilar. Tratamentul este chirurgical - excizie clasică, electrică, laser.

3. Osteomul şi condromul sunt tumori solitare dezvoltate la nivelul septului nazal şi sinusurilor paranazale (frontal 50%, etmoid 30%, maxilar 7%, sfenoidal 3-4%) care în timp dezvoltându-se excentric ajung să comprime organele vecine. Tratamentul este exclusiv chirurgical excizie timpurie şi completă "în bloc" sau prin fragmentare (tumori voluminoase).

4. Mucocelul este o tumoră chistică ce se dezvoltă la nivelul sinusurilor paranazale cel mai frecvent la nivelul etmoidal şi frontal. Creşterea progresivă în volum poate determina liză osoasă şi exteriorizarea formaţiunii la nivelul unghiului supra-intern al orbitei. Tratamentul este exclusiv chirurgical – excizie completă.

5. Chisturile dermoide – vestigii embrionare ce se dezvoltă pe linia mediană la nivelul marginii anterioare a piramidei nazale. Uneori se pot suprainfecta şi fistuliza. Tratamentul este chirurgical.

TUMORILE MALIGNE RINOSINUSALE (TMRS)

Cancerul cavității nazale și a sinusurilor paranazale este destul de rar întâlnit. În Marea Britanie incidența este de 8 : 1.000.000 locuitori, în timp ce în Statele Unite, unde reprezintă 1% din totalitatea neoplasmelor, prezintă o incidență de 5 : 1.000.000 locuitori.

Dat fiind faptul că neoplasmul rinosinusal nu este foarte frecvent întâlnit, este dificil de identificat factorii favorizanți sau determinanți. Spre exemplu, fumatul, prima cauză favorizantă a celorlalte tipuri de cancer a tractului respirator, nu este asociat cu neoplazia rinosinusală (1).

Poate cel mai bine demonstrat factor în Marea Britanie și Franța este industria lemnului și a cărbunelui. Acesta a fost descoperit prin studii epidemiologice cu confirmare în laborator. Persoanele care lucrează în industria lemnului prezintă același risc a de a dezvolta un adenocarcinom de etmoid ca fumătorii de a dezvolta un neoplasm bronho-pulmonar. Se pare că este o mare perioadă de latență asociată cu acest factor (28-43 ani).

Muncitorii în industria nichelului prezintă un risc de apariție de 870 de ori mai mare a TMRS, majoritatea apărînd după 10 ani de expunere dar, odată cu îmbunătățirea condițiilor de lucru, incidența a scăzut rapid. Perioada de latență medie în aceste cazuri a fost de 24 de ani. Pacienții care au lucrat în industria cromului prezintă un risc de apariție de 21 de ori mai mare, cu perioadă de latență de 23 de ani (2).

Clasificarea TMRS (dupa Serre și Baldet)

I. Tumori epiteliale maligne - carcinoame

Sunt de departe cele mai frecvente tumori maligne rinosinusale (70% după Harbo). Majoritatea carcinoamelor scuamoase dezvoltate la nivelul sinusurilor paranazale sunt keratinizate moderat și bine diferențiate. În cazul în care există carcinoame nekeratinizate și

anaplastice, agresivitatea este mult mărită şi resursele terapeutice limitate.

1. Carcinomul epidermoid - majoritatea carcinoamelor rinosinusale (46%)
2. Carcinomul cu celule cilindrice (nekeratinizat, tranziţional)
3. Adenocarcinomul
4. Carcinomul nediferenţiat
5. Carcinomul de tip salivar
6. Tumori neuro-endocrine
7. Melanomul malign

II. Limfoamele rinosinusale (LRS)

Reprezintă mai puţin de 10% din totalitatea TMRS şi mai puţin de 1,5% din limfoamele maligne.

LRS de tip B "de bas grade" - rare, localizate exclusiv la nivelul cavităţii nazale.

LRS plasmocitar extraosos.

LRS de tip B "de haut grade" - 80% din limfoamele inelului Waldeyer şi 40% din cele rinosinusale, se însoţesc local de necroze extinse.

LRS de tip T "de bas grade" - excepţionale, localizate la nivelul amigdalei palatine.

LRS de tip T "de haut grade" - agresive şi distructive localizate, în ordine, la nivelul cavităţii nazale, sinusuri, mucoasa palatină şi bucală.

III. Neuroblastomul olfactiv

Îşi are originea în epiteliul olfactiv şi se prezintă ca o masă exofitică, polipoidă sau sesilă cu suprafaţă netedă de culoare roşietică.

a) neuroblastomul propriu-zis:
   - cu diferenţiere olfactivă
   - fără diferenţiere olfactivă

b) carcinoame neuroendocrine

IV. Sarcomul rinosinusal

Apar la vârstă adultă, mai ales la nivelul cavităţii nazale şi mai rar la nivelul sinusurilor. Au o dezvoltare rapidă, sunt agresive, distructive cu prognostic nefavorabil.

V. Tumori disgenetice : foarte rare

Sunt tumori rare, cu origine excepţională la nivelul rinosinusal, caracterizate printr-o combinaţie de elemente epiteliale şi conjunctive aranjate în feluri diverse, cu componente sarcomatoase prezente aproape întotdeauna (276).

1. teratoame maligne
2. glioame maligne
3. ameloblastomul - tumoră odontogenă ce poate invada sinusurile maxilare.

VI. Tumori metastatice nazale

Carcinomul cu celule renale ocupă un loc special printre neoplasmele care metastazează în zona capului şi gâtului. Diseminarea metastatică se poate face atât pe cale limfatică cât şi hematogenă.

De aceea, celulele carcinomatoase renale se pot găsi la nivelul ganglionilor limfatici, oaselor capului, tractul rinosinusal, laringe şi pielea capului şi gâtului.

Metastazele pot antedata descoperirea tumorii primare la nivel renal; excepţional s-au evidenţiat metastaze de la nivel pulmonar, gastrointestinal, sân etc.

Din punctul de vedere al localizării rinosinusale, poate fi implicat orice sinus paranazal dar mai frecvent metastazele se întâlnesc la nivelul antrumului şi foselor nazale.

Simptomatologia TMRS(11)

Simptomatologia este absentă în leziunile precoce, după care se instalează insidios, prezentând un aspect banal de obstrucţie nazală unilaterală care se accentuează progresiv, rinoree mucoasă, eventual cu striuri sanguine. În timp, rinoreea devine purulentă, fetidă, însoţită de epistaxisuri din ce în ce mai frecvente şi în cantitate mare. La acestea, în timp, se mai pot adăuga tulburări ale mirosului (cacosmie, hiposmie, anosmie etc), diplopie, acufene, diferite nevralgii craniofaciale.

În cazul formaţiunilor tumorale dezvoltate la nivelul sinusurilor paranazale, simptomatologia apare şi mai târziu şi, datorită rapoartelor deosebit de complexe cu structurile adiacente, poate fi împărţită în:

1. Simptomatologia orală

Apare datorită extinderii inferioare a leziunilor de la nivelul planşeului sinusului maxilar către alveolele dentare. Primul simptom poate fi durerea dentară datorită invaziei rapide a nervului alveolar posterosuperior. În evoluţie mai pot apărea pierderea dinţilor, tulburări de ocluzie dentară, trismus (datorită extensiei posterioare), tumefierea şi ulcerarea palatului dur sau a marginii alveolare. În această ultimă situaţie, un pacient edentat, purtător de proteză mobilă, poate observa ca prim simptom lipsa potrivirii perfecte a protezei. (179)

2. Simptomatologia nazală

Apare odată cu extinderea medială a tumorii către fosa nazală. Cele mai frecvente simptome sunt obstrucţia nazală, rinoree mucoasă sau mucopurulentă, epistaxisuri frecvente.

3. Simptomatologia oculară

Datorită extensiei către orbită, pacientul poate acuza exoftalmie, diplopie, tulburări ale acuității vizuale, tumefierea pleoapei inferioare sau, mai rar, superioare, epifora (dacă sunt infiltrate țesuturile lacrimale), dacriocistita, conjunctivita.

4. Simptomatologia facială

În această categorie putem include tumefierea obrazului cu ștergerea șanțului nazo-labial, parestezii, hipo- sau hiperestezii (dacă este prins nervul suborbitar). Într-un stadiu avansat pot apărea ulcerații ale pielii, fistule, lărgirea dosului nasului sau a distanței dintre cele două orbite.



Fig. 96. ***Tumora rinosinusală gigantă***

5. Simptomatologia neurologică

De obicei această simptomatologie apare foarte târziu, indicând un stadiu foarte avansat, cu invazia etajului anterior al bazei craniului.

Extensia superioară către lama cribriformă poate cauza anosmie şi cefalee unilaterale sau pot duce la o meningită.

O durere intensă poate fi cauzată şi de extensia către fosa pterigomaxilară, cu invazia ramului maxilar al nervului trigemen (V_2).

La examenul local se observă o formaţiune tumorală de dimensiune variabilă, cu formă polipoidă, infiltrativă, ulcerată sau nu, în funcţie de varietatea anatomo-patologică, o eventuală bombare a peretelui extern al fosei nazale sau modificarea aspectului unui cornet. Uneori există polipi de însoţire care pot masca tumora propriu-zisă.

Fosa nazală respectivă poate prezenta secreţii purulente, fetide, uneori cu striuri sanguinolente.

Explorarile imagistice utile în diagnosticul tumorilor maligne rinosinusale: endoscopia nazală sau sinusală (sinusoscopia), radiografii simple ale sinusurilor, CT cranio-cerebrala. Acestea sunt folosite şi după tratament pentru a urmări în dinamică eficienţa acestuia şi eventual apariţia unor recidive.

Tratamentul este multimodal şi variază în funcţie de momentul prezentării (în general pacienţii se prezintă tardiv limitând posibilităţile terapeutice), tipul histopatologic al tumorii (chimio- sau radio-sensibile/rezistente), starea generală a pacientului sau acceptul acestuia (intervenţii chirurgicale extinse, mutilante). Chirurgia constă în excizia „în bloc" a tumorii cu rezecţia maxilarului, uneori -pentru a respecta limitele oncologice- fiind nevoie şi de exenteraţia orbitei. Postoperator se efectuează radioterapie (externă-cobaltoterapie sau locală-brahiterapie) şi chimioterapie.

Fig. 97. ***Proces de radionecroza după radioterapie externa postoperatorie (TMRS)***

În paralel se efectuează şi tratament suportiv: antibiotice (dacă există suprainfecţie tumorală), antiinflamatorii, vitamine.

ALGIILE CRANIO-CERVICO-FACIALE

Sunt sindroame dureroase cranio-cervico-faciale cu etiologie variată (se exclud cele infecţioase sau tumorale), ce apar cu o frecvenţă destul de mare şi prezintă o mare diversitate de simptome. Elementele dolorigene pot avea localizare endocraniană (meningele din vecinatatea vaselor sau a sinusurilor venoase, emergenţa nervilor cranieni senzitivi – V, IX, X şi mai rar VII, XI, XII) sau exocraniană (nervul trigemen, nervi cervicali posteriori, artera carotidă).

Se descriu doua tipuri de dureri: de tip nevralgic (caracter paroxistic şi durere în teritoriul unui nerv senzitiv) şi de tip algic (cefaleea şi algiile faciale cu caracter mai surd şi sediu nesistematizat).

Nevralgiile

Pot apărea pe teritoriul oricărui nerv periferic dar în zona cervico-cefalică sunt mai frecvente în teritoriul nervilor V, IX, suboccipital.

1. **Nevralgia de trigemen** se manifestă prin durere la nivelul aripii nazale, buzei superioare, gingiei superioare (n. maxilar); menton, buza inferioară, gingia inferioară (n. mentonier din mandibular), 2/3 anterioare ale limbii (n. lingual din mandibular), regiunea temporală anterioară (n. auriculotemporal din mandibular); pleoapa superioară şi regiunea frontală (n. supraorbitar din oftalmic).

2. **Nevralgia de glosofaringian** se manifestă prin durere cu aceleaşi caractere ca la nevralgia trigeminală dar cu expresie în teritoriul nervului IX: regiunea sub- şi retroangulomandibulară, în profunzimea faringelui – baza limbii, regiunea amigdaliană, şanţ amigdaloglos şi iradiază spre ureche, maxilarul inferior (unghiul mandibulei), cervical şi uneori în membrul superior corespondent.

3. **Nevralgii cervicale** -în principal nevralgia nervului occipital al lui Arnold determină durere în regiunea superioară a cefei (occipitală şi suboccipitală) ce iradiază în regiunea retromastoidiană, iar în sens vertical spre vertex, apare spontan sau e provocată de mişcări bruşte ale capului sau presiuni exercitate în regiunea occipitală şi se datorează unui angiospasm arteriolar (favorizat de frig, traumatisme, tulburări hormonale, psihoafective).

4. **Alte nevralgii**

- Nevralgia ganglionului geniculat (nevralgia Hunt) - excepţională; se manifestă prin dureri preauriculare şi în conductul auditiv extern, bolta palatină, cu paroxisme în fundul urechii.
- Nevralgia pneumogastricului se manifestă mai ales ca nevralgie de laringeu superior: durere unilaterală la nivelul gâtului, de la ureche până la laringe sau stern sub forma unor

crize paroxistice, violente, declanşate de deglutiţie, tuse, căscat sau excitarea unor „trigger zone" (membrana hiotiroidiană, cornul mare al osului hioid).

Algiile cranio-faciale

A. **Algiile simptomatice** (cefaleea): sindrom dureros cranian, mai mult sau mai puţin difuz, generalizat sau bilateral şi prelungit, care poate fi resimţit în teritoriul de recepţie a trigemenului sau al nervului mare occiptal al lui Arnold.

Cauzele de apariţie pot fi generale sau locoregionale (intra- sau extracraniene).

Cauzele generale determină o cefalee difuză temporoparietală prin dilataţia arterelor bazei craniului (dureri profunde, pulsatile – intoxicaţii cu alcool, tutun, cafea, cardiopatii, nefropatii, variaţii ale tensiunii arteriale, alergie, etc) sau prin dilataţia venoasă a sinusurilor venoase (în regiunea parieto-temporală, durere violentă, de durată variabilă, accentuată de tuse, efort, înclinarea capului).

Cauze locoregionale:

- Intracraniene: edem cerebral, hiper- sau hipotensiunea intracraniană
- Extracraniene: anterioare (sindrom obstructiv nazal, sinuzite, glaucom, vicii de refracţie, pulpite, granuloame dentare), posterioare (celulita cefei, artrite sau artroze ale coloanei cervicale, sinuzita sfenoidală) şi predominant temporale (otite şi complicaţiile acestora, artritele articulaţiei temporomandibulare, arterita Horton).

B. **Algiile nesimptomatice**

- Craniene (migrena)
- Faciale (algii vasomotorii faciale) care se caracterizează prin unilateralitatea tulburărilor, dureri esenţial periorbitare cu difuzare în

toată faţa, craniu, gât – pulsatile, violente, paroxistice (fără „trigger zone"), asocierea fenomenelor vasomotorii (congestie tegumentară, conjunctivală, nazală, hipersecreţie lacrimală, nazală), orarul crizelor – regulat, uneori putându-se repeta la aceeaşi oră

Tratamentul algiilor cranio-cervico-faciale trebuie să fie: simptomatic şi cauzal (patogenic). Tratamentul simptomatic constă în administrarea de derivaţi de hidantoină, neuroleptice, carbamazepin (Tegretol), neurotrofice (vitamine grup B), analgezice, normalizarea metabolismelor, a tulburărilor neurovasculare, endocrine (regim alimentar adecvat, eliminarea excitanţilor, restabilirea echilibrului hormonal, reglarea funcţiei neurovasculare). În unele situaţii poate fi eficientă infiltrarea ganglionului sfenopalatin, neuroliza ganglionului Gasser, anestezia trunchiurilor nervoase la nivelul găurilor de emergenţă(supra- şi suborbitar, etc.). Tratamentul chirurgical presupune termocoagularea sau electroliza ganglionului Gasser, a fibrelor senzitive ale trigemenului după reperarea sterotaxică a găurii ovale, cu respectarea fibrelor motorii şi ale sensibilităţii tactile şi rezecţia fibrelor trigeminale la diferite niveluri (periferic, intracranian).

Tratamentul cauzal are ca scop îndepartarea cauzei ce a determinat apariţia sindromului algic: corecţia chirurgicală a septului nazal şi a rinitei cronice hipertrofice, cura sinusurilor paranazale, excizia tumorilor rinosinusale, faringiene, amigdaliene, rezecţia unei apofize stiloide lungi, asanarea focarelor supurative otice, dentare, rezecţia arterei temporale superficiale (arterita Horton), proceduri de balneofizioterapie pentru coloana cervicală sau articulaţia temporomandibulară, kinetoterapie, acupunctura, etc.

BIBLIOGRAFIE

1. AAPM – Monographs, Reports; New York, American Institute of Physics, Mosby, 2006.
2. Adams G. Malignant tumors of the paranasal sinuses and nasal cavity. În: McGuarrie DG, editor. Head and Neck Cancer. Chicago: Year Book Medical Publishers, 1986:311-334.
3. Călăraşu R., Ataman T., Zainea V.: Manual de patologie otorinolaringologică şi chirurgie cervico-facială, Bucureşti, 2000, ed. Carol Davilla.
4. Cobzeanu M.D. : Curs de patologie otorinolaringologică şi cervico-facială, Iaşi, 2003, Editura Pim.
5. Combridge R.J. : Essential ENT Practice, London, 1998, Arnold.
6. Cummings Ch. W. : Otolaryngology Head and Neck Surgery, New York, 1998, Mosby
7. Dinu C. : Otorinolaringologie, Iaşi, 1982, Ed. Î.M.F.
8. Hussain Kant and others: A comprehensive analysis of craniofacial trauma. J. Trauma 36 : 34, 1994
9. NIAID Task Force Report: Asthma and the other allergia diseases, Washington DC, 1979, National Institutes of Health Publication 79 – 387.
10. Padgam N.: Epistaxis: anatomical and chimical corelates, J. Larygol Obl 104 : 308, 1990
11. Palade O.D. – Optimizarea metodelor de diagnostic şi tratament în tumorile maligne rinosinusale - Teza de doctorat, 2005

Capitolul 4

PATOLOGIE FARINGIANĂ ŞI A CAVITĂŢII BUCALE

Asis. Univ. Dr. Sonia Patricia VONICA

PATOLOGIE FARINGIANĂ

ANATOMIA FARINGELUI

Faringele reprezintă al 2-lea segment al tubului digestiv şi se întinde de la baza craniului până în dreptul marginii inferioare a cartilajului cricoid situat anterior, repectiv până la nivelul discului dintre vertebrele cervicale C6 – C7 situat posterior lui(18), nivel la care se continuă cu esofagul. La adult poate atinge o lungime de 12 – 14 cm(6, 18). Anterior comunică de sus în jos cu: fosele nazale - prin orificiile choanale, cavitatea bucală - prin istmul gâtului, laringele - la nivelul orificiului superior al acestuia. Posterior vine în raport cu aponevroza prevertebrală şi muşchii prevertebrali care îl separă de coloana vertebrală cervicală.

Endofaringele poate fi împărţit de sus în jos în 3 etaje: rinofaringe, orofaringe şi hipofaringe.(18)

1. **Rinofaringele** (nazofaringele, epifaringele sau cavumul) se întinde de la baza craniului până la nivelul unui plan ce trece prin vălul palatin.(6) La nivelul peretelui superior(bolta sau plafonul rinofaringelui) se găseşte la copil amigdala faringiană a lui Luschka care prin inflamaţii repetate se poate hipertrofia dând naştere vegetaţiilor adenoide (vezi Adenoidita cronică).(12) În mod normal, în absenţa acestora, ea involuiază la pubertate, fiind absentă la adult. La nivelul pereţilor laterali se găsesc orificiile trompelor Eustache, iar posterior de ele fosetele Rosenmuller şi amigdalele tubare

Gerlach. Anterior se găsesc choanele prin intermediul cărora rinofaringele comunică cu fosele nazale. Înferior, rinofaringele comunică cu orofaringele de care este separat în timpul deglutiţiei prin ridicarea vălului palatin.

2. **Orofaringele** se întinde de la un plan orizontal dus prin marginea inferioară a vălului palatin până la un plan trasat la nivelul bazei limbii, respectiv a osului hioid. Superior comunică cu rinofaringele, inferior – cu hipofaringele, iar anterior - cu cavitatea bucală prin istmul gâtului(istmul bucofaringian) care este delimitat de luetă, marginea inferioară a vălului palatin, pilierii anteriori ai acestuia şi baza limbii. La nivelul pereţilor laterali ai orofaringelui se găsesc lojele amigdaliene delimitate de pilierii anteriori şi posteriori ai vălului palatin, loje care conţin amigdalele palatine. Orofaringele cuprinde: vălul palatin, lojele amigdaliene, baza limbii(1/3 posterioară a limbii) şi peretele faringian posterior corespunzător corpilor vertebrali C2 şi C3.(6)

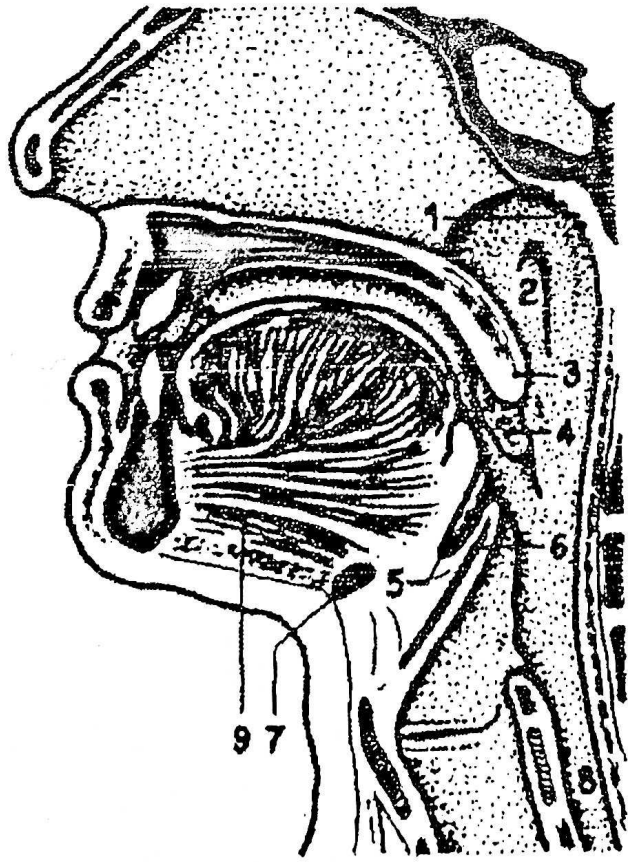

1 -plafonul rinofaringelui
2 -orificiul trompei lui Eustachio
3 -vălul palatin
4 -loja amigdaliană
5 -valecula
6 -epiglota
7 -osul hioid
8 -hipofaringele
9 -planşeul bucal

Fig. 98. ***Secţiune sagitală prin cavitatea bucală şi faringe***

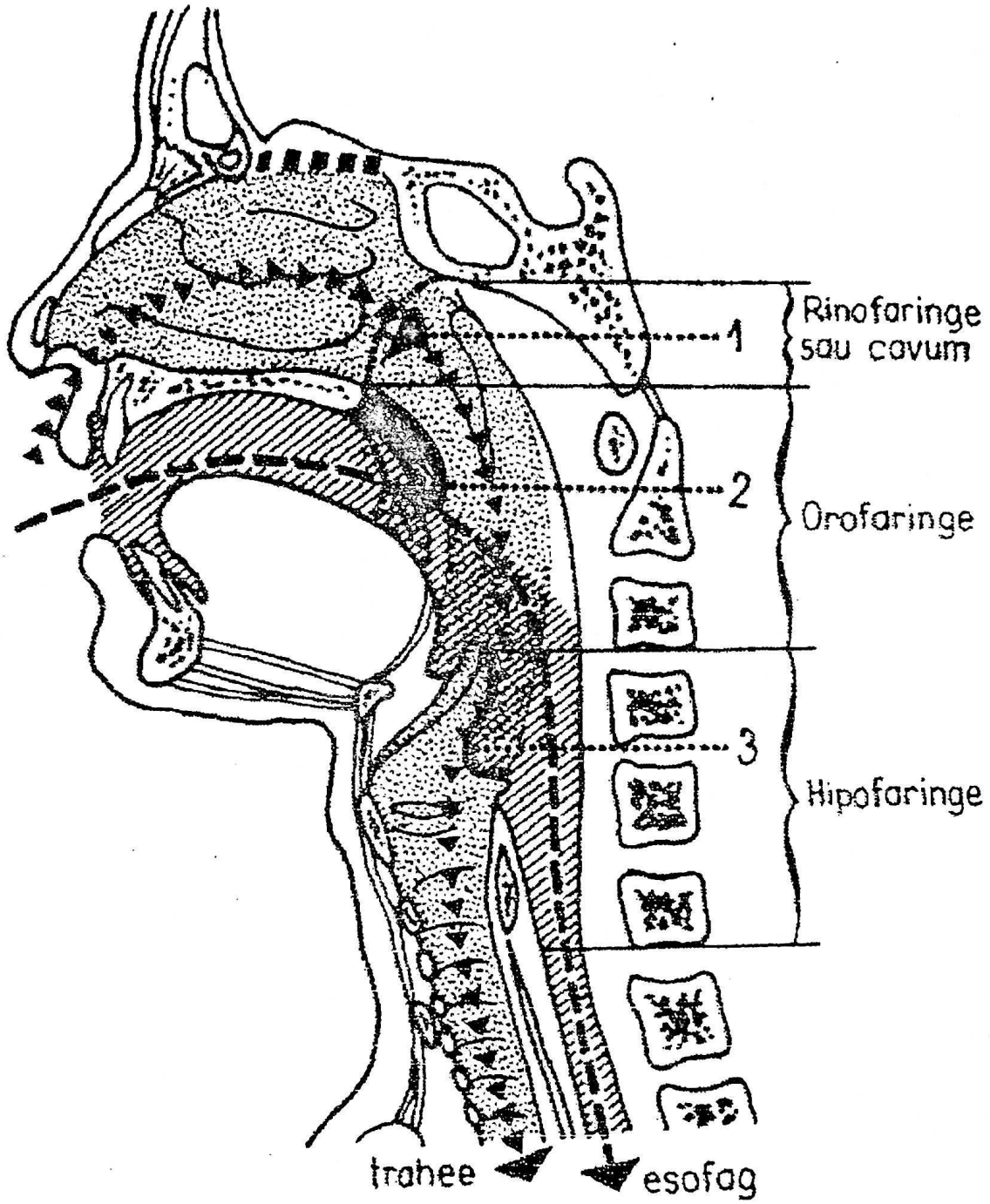

Fig. 99. ***Etajele faringelui***

3. **Hipofaringele** se întinde de la planul corespunzând osului hioid, respectiv marginii superioare a epiglotei, până la planul corespunzând marginii inferioare a cricoidului unde se continuă cu esofagul (la 15 cm de arcada dentară).(18, 32) Anterior comunică cu laringele la nivelul orificiului superior al acestuia şi vine în raport cu

pecetea cricoidului. De o parte şi de alta a pecetii se găsesc sinusurile piriforme ai căror pereţi laterali se continuă posterior cu pereţii laterali ai hipofaringelui.(18)

Structura faringelui cuprinde, dinăuntru în afară: mucoasa, aponevroza faringiană, stratul muscular şi adventicea.

Mucoasa este de tip digestiv cu un epiteliu pavimentos stratificat(18).

Aponevroza faringiană se inseră superior pe baza craniului, iar inferior se continuă cu cea a esofagului.

Stratul muscular cuprinde muşchi intrinseci – muşchii constrictori faringieni(superior, mijlociu şi inferior) cu rol de a îngusta lumenul faringelui, şi muşchi extrinseci(m. faringo-stafilin şi m.stilo-faringian) sau ridicători, cu dispoziţie logitudinală, care au rol de a scurta faringele prin ridicarea porţiunii inferioare a acestuia.(18)

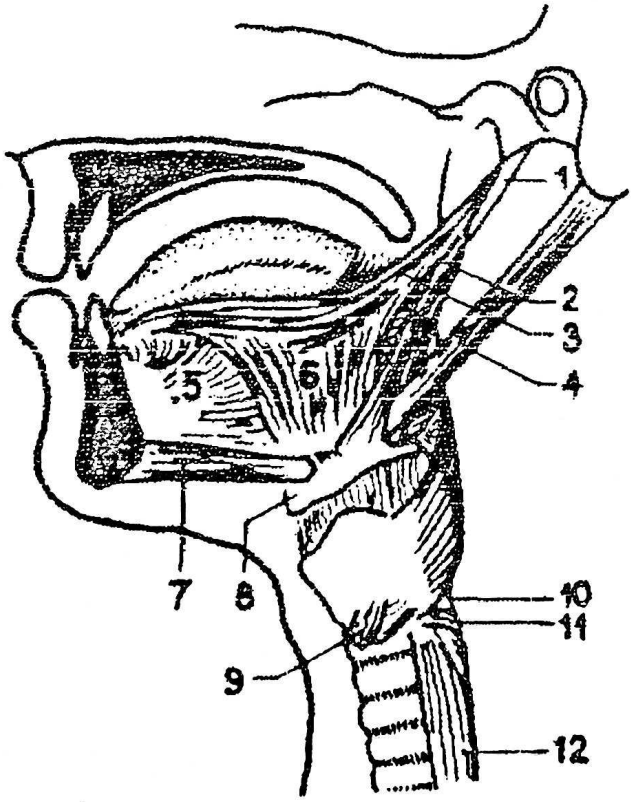

1 - apofiza stiloidă
2 - muşchiul stilohioidian
3 - muşchiul stiloglos
4 - muşchiul digastric
5 - muşchiul genioglos
6 - muşchiul hioglos
7 - muşchiul geniohioid
8 - osul hioid
9 - muşchiul cricotiroidian
10 - triunghiul Killian
11 - partea inferioară a muşchiului cricofaringian
12 - esofagul

Fig. 100 ***Muşchii limbii şi ai faringelui***

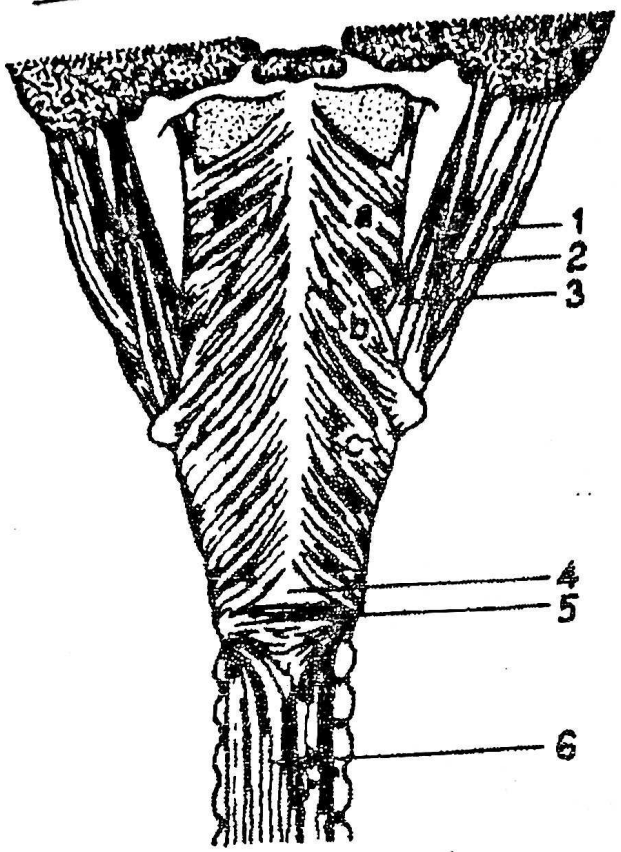

a - constrictorul superior
b - constrictorul mijlociu
c - constrictorul inferior
1 - muşchiul digastric
2 - muşchiul stilohioidian
3 - muşchiul stilofaringian
4 - triunghiul Killian
5 - partea inferioară a muşchiului cricofaringian
6 - esofagul

Fig. 101. *Musculatura faringiană*

Adventicea sau fascia bucofaringiană face legătura între peretele posterior al faringelui şi fascia prevertebrală, între cele două fascii delimitându-se spaţiul retrofaringian care se continuă inferior cu spaţiul retroesofagian. La copil, în dreptul orofaringelui, spaţiul retrofaringian conţine ganglionii limfatici ai lui Gilette. (18,32)

În afara pereţilor laterali ai faringelui se găsesc spaţiile parafaringiene care se întind de la baza craniului până la baza gâtului unde se continuă cu mediastinul. Spaţiul parafaringian este împărţit în spaţiul prestilian – care cuprinde prelungirea internă a glandei parotide, şi în spaţiul retrostilian - care cuprinde pachetul vasculo-nervos al gâtului (artera carotidă, vena jugulară internă,nervul X), nervii cranieni IX, XI, XII, simpaticul cervical şi ganglioni limfatici.(12, 18, 32)

Inelul limfatic Waldeyer se întinde de la trompele lui Eustache până la baza limbii şi cuprinde ţesut limfatic difuz, foliculi limfatici şi amigdalele faringiană, tubare, palatine şi lingual. El reprezintă prima linie de apărare imunologică.

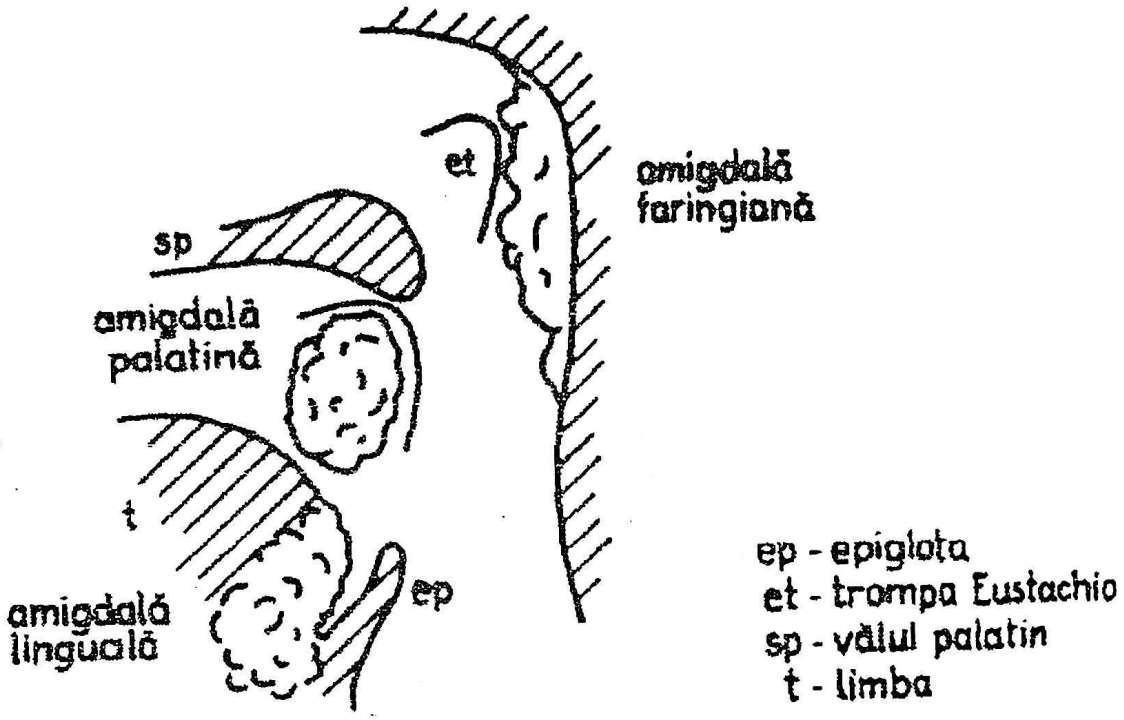

Fig. 102. *Ţesutul limfatic al faringelui (inelul Waldeyer)*

Vascularizaţia

• Arterială – provine din ramurile colaterale ale A. carotide externe. (12)

• Venoasă - venele care provin din plexurile faringiene superficiale şi profunde se varsă în vena jugulară internă (18)

• Limfaticele(18):

- Rinofaringelui - merg la ganglionii retrofaringieni şi la cei jugulari interni

- Orofaringelui – merg la ganglionii cervicali profunzi

- Hipofaringelui – merg la ganglionii jugulari superiori şi mijlocii.

Inervaţia senzitivă şi motorie este asigurată de ramuri din nervii IX şi X.(18)

FIZIOLOGIA ŞI FIZIOPATOLOGIA FARINGELUI

Faringele are următoarele funcţii: de deglutiţie, respiratorie, fonatorie, auditivă şi de apărare.

1. Funcţia de deglutiţie. Deglutiţia are 3 timpi: bucal, faringian şi esofagian. Timpul bucal este un act voluntar (vezi fiziologia cavităţii bucale), în timp ce timpul faringian şi cel esofagian sunt acte reflexe.(13)

După prepararea bolului alimentar la nivelul cavităţii bucale, acesta este împins de mişcările limbii către baza ei unde se declanşează reflexul de înghiţire: faringele se ridică(scurtându-se şi lărgindu-se), rinofaringele se închide prin ridicarea vălului palatin, orificiul superior al laringelui este acoperit de epiglotă după ridicarea laringelui, închiderea glotei şi deplasarea posterioară a bazei limbii, iar bolul alimentar alunecă spre sinusurile piriforme.(6,12) La nivelul hipofaringelui, prin contracţia constrictorului inferior, bolul alimentar ajunge în esofag unde, prin peristaltica acestuia şi datorită gravitaţiei, este împins în stomac. (6, 19)Căile aferente ale reflexului sunt reprezentate de nervii cranieni V, IX şi X, iar cele eferente de nervii IX, X şi XI, centrul fiind în bulb.(19)

La nou-născut şi sugar, particularităţile anatomice determină un mecanism diferit al deglutiţiei. În timpul bucal se produce actul suptului, iar în timpul faringian vălul palatin rămâne vertical şi se lipeşte de epiglotă, întrucât laringele este mai sus situat decât la adult, iar laptele se scurge prin sinusurile piriforme în esofag. Această particularitate permite respiraţia concomitentă cu suptul.(19)

2. Funcţia respiratorie. Faringele reprezintă intersecţia căilor aeriene cu cele digestive superioare. În cursul inspirului aerul trece prin fosele nazale în rinofaringe şi apoi în orofaringe, vălul palatin fiind în poziţie verticală, de unde ajunge în laringe şi invers în cursul expirului. (19)

Expirul bucal forţat , prin ridicarea vălului, permite actul suflatului şi al şuieratului.(24)

Mucoasa faringiană bogat vascularizată, contribuie la încălzirea, umidifierea şi purificarea aerului, în special la nivelul rinofaringelui.

Faringele ia parte la actul căscatului şi la cel al sforăitului.(19))

3. Funcţia fonatorie. Cavitatea bucală şi faringele sunt cavităţi de rezonanţă care contribuie la realizarea timbrului vocal. Un rol important îl joacă mişcările vălului palatin; în insuficienţa velară apare rinolalia deschisă.(6, 12, 19,24)

4. Funcţia auditivă. Contracţia muşchilor tensori şi ridicători ai vălului palatin în timpul deglutiţiei determină deschiderea trompei lui Eustache şi egalizarea presiunii din urechea medie cu cea atmosferică permiţând o audiţie normală. (19)

5. Funcţia de apărare. Faringele ia parte la reflexele de vomă, strănut, tuse, apnee. Mucusul secretat de mucoasa faringiană are un rol bactericid.

Inelul limfatic Waldeyer îndeplineşte o funcţie imună specifică. Organele limfoepiteliale care intră în constituţia acestuia produc limfocite B(predominent) şi T care vin în contact direct(topic) cu antigenele din aer. Când acestea sunt în concentraţii mari are loc o proliferare a limfocitelor B şi producere de anticorpi. Amigdala faringiană şi cele palatine sunt cel mai active imunologic în perioada copilăriei (4 – 10ani) când se produce o hiperplazie a acestora. În absenţa inflamaţiilor cronice, acestea involuează după pubertate, având loc şi o scădere a populaţiei de limfocite B, crescând astfel raportul limfocite T/B.(13)

METODE DE EXAMINARE A FARINGELUI

A. EXAMENUL CLINIC

Examenul clinic al faringelui trebuie să fie precedat de examinarea clinică prin inspecţie şi palpare a regiunilor faciale şi cervicale.

Examenul clinic al faringelui începe cu:

a. **Bucofaringoscopia** sau **orofaringoscopia**(3) care permite examinarea cavităţii bucale şi orofaringelui. (Fig. 103) Se începe cu inspecţia buzelor observându-se culoarea şi eventualele leziuni proliferative sau ulcerative. Apoi se examinează cavitatea bucală – aspectul mucoasei jugale, dentiţiei, limbii, planşeului bucal, bolţii palatine. Cu ajutorul spatulei linguale se apasă 2/3 anterioare ale limbii, până la V-ul lingual, şi se examinează vălul palatin şi lueta, lojele amigdaliene, peretele posterior al orofaringelui. Când pacientul pronunţă vocala A vălul palatin în mod normal se ridică şi se urmăreşte astfel mobilitatea acestuia şi vizualizarea mai bună a peretelui posterior.

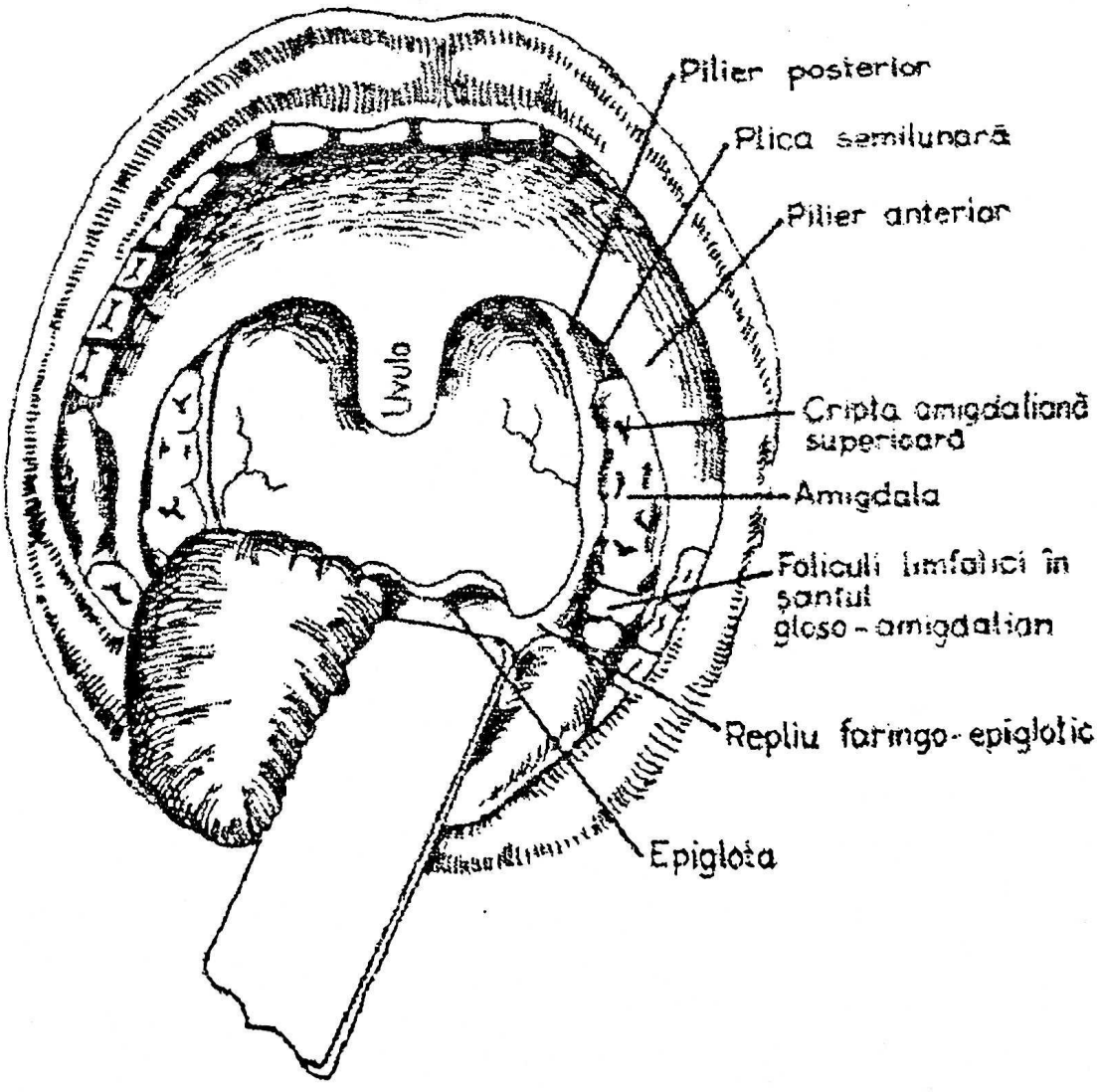

Fig. 103. ***Orofaringele***

b. **Rinoscopia posterioară** se excută pentru vizualizarea rinofaringelui (epifaringoscopia) (3) cu ajutorul oglinzii de rinoscopie posterioară, încălzită în prealabil, şi a spatulei linguale, după realizarea unei anestezii de contact prin pulverizare de spray cu lidocaină la pacienţii reflexogeni. (Fig. 104) Se observă orificiile choanale – anterior, superior - plafonul rinofaringelui cu amigdala faringiană la copil sau diferite formaţiuni tumorale, lateral – orificiile trompelor Eustache cu amigdala tubară, supratubar fiind frecvent localizat cancerul rinofaringelui la debut, posterior – peretele posterior al rinofaringelui.

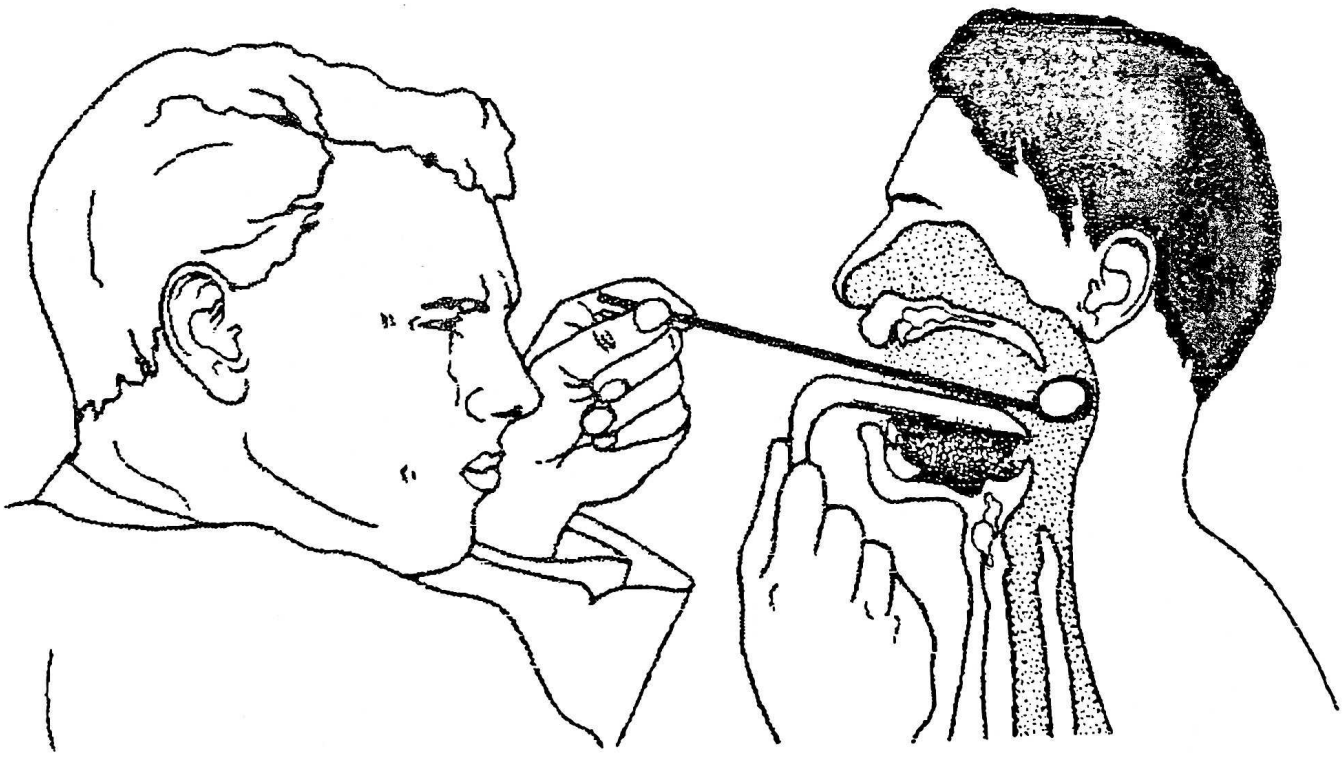

Fig. 104. ***Rinoscopia posterioară***

Tuşeul rinofaringelui realizat altădată pentru observarea consistenţei unei proliferări rinofaringiene, în special la copii pentru diferenţierea vegetaţiilor adenoide de angiofibrom sau altă formaţiune tumorală, a fost abandonat în prezent fiind o manevră brutală, greu tolerată de pacienţi.

c. **Laringoscopia indirectă** executata de asemenea sub anestezie de contact, cu o oglindă mai mare încălzită ţinută în mâna dreaptă şi o compresă înfăşurată în jurul vârfului limbii care este tracţionat de examinator cu mâna stângă, permite vizualizarea amigdalei linguale, valeculelor, sinusurilor piriforme, peretelui posterior al faringelui până în dreptul cricoidului şi a laringelui.

B. EXAMENUL ENDOSCOPIC

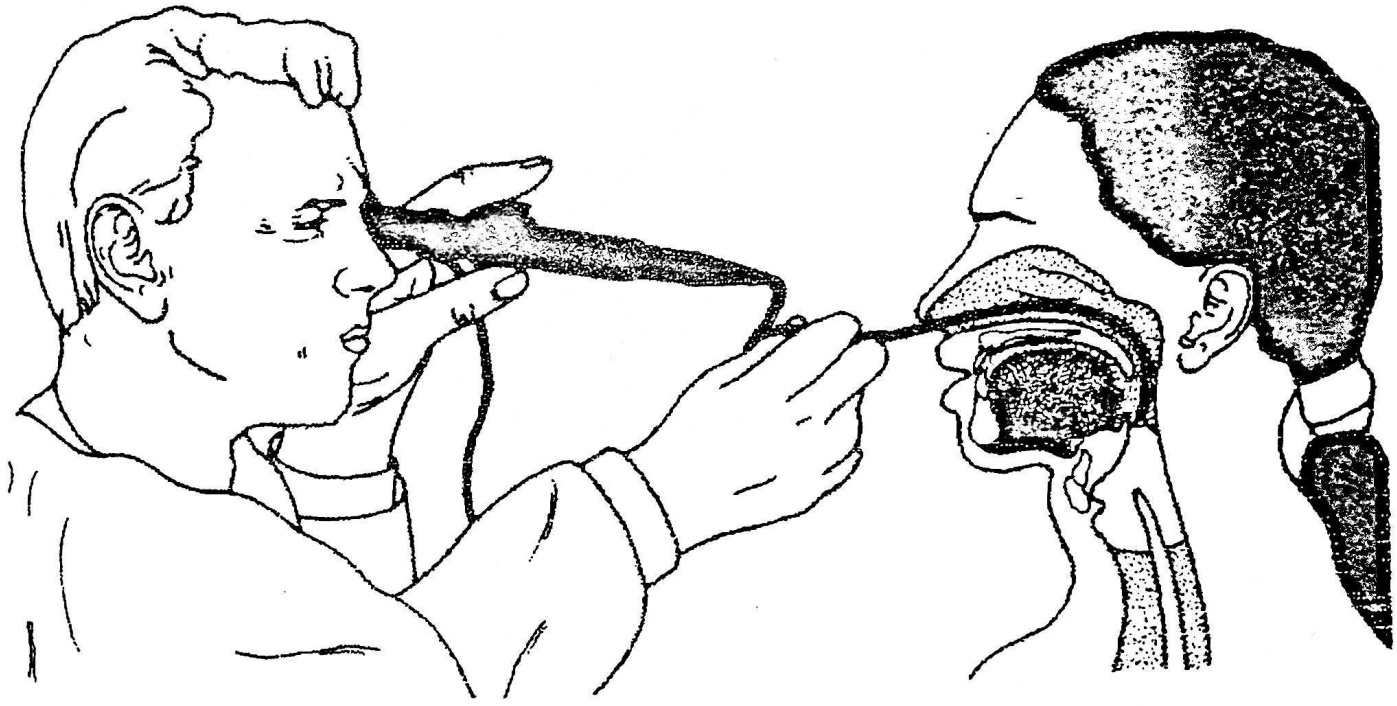

Fig. 105. ***Fibroscopia***

Se realizează cu endoscoape cu tub rigid sau flexibil, util în cazul examinării clinice dificile a rinofaringelui şi hipofaringelui, permiţând şi prelevarea de biopsii. Pentru examinarea hipofaringelui se mai poate recurge şi la examenul laringoscopic în suspensie.(12)

C. EXAMENE PARACLINICE

a. Investigaţii imagistice

1. Radiografii simple

- Craniu profil – pentru explorarea rinofaringelui
- Cervicală şi toracică superioară antero-posterioară şi profil – pentru identificarea corpilor străini radioopaci din hipofaringe şi esofagul superior, respectiv a emfizemului parafaringian, a pneumomediastinului(3, 10)
- Bază de craniu(Hirtz) – înlocuită în prezent de CT
- Radiogafii ale mandibulei, articulaţiei temporo-mandibulare, ortopantomografii

2. Radiografii cu substanţă de contrast – bariu sau substanţe liposolubile, pentru explorarea hipofaringelui şi joncţiunii cu esofagul

3. CT şi IRM craniene şi cervicale – utile în evaluarea extensiei proceselor tumorale faringiene şi parafaringiene, respectiv în cazul complicaţiilor supurative cervicale şi parafaringiene ale anginelor acute.

4. Angiografia – convenţională, prin CT sau IRM este utilă pentru evaluarea angiofibromului nazofaringian şi a tumorilor parafaringiene.

b. Metode diagnostice specifice(10)

- examen bacteriologic şi micologic al exudatului faringian şi al depozitelor linguale
- examen imunologic al salivei
- biopsii ale diverselor leziuni buco-faringiene

c. Gustometria şi electrogustometria

d. Examen foniatric

MALFORMAŢIILE CONGENITALE ALE FARINGELUI

I. RINOFARINGE

Malformaţiile congenitale ale rinofaringelui sunt rare. Ele sunt reprezentate de stenoza sau atrezia faringiană, masă cerebrală ectopică, teratoame, chisturi branhiale.

1. **Stenoza** sau **atrezia** rinofaringelui sunt de obicei asociate altor malformaţii cranio-faciale: atrezii choanale, sindromul Pierre-Robin, sindromul Alpert, sindromul Crouzon(27). Prin strâmtarea rinofaringelui în toate dimensiunile se produce un sindrom pseudo-adenoidian cu tulburări de respiraţie, fonaţie, deglutiţie şi auz. Tratamentul este dificil; presupune corecţia chirurgicală a malformaţiilor.(19).

2. **Masa cerebrală ectopică** este rară la nivelul rinofaringelui, mai frecventă la nivelul foselor nazale. Se asociază cu închiderea embriologică incompletă a bazei craniului(pe unde s-a produs hernierea ţesuturilor SNC; alteori acestea rămân în rinofaringe datorită osificării premature a bazei craniului) sau cu despicătura palatină. Se manifestă prin obstrucţie nazală. Uneori evoluţia este letală.(27)

3. **Tumori dermoide şi teratoame.** (27)

• Tumorile dermoide se întâlnesc la nou-născuţi şi copii, mai rar la adulţi, sub formă de mase pediculate, mai rar sesile, la nivelul pereţilor laterali ai rinofaringelui, vălului palatin, mai rar la nivelul orofaringelui. De obicei nu sunt asociate cu alte malformaţii congenitale. Se manifestă prin obstrucţie nazală. Tratamentul este chirurgical.

• Teratoamele au dimensiuni mai mari decât tumorile dermoide, uneori sunt voluminoase şi pot prezenta expansiuni care se exteriorizează prin fosele nazale sau cavitatea bucală(epignathus) determinând insuficienţă respiratorie severă. Sunt manifeste de la

naştere şi se pot asocia cu alte malformaţii craniene. Tratamentul este chirurgical.

4. **Chisturi branhiale**. Sunt foarte rare la nivelul rinofaringelui, localizate lateral(diferenţiindu-se de chistul Tornwaldt). Sunt mult timp asimptomatice, fiind descoperite ocazional sau când determină obstrucţie nazală, de obicei la adult. (27)Tratamentul este chirurgical.

II. OROFARINGE

1. Despicătura palatină(vezi şi patologia cavităţii bucale)poate interesa palatul dur, palatul moale sau ambele(velo-palatoschizis), lueta(19) – lueta bifidă (de obicei maschează o despicătură incompletă a vălului palatin) sau se asociază cu despicătura labială(cheilo-palatoschizis). Apare prin defecte de coalescenţă a mugurilor embrionari.

Clasificarea lui Veau (31):

Grupa I (A) – defecte ale palatului moale

Grupa II(B) – defecte ale palatului dur şi palatului moale

Grupa III(C) – defecte de la palatul moale până la alveole, de obicei afectând buzele

Grupa IV(D) – despicături bilaterale complete

Tratamentul este chirurgical. În funcţie de severitatea malformaţiilor şi a tulburărilor pe care le determină, intervenţiile chirurgicale corectoare pot fi necesare chiar din primele luni de viaţă.(6, 31)

2. Insuficienţa velo-palatină reprezintă închiderea incompletă a sfincterului velo-faringian.(31). Aceasta apare prin scurtarea relativă a vălului palatin, care este inserat anterior faţă de normal, atunci când dimensiunile bolţii palatine sunt deformate. Vălul palatin nu mai ajunge la peretele posterior al orofaringelui pentru a-l separa de rinofaringe în cursul fonaţiei şi deglutiţiei. Apare

rinolalia deschisă şi, uneori, refluări nazale ale lichidelor. Adenoidectomia poate accentua tulburările funcţionale.(19) Pentru diagnostic şi evaluare sunt necesare radiografii, videofluoroscopie, endoscopie rigidă şi flexibilă.

Tratamentul cuprinde reeducarea ortofonică(19) şi corectarea chirurgicală cu ajutorul lambourilor faringiene, faringoplastiei sau implanturilor de perete faringian.(32)

3. **Chisturile şi fistulele congenitale cervicale** au un traiect al cărui orificiu intern se deschide fie la nivelul peretelui lateral al endofaringelui, supraamigdalian(cele laterale sau branhiale), fie la nivelul foramen caecum(cele mediane sau de canal tireoglos). (6, 31) Ele sunt prezentate în capitolul de patologie cervicală.

TRAUMATISMELE FARINGELUI

Etiologie

a. Traumatismele externe. Datorită poziţiei anatomice a faringelui în centrul gâtului, acesta este foarte rar lezat în cursul traumatismelor cervicale externe, cu excepţia plăgilor penetrante.(30)

b. Traumatismele endogene

- pătrunderea accidentală sau voluntară prin cavitatea bucală a unor corpi străini duri, ascuţiţi sau tăietori(mai frecvent la copii)
- iatrogen în cursul unor manevre exploratorii sau terapeutice (endoscopii, laringoscopii directe, intubaţii oro- sau nazo-traheale)
- agenţi termici(lichide sau vapori fierbinţi) sau corozivi (ingestie de substanţe acide sau bazice).

Manifestări clinice Disfagie, mai mult sau mai puţin intensă, uneori cu odinofagie, emfizem cutanat, hematemeză sau striuri sanguinolente în salivă sunt principalele semne şi simptome. Simptomatologia traumatismelor hipofaringelui asociate traumatismelor laringiene sau traheale poate fi mai puţin zgomotoasă ca a acestora din urmă şi numai explorările endoscopice, imagistice sau chirurgicale să descopere leziunile faringiene.Prin suprainfecţie

apare febra(semn de gravitate), iar în cazul extensiei procesului infecţios prin soluţia de continuitate la spaţiile perifaringiene şi mediastin, se produc complicaţii grave(celulite sau supuraţii cervicale, mediastinite), cu risc vital.

Diagnostic.

• Traumatismele rinofaringelui sunt rare, de obicei asociate cu leziuni ale bazei craniului, vasculare, ale masivului facial, investigaţiile pentru acestea din urmă fiind utile şi pentru leziunile nazofaringiene.

• Leziunile traumatice ale orofaringelui sunt accesibile examenului clinic direct, care este de cele mai multe ori suficient pentru diagnostic şi evaluare.

• Leziunile hipofaringelui pot fi diagnosticate prin endoscopie flexibilă sau rigidă, respectiv prin tranzit cu substanţă de contrast(bariu, Gastrografin) sau CT. În prezenţa unor simptome majore(determinate deobicei de leziunile de vecinătate asociate): insuficienţă respiratorie, ieşirea aerului prin plaga cervicală, hemoptizii masive, se trece direct la explorarea chirurgicală a leziunilor.(30)

Tratament

• Traumatismele rinofaringelui, orofaringelui şi hipofaringelui superior(până în dreptul aritenoizilor) vor fi tratate conservator cu antibiotice cu spectru larg(inclusiv pe flora anaerobă), repaus alimentar şi supraveghere atentă.(30)

• Arsurile vor fi tratate cu antibiotice, antiinflamatoare steroidiene, alimentaţie parenterală până la diminuarea disfagiei, iar în cazul stenozelor cicatriciale ulterioare ale hipofaringelui se va recurge la dilataţii sau intervenţii chirurgicale reconstructive (faringoplastii) în funcţie de severitatea stenozei.

• Traumatismele hipofaringelui inferior (sub nivelul aritenoizilor) cu perforaţii ale pereţilor se vor trata chirurgical – explorare, sutură sau reconstrucţie, drenaj, sub protecţie antibiotică.(30)

CORPII STRĂINI FARINGIENI

Sunt mai frecvent întâlniţi la copii. Pot fi de natură organică sau anorganică.

Corpii străini ascuţiţi şi mici(oase de peşte, ace, fregmente de sticlă sau lemn) se localizează adesea la nivelul orofaringelui (amigdale, baza limbii), valeculelor.

Corpii străini mai mari(fragmente alimentare mai mari, inclusiv osoase, proteze dentare, monezi, fragmente de jucării, etc.) se localizează în hipofaringe, la nivelul sinusurilor piriforme sau la joncţiunea cu esofagul.(6)

Manifestări clinice Disfagie înaltă, uneori completă(afagie), alteori cu odinofagie predominentă la nivelul la care corpul străin este inclavat. La copilul mic cu disfagie completă este prezentă sialoreea. În cazul corpilor străini voluminoşi care determină compresiune laringiană sau traheală, se înregistrează dispnee şi tuse iritativă. Apariţia emfizemului subcutanat este un semn de gravitate semnificând perforaţia peretelui faringian.

Diagnostic şi tratament

Corpii străini de la nivelul orofaringelui pot fi vizualizaţi prin examen clinic direct sau prin laringoscopie indirectă în cazul celor de la nivelul bazei limbii, valecule, sinusuri piriforme şi vor fi extraşi sub control vizual cu ajutorul unor pense adecvate localizării.(16)

Corpii străini din hipofaringe vor fi identificaţi radiologic – prin radiografii simple în cazul celor radioopaci, sau prin tranzit cu substanţă de contrast, precum şi prin endoscopii prin intermediul cărora se şi extrag.(6, 16)

Corpii străini voluminoşi, anclavaţi în pereţii hipofaringelui, care nu pot fi extraşi endoscopic, vor fi îndepărtaţi pe cale chirurgicală – cervicotomie exploratorie.

INFLAMAŢIILE FARINGELUI
ANGINELE ACUTE

Angina acută reprezintă inflamaţia acută a elementelor limfoide ale orofaringelui, predominent a amigdalelor palatine(7,14).

Noţiunea de anginã acutã este prezentã în terminologia românã şi francezã. Termenii de amigdalitã(inflamaţie localizatã doar la nivelul amigdalelor palatine), faringitã(inflamaţia difuzã a mucoasei faringiene), faringo-amigdalitã(inflamaţia mucoasei faringiene şi a amigdalelor palatine, noţiune oarecum similarã anginei acute) prezenţi atât în literatura medicalã românã, cât şi a altor ţãri, nu sunt în realitate bine definiţi şi delimitaţi, având accepţiuni uşor diferite în funcţie de autor şi de ţarã.

Etiologie. Este frecvent virală şi mai rar bacteriană.

Principalele virusuri implicate sunt reprezentate de rinovirusuri, adenovirusuri, virusurile influnzae şi parainfluenzae, corona virusuri, virusul sinciţial respirator, virusul Coxackie, şi, mai rar virusul herpetic, virusul Epstein Bar, HIV.(13,35)

Dintre bacterii cel mai frecvent întâlnit este streptococul beta-hemolitic grup A(mai ales la copii şi tineri). Înfecţiile virale scad apărarea locală faringiană favorizând infecţiile bacteriene şi cu alţi germeni, inclusiv cu cei condiţionat patogeni: streptococi ai celorlalte grupe, Haemophilus influenzae, stafilococul auriu, klebsiella, moraxella, anaerobi, fusospirili, bacilul difteric(mai rar întâlnit în prezent) sau asocieri bacteriene(întâlnite mai ales la adulţi în reacutizările amigdalitelor cronice).(13)

Clasificare.

- Etiologică:
  - Angine virale
  - Angine bacteriene
  - Angine din afecţiunile hematologice
- Anatomo-clinică:

- Angine eritematoase
- Angine eritemato-pultacee
- Angine cu false membrane
- Angine cu ulceraţii superficiale (angine veziculare)
- Angine cu ulceraţii profunde (angine ulcero-necrotice)

Manifestări clinice.

Debutul este brusc în anginele bacteriene prin disfagie înaltă intensă şi dureroasă(odinofagie), febră 38° – 39° C, frisoane, otalgii reflexe, astenie, iar la copii se pot însoţi şi de manifestări digestive: vărsături, dureri abdominale.

În cazul anginelor virale debutul poate fi insidios cu subfebrilităţi, disfagia uşoară sau moderată, însoţită de obstrucţie nazală, rinoree seroasă sau sero-mucoasă, tuse iritativă, disfonie.

La examenul bucofaringoscopic se constată congestia amigdalelor palatine care sunt mărite de volum(anginele eritematoase –angine virale sau bacteriene la debut) şi prezenţa unui exudat pultaceu în cripte şi/sau pe suprafaţa amigdalelor palatine (anginele eritemato-pultacee; sunt întotdeauna bacteriene). Aspecte particulare se pot observa în funcţie de forma clinică.La palparea regiunilor cervicale se pot constata adenopatii subangulo-mandibulare cu caracter inflamator acut (adenite).(26)

Forme clinice.

1. **Anginele eritematoase** sunt frecvent angine virale, dar pot fi şi angine bacteriene la debut sau rezultate prin suprainfecţia bacteriană a celor virale.(vezi manifestări clinice)
2. **Anginele eritemato-pultacee** sunt angine bacteriene, mai frecvent cu streptococ beta-hemolitic.(vezi manifestări clinice)
3. **Anginele cu false membrane** sunt reprezentate de angina diftерică produsă de Corynebacterium diftеriae, rar întâlnită în prezent datorită vaccinării obligatorii în primul an de viaţă.(13)

Amigdalele sunt mărite de volum, acoperite de false membrane cenuşii, aderente, a căror îndepărtare duce la sângerare locală. În evoluţie leziunile se extind la mucoasa foselor nazale(rinită) şi la cea laringiană (laingita sau crupul difteric) determinînd dispnee inspiratorie severă care necesită efectuarea unei traheotomii. Toxina bacteriană conduce la apariţia miocarditei, a tulburărilor neurologice şi a tulburărilor de vedere(diplopie) prin afectarea nevilor oculomotori.

4. **Anginele veziculare** sau anginele cu ulceraţii superfciale sunt angine virale manifestate prin apariţia de mici vezicule la nivelul amigdalelor palatine şi eventual şi la nivelul pilierilor şi al vălului palatin care în 2-3 zile de evoluţie se sparg lăsând ulceraţii superficiale.

- Herpangina sau angina cu virusul coxackie se întâlneşte mai frecvent la copii, în sezonul de vară. Pe lângă veziculele cu un conţinut albicios, inconjurate de un halou eritematos, localizate pe amigdale, pilieri şi văl, pacienţii prezintă conjuctivită şi manifestări digestive(vărsături, diaree). Evoluţia este de scurtă durată(câteva zile), însoţită de subfebrilităţi.
- Angina herpetică este determinată de virusul herpes simplex tip 1 şi mai rar de tipul 2. Se întâlneşte mai frecvent la copii, tineri şi imunodeprimaţi, transmiterea făcându-se pe cale orală.(13)Se manifestă prin disfagie, astenie, adenopatii laterocervicale şi febră (39 – 40 C). Leziunile veziculare localizate pe amigdale, pilieri, văl palatin, sunt identice cu cele din stomatita herpetică cu care se poate asocia. În absenţa acestei asocieri, hipertrofia amigdalelor care sunt congestionate şi cu exudat alb-gălbui după dispariţia veziculelor, precum şi prezenţa febrei fac dificil diagnosticul diferenţial cu anginele bacteriene.

- Zona zoster faringiană. Leziunile veziculare strict unilaterale pe traiectul nervului maxilar superior(ram din V) dureroase sau cu senzaţie de arsură orientează diagnosticul.

5. Anginele cu ulceraţii profunde sau anginele ulcero-necrotice

- Angina cu fusospirili sau angina Plaut Vincent

Este determinată de o asociere de fusospirili – Spirochaeta denticulata şi Borelia vincentii. Apare mai ales mai ales în comunităţi aglomerate.

Se manifestă prin disfagie, febră, cefalee, adenopatii subangulo-mandibulare sensibile, iar local amigdalele sunt congestionate, mărite de volum şi acoperite de o falsă membrană care se detaşează uşor lăsând o ulceraţie profundă, crateriformă, care se cicatrizează în 7 - 10 zile.(13) De obicei falsa membrană şi ulceraţia sunt unilaterale.

- Mononucleoza infecţioasă. Este determinată de infecţia cu virusul Epstein Barr. Transmiterea se face pe cale orală(boala sărutului).

Se manifestă prin disfagie, febră, adenopatii laterocervicale, hepato-splenomegalie. Amigdalele sunt mărite de volum, congestionate, acoperite de depozite cenuşii, însoţite de peteşii la nivelul vălului palatin. Evoluţia este de lungă durată 3-4 saptămâni.(13)

Este prezentă leucocitoza şi un număr crescut de monocite în formula leucocitară. Testul Paul Bunell Davidsohn de detectare a anticorpilor anti virus Epstein Barr este pozitiv după 10 -14 zile de la debutul bolii.

Administrarea de ampicilină duce la apariţia unei erupţii cutanate(manifestare patognomonică în absenţa unei alergii la acest medicament).

- Anginele din bolile de sânge

Se întâlnesc în leucemii, agranulocitoze. Se manifestă prin disfagie, adenopatii cervicale. Amigdalele sunt hipertrofiate, cu ulcerații profunde acoperite de un exudat cenușiu-negricios. Modificările hematologice sunt caracteristice afecțiunii pe care o însoțesc.

Diagnosticul este mai ales clinic (deși în realitate diferențierea anginelor bacteriene de cele virale nu este întotdeauna ușor de făcut, având în vedere și posibilitatea suprainfecției bacteriene a anginelor virale). Hemoleucograma poate obiectiva leucocitoză cu neutrofilie în anginele bacteriene, iar VSH prezintă valori crescute.

Examenul bacteriologic al exudatului faringian este util pentru evidențierea germenului implicat, iar antibiograma poate preciza sensibilitatea acestuia la diverse antibiotice. Rezultatul acestora este însă tardiv(minim 48 ore) și realizarea acestor investigații nu este posibilă în orice cabinet, la orice orice oră. Testul de identificare rapidă a streptococului beta-hemolitic se bazează pe identificarea antigenului streptococic, rezultatul obținîndu-se rapid, în circa 5 – 10 minute, având o specificitate mare (peste 95%), dar o sensibilitate mai redusă(circa 10% din rezultate sunt fals negative), iar în plus în România este disponibil în puține unități medicale.

Tratament.

Anginele virale se vor trata simptomatic – antipiretice, antiinflamatorii nesteroidiene, antiseptice bucofaringiene sub formă de tablete(Strepsils, Septolete, Tantum verde, etc.) sau soluții pentru gargarisme(Citrolin, Hexoral, Tantum verde), hidratare. Evoluția este ușoară, spre vindecare în 5 – 7 zile în absența suprainfecției bacteriene. În zona zoster faringiană poate fi util tratamentul antiviral (aciclovir) dacă este administrat în primele zile de la debut, și vitaminoterapie grup B.

Anginele bacteriene se vor trata cu antibiotice timp de 10 zile. Întrucât cea mai frecventă este angina streptococică, tratamentul se face cu penicilină(după diverse scheme) sau macrolide (claritromicină) la pacienţii alergici, respectiv conform antibiogramei atunci când aceasta este disponibilă. Pot fi necesare antibiotice active pe germeni secretori de beta-lactamază: amoxicilină+ acid clavulanic (Augmentin, Amoxiklav), cefalosporine de generaţia II-a sau a III-a(Zinnat), unii autori recomandând clindamicina(35).

Angina difterică se tratează cu penicilină în doze mari şi ser antidifteric(antitoxină), care trebuie administrat de urgenţă în primele 48 ore. În cazul instalării crupului cu insuficienţă respiratorie este necesară efectuarea traheotomiei. (13)

Angina cu fusospirili se tratează de asemenea cu penicilină.(13)

Angina din mononucleoză se va trata simptomatic, antibioticele fiind necesare doar în cazul apariţiei suprainfecţiilor. Apariţia dispneei datorită hipertrofiei amigdaliene marcate, face necesară corticoterapia, iar dacă insuficienţa respiratorie nu se ameliorează, se recurge la traheotomie.(13)

COMPLICAŢIILE ANGINELOR

Complicaţiile apar mai ales în cazul anginelor acute recidivate sau recurente şi al reacutizărilor amigdalitelor cronice. Complicaţiile pot fi imediate sau supurative şi secundare sau nesupurative (4, 13).

A. Complicaţiile supurative sunt:
   a. Complicaţii locale:
      1. Flegmonul periamigdalian
   b. Complicaţii loco-regionale:
      1. Flegmoanele spaţiilor parafaringiene
         - anterior sau prestilian
         - posterior sau retrostilian

2. Flegmonul spaţiului retrofaringian
3. Adenoflegmonul laterocervical (vezi inflamaţiile acute cervicale)
4. Celulita cervicală sau fasciita necrozantă(vezi inflamaţiile acute cervicale)
5. Angina Ludwig

c. Complicaţii sistemice
1. Septicemia

B. Complicaţiile nesupurative
a. reumatismul articular acut(cardita reumatismală)
b. glomerulonefrita acută

A.a.1. **Flegmonul periamigdalian** este o colecţie purulentă care se formează unilateral în spaţiul periamigdalian în dreptul polului superior al amigdalei palatine.(13)

Spaţiul periamigdalian este delimitat între capsula amigdalei, peretele lateral al faringelui, bureletul tubar şi sinusul piriform.(20)

Etiologie. Este determinat deobicei de o infecţie plurimicrobiană, asociere de germeni aerobi – cel mai frecvent, streptococul şi stafilococul - şi anaerobi – Bacteroides şi peptostreptococi .(23,35) Se întâlneşte mai ales la copiii mari, adolescenţi şi tineri.(20)

Manifestările clinice cuprind disfagia intensă cu odinofagie unilaterală, însoţită de febră, otalgie reflexă şi trismus, sialoree, halenă fetidă, timbrul vocal modificat, cefalee, astenie, uneori chiar alterarea stării generale. La examenul local se constată o adenopatie subangulomandibulară ipsilaterală dureroasă sau o împăstare a regiunii, iar la examenul bucofaringoscopic se poate observa o congestie şi tumefacţie unilaterală a vălului palatin şi pilierului

anterior, care împinge inferior şi medial amigdala palatină. Aceasta este congestivă şi cu exudat pe suprafaţă. Lueta este edemaţiată şi împinsă spre partea opusă. (6,13,35)

Forme clinice.

• Forma antero-superioară – cea descrisă anterior, este cea mai frecventă.

• Forma posterioară – mai rară; colecţia se formează retroamigdalian, între amigdală şi pilierul posterior. Simptomatologia este similară formei antero-superioare, dar trismusul este discret. La examenul bucofaringoscopic pilierul posterior este tumefiat, edemaţiat, iar amigdala împinsă anterior.

• Abcesul intraamigdalian este o formă rară. Se formează prin retenţia exudatului purulent într-o criptă amigdaliană la un pacient cu amigdalită cronică reacutizată. Simptomatologia este moderată comparativ cu forma antero-superioară. Trismusul este absent. Amigdala palatină este mult mărită de volum congestionată, în timp ce vălul palatin şi pilierii anterior şi posterior sunt de aspect normal. (19).

• Forma bilaterală este foarte rară . Disfagia şi odinofagia sunt intense. Amigdalele şi colecţiile supramigdaliene se pot uni pe linia mediană şi împreună cu lueta edemaţiată reduc semnificativ istmul faringian. Cînd edemul prinde şi laringele, se produce dispnee care poate necesita traheotomie.(19)

Diagnosticul este clinic simptomatologia şi aspectele locale fiind sugestive. Examenele paraclinice obiectivează leucocitoză cu neutrofilie în formula leucocitară, VSH crescută.(20) Puncţia-aspiraţie extrage puroi din care se poate efectua un examen bacteriologic în vederea identificării germenilor implicaţi.(35) Puncţia poziţivă confirmă diagnosticul permiţând diferenţierea de o celulită periamigdaliană(periamigdalită) (33), stadiu premergător

flegmonului în care puncţia este negativă.(35) Când se suspicionează o supuraţie laterocervicală profundă(flegmon parafaringian, adenoflegmon laterocervical) asociată sau se doreşte diferenţierea de acestea este necesară CT.(35)

Tratament. Flegmonul periamigdalian reprezintă o urgenţă.

- Tratamentul chirurgical cuprinde incizia(cu pensa Lubet - Barbon) şi drenajul flegmonului în urgenţă, pe cale intraorală, sub o bună anestezie locală precedată de sedare. (13,35)) La copii se face sub anestezie generală. Amigdalectomia se va efectua după 4 – 6 până la 12 săptămâni.(13,35) Foarte rar, când din diverse cauze flegmonul nu poate fi drenat eficient, se recurge la amigdalectomia „la cald", în cursul episodului acut.(13).
- Tratamentul medicamentos se face cu antibiotice 10 zile: Penicilină i.v. În doze mari sau antibiotice cu spectru larg, conform antibiogramei, eventual active şi pe anaerobi sau asociate cu metronidazol (23). Se pot utiliza amoxicilină+acid clavulanic, cefalosporine sau clindamicină(35). În plus, se va asigura o hidratare parenterală şi se vor administra analgezice şi antipiretice.

În cazul celulitei periamigdaliene tratamentul se va face cu Penicilină în doze mari i.v. (10 -12 milUI) sau antibiotice cu spectru larg – cefalosporine generaţia I, II, amoxicilină+acid clavulanic, clindamicină.(35)

A.b.1 Flegmoanele spaţiilor parafaringiene. Sunt colecţii purulente formate în spaţiile parafaringiene, între muşchiul constrictor superior al faringelui şi aponevroza cervicală profundă.(13)

Reprezintă complicaţii ale anginelor acute, respectiv ale unui flegmon periamigdalian, dar pot fi şi consecinţa unor supuraţii dentare(35).

Manifestări clinice. Pacienţi cu manifestări recente de angină acută(disfagie, odinofagie, febră) se prezintă pentru menţinerea şi accentuarea simptomatologiei, cu apariţia unei tumefacţii laterocervicale superioare(până în dreptul hioidului)fermă, sensibilă spontan şi la palpare, alterarea stării generale.

În cazul flegmonului spaţiului prestilian este prezent trismusul şi o împăstare subangulomandibulară, iar la examenul bucofaringoscopic se observă împingerea internă a peretelui lateral al faringelui, iar amigdala palatină este împinsă antero-intern.(35)

În cazul flegmonului retrostilian trismusul este absent sau minor, tumefacţia laterocervicală poate fi mai importantă, intraoral peretele faringian este împins medial îndărărtul pilierului posterior, pot fi prezente deficite neurologice ale nervilor IX, X şi XII care traversează acest spaţiu, iar procesul infecţios poate fuza de-a lungul tecii carotidei externe în mediastin, conducând la medistinită. Este posibilă ruptura arterei carotide externe.(35) Extensia la vena jugulară internă determină tromboflebită şi sepsis.(5)

Diagnostic. Este prezentă leucocitoza, iar în cazul apariţiei sepsisului este prezentă bacteriemia, hemoculturile cu sânge recoltat în timpul frisonului pun în evidenţă germenii implicaţi(infecţie polimicrobiană, cu floră orală, inclusiv anaerobi). Pentru diagnostic este necesară CT care pune în evidenţă localizarea colecţiei, extensia la spaţiile cervicale profunde şi mediastin, un adenoflegmon asociat sau diferenţiază o colecţie parafaringiană de o adenopatie.

Tratament.

• Medicamentos. Va cuprinde antibiotice cu spectru larg, active inclusiv pe anaerobi(cefalosporine, metronidazol, clindamicină), administrate parenteral, hidratare parenterală, analgezice şi antipiretice.

• Chirurgical. Cuprinde incizia şi drenajul colecţiei. Deşi unii autori(35) recomandă abordul pe cale intraorală în cazul flegmonului prestilian,

abordul pe cale externă permite o hemostază eficientă în caz de hemoragie severă la acest nivel. Prin urmare, în ambele localizări(pre- şi retrostiliană) este recomandabilă calea externă la nivelul lojei submandibulare.(13)

Ulterior, la 4 – 6 săptămâni, se recomandă îndepărtarea focarului infecţios amigdalian sau dentar.

A.b.2. Flegmonul spaţiului retrofaringian. Este o colecţie purulentă localizată în spaţiul retrofaringian.

Etiopatogenie. Este mai frecvent la copii până la vârsta de 6 – 8 ani, (35)ca o complicaţie a unei angine acute sau a unei alte infecţii a căilor aeriene superioare (adenoidită, sinuzită) care determină iniţial o limfadenită a ganglionilor lui Gilette(care regresează după vârsta de 4 – 5 ani), urmată de o celulită a acestui spaţiu şi ulterior de formarea flegmonului. Acesta se poate forma şi prin inoculare microbiană directă ca urmare a unor traumatisme faringiene accidentale, corpi străini sau traumatisme iatrogene(manevre instrumentale - endoscopie, laringoscopie directă, intubaţie, manevre anestezice stomatologice) situaţii mai frecvente la adulţi. Germenii implicaţi sunt atât aerobi(streptococi, stafilococi), cât şi anaerobi (bacteroides, fusobacterium).(2,35)

Manifestările clinice cuprind disfagie, odinofagie, febră, dispnee, stridor (prezent mai ales la copil), adenopatii laterocervicale, torticolis sau rigiditate a cefei. (35) La examenul bucofaringoscopic se constata o tumefacţie paramediană a peretelui posterior al orofaringelui(întrucât fascia bucofaringiană este aderentă pe linia mediană la cea prevertebrală).(13)

Diagnosticul se bazează pe aspectele clinice menţionate la pacienţi cu antecedente recente de traumatism faringian sau infecţie a căilor aeriene superioare la copii, precum şi pe cele paraclinice. Radiografia cranio-cervicală simplă în incidenţă de profil obiectivează o lărgire a ţesuturilor moi prevertebrale şi eventual prezenţa de aer la acest nivel.(35) CT cu substanţă de contrast pune în evidenţă colecţia permiţând diferenţierea acesteia de o celulită, (13) extensia inferioară spre mediastin sau laterală spre spaţiul parafaringian, respectiv contribuie la diferenţierea de un abces rece(morb Pott) prin evidenţierea eroziunilor corpilor vertebrali.(35)

Complicatii. Poate evolua către insuficienţă respiratorie, mediastinită, tromboflebita venei jugulare interne şi septicemie, ruptura arterei carotide externe, ruptura colecţiei cu aspiraţie în căile aeriene şi pneumonie sau asfixie.(35)

Tratamentul este în primul rând chirurgical – incizia şi drenajul colecţiei. Abordul se poate face pe cale transorală, sub anestezie generală cu intubaţie orotraheală şi pacientul în poziţie Trendelenburg pentru a evita aspiraţia în căile aeriene. În cazul extensiei laterale, la spaţiul parafaringian, sau inferioare sub nivelul osului hioid(identificată pe CT), abordul se va face pe cale externă.(13)

Este necesar şi un tratament cu antibiotice cu spectru larg(cefalosporine, metronidazol, clindamicină, etc.) (2)care se va continua conform antibiogramei realizată din secreţia recoltată prin incizia colecţiei.(13)

A.b.3. Angina Ludwig - flegmonul planşeului bucal(6) sau infecţia spaţiului submandibular(35) reprezintă inflamaţia ţesuturilor moi de la nivelul planşeului bucal şi spaţiilor submandibulare.

Etiologie. Este o infecţie polimicrobiană cu anaerobi în special, dar şi cu germeni aerobi atât gram pozitivi, cât şi gram

negativi. Poate fi de origine dentară(igienă dentară precară, extracţii dentare), amigdaliană(angine acute, flegmon periamigdalian, amigdalită lingual ă) sau traumatică(fracturi de mandibulă, plăgi ale planşeului bucal). Este mai frecventă la organismele tarate, imunodeprimate(diabet zaharat).

Manifestări clinice.

La debut pacientul poate prezenta dureri dentare ale dinţilor implicaţi (de obicei molarii inferiori)(35) sau disfagie dureroasă în cazul unei angine şi tumefacţia dureroasă a planşeului bucal şi regiunii submentoniere. În evoluţie, tumefacţia se extinde la întreaga regiune suprahioidiană şi devine indurată şi eritematoasă. Sunt prezente febra, frisoanele, disfagia intensă, sialoreea, tumefacţia limbii care are mobilitate redusă , tulburări ale vorbirii articulate, trismusul şi, rapid, se poate instala insuficienţa respiratorie severă care să necesite traheotomie.

Diagnosticul este mai ales clinic. CT poate fi uneori necesară pentru diagnosticul diferenţial.

Complicaţii. Poate evolua către insuficienţă respiratorie severă, pneumonie de aspiraţie, mediastinită şi septicemie cu potenţial letal.

Tratament.

• Medicamentos – se va începe de la primele simptome, cu antibiotice cu spectru larg în doze mari, pe cale i.v.: Penicilină G în asociere cu Metronidazol, ampicilină+sulbactam; la pacienţi alergici la penicilină se va administra clindamicină. Se va recurge la hidratare şi alimentaţie parenterală.

• Chirurgical

La apariţia dispneeii, chiar uşoară, se va recurge la traheotomie (8)întrucât insuficienţa respiratorie se poate agrava rapid, iar intubaţia orotraheală este dificil de efectuat, fiind necesară fie

intubaţia nazotraheală sub control fibroscopic, fie traheotomie cu anestezie locală.

Drenajul se va face printr-o incizie largă care să cuprindă ambele spaţii submandibulare, evacuîndu-se de multe ori o secreţie cenuşie, fetidă, mai curând decât una purulentă, angina Ludwig fiind o celulită.

A.c.1. Septicemia(sepsisul) reprezintă o diseminare generalizată a unui proces infecţios . Ea poate apare în evoluţia unei angine bacteriane însoţită de complicaţii locale şi/sau loco-regionale. Acestea se pot extinde la vena jugulară internă determinând o tromboflebită septică , iar prin trombuşii septici infecţia poate disemina la nivelul altor ţesuturi şi organe.(6,36) Clinic, septicemia se traduce prin febră de tip septic sau hipotermie, frisoane, alterarea marcată a stării generale, astenie, somnolenţă sau obnubilare pînă la confuzie şi delir, polipnee, tahicardie,anurie, convulsii, erupţie cutanată. Paraclinic: hemocultura poate identifica germenul; poate fi prezentă leucocitoză sau leucopenie, trombocitopenie, acidoză, afectarea funcţiei renale cu valori crescute ale ureeii şi creatininei, alterarea funcţiei hepatice – valori crescute ale transaminazelor şi bilirubinei, valori crescute ale PDF(produşii de degradare ai fibrinogenului).. Septicemia este o complicaţie deosebit de gravă, care necesită tratament complex într-o secţie de terapie intensivă. Acesta cuprinde antibiotice cu spectru larg în doze mari administrate intravenos, identificarea şi îndepărtarea cauzei(drenajul supuraţiilor), hidratare parenterală, administrare de oxigen, susţinerea funcţiilor vitale: TA, renală – dializă în caz de anurie, respiratorie – ventilaţie mecanică în caz de insuficienţă respiratorie. Cu tot tratamentul corect efectuat, sepsisul evoluează adesea spre instalarea insuficienţei multiple de organ(renală, hepatică, respiratorie, cardiacă), respectiv a şocului toxico-septic şi a coagulării intravasculare diseminate cu

prognostic deosebit de grav şi sfârşit letal în peste 60 – 70 % din cazuri.(36)

B. **Complicaţiile nesupurative** se întâlnesc doar în cazul anginelor acute streptococice. Aceste complicaţii sunt mai rare în prezent atât datorită profilaxiei cu antibiotice (Moldamin), cât şi reducerii frecvenţei tulpinilor nefritogene sau cu potenţial reumatoid ale streptococului beta hemolitic.

RAA apare la 2 – 4 săptămâni de la infecţia acută cu streptococ(29) însă după acest interval de timp cultura din exudatul faringian nu mai este pozitivă.(22). RAA se întâlneşte deobicei la pacienţi cu angine acute recidivante. Netratat, evoluează spre cardita reumatismală, în funcţie de structurile afectate instalându-se endocardita, miocardita şi pericardita.

Glomerulonefrita acută poststreptococică apare la circa 1 – 2 săptămâni după o infecţie acută streptococică faringiană sau cutanată(13,29), iar tratamentul antibiotic al infecţiei pare să nu influenţeze frecvenţa apariţiei glomerulonefritei.(13,22)

Apariţia acestor complicaţii impune, pe lângă tratamentul specific fiecăreia, şi amigdalectomia.

AMIGDALITA CRONICĂ

Amigdalita cronică este inflamaţia cronică a amigdalelor palatine ca urmare a inflamaţiilor acute recidivante sau a unei inflamaţii subacute.(28)

Se întâlneşte mai ales la adulţi, dar poate apărea şi la alte vârste.(28) Germenii implicaţi sunt aceeaşi ca în cazul anginelor acute, dar deobicei este o infecţie polimicrobiană.(29)

Starea de purtător de streptococ beta-hemolitic se defineşte prin prezenţa streptococului beta-hemolitic în exudatul faringian, titrul ASLO fiind normal.(29)

Amigdalita recidivantă sau recurentă presupune 7 episoade/an sau 5 episoade în 2 ani consecutivi sau 3 episoade/an 3 ani consecutivi.(29)

Manifestări clinice. Pacientul prezintă disfagie uşoară sau moderată, halitoză, astenie, inapetenţă.(22) La examenul local sunt prezente adenopatiile subangulomandibulare şi eritem la nivelul pilierilor anteriori. La nivelul criptelor amigdaliene se găsesc dopuri de cazeum(tonsiloliţi) care se elimină spontan sau la presiunea amigdalei şi determină caracter fetid halenei(halitoză). Amigdalele palatine pot fi hipertrofiate la copii şi tineri sau sclero-atrofice la adulţi. Hipertrofia amigdaliană voluminoasă poate determina disfagie importantă şi/sau obstrucţie respiratorie severă.

Tratamentul antibiotic se recomandă doar în cursul episoadelor acute similar celui din angina acută bacteriană.(28)Tratamentul definitiv este chirurgical – amigdalectomia. Aceasta se realizează sub anestezie generală cu intubaţie traheală; la adult se poate efectua şi cu anestezie locală. Tehnica adoptata poate fi cea clasică cu bisturiul şi ansa sau diverse alte tehnici: cu electrocauterul monopolar sau bipolar, cu radiofrecvenţă(ablaţie sau coblaţie) în funcţie de dotare, de abilităţile operatorului şi de leziuni(inflamatorii sau tumorale)(35)

Indicatiile amigdalectomiei (13,17)

a. absolute:

- complicaţiile supurative sau nesupurative ale anginelor acute
- angine acute recidivante la pacienţi cu afecţiuni valvulare cardiace sau convulsii febrile
- hipertrofia amigdaliană care determină obstrucţie respiratorie severă, sleep-apneea, disfagie severă sau tulburări cardio-pulmonare
- în scop biopsic în hipertrofia amigdaliană tumorală

b. relative:

- anginele acute recidivante – peste 6 episoade în ultimul an sau 4 -5episoade/an în ultimii 2 ani

- amigdalita cronică cu halitoză, tonsiloliţi şi adenopatii laterocervicale

- amigdalita cronică sau recidivantă la purtătorul cronic de streptococ beta-hemolitic care nu răspunde la tratament cu antibiotice active pe germeni secretori de beta-lactamaze

Contraindicaţiile amigdalectomiei(10)

a. absolute: cogulopatii(hemofilie, etc.), insuficienţa cardiacă decompensată, insuficienţa hepatică sau renală, neoplasm cu altă localizare

b. relative: anginele acute, bolile infecto-contagioase, tbc, sifilis florid, statusul menstrual, sarcina(trimestrul I şi III), faringe larg, insuficienţa velopalatină, 30 zile de la diverse vaccinări(în special antipolio, BCG), diabet, HTA, tratamentul cu anticoagulante sau antiagregante plachetare.

ADENOIDITA

Adenoidita este inflamaţia acută sau cronică a amigdalei faringiene a lui Luschka.

Se întâlneşte la copii, amigdala faringiana involuând treptat începând de la pubertate.

ADENOIDITA ACUTĂ

Etiologia este asemănătoare celei a anginei acute, dintre bacterii predominând: streptococii, Haemophilus influenzae, stafilococul.

Manifestari clinice. Sunt asemănătoare unei infecţii respiratorii acute: obstrucţie nazală bilaterală, rinoree muco-purulentă anterioară, rinoree posterioară (sugerează diagnosticul), febră şi otită medie acută la un copil mic. Starea generală poate fi alterată, iar sforăitul dispare după remisia inflamaţiei acute.

Adenoidita acută este considerată recidivantă(recurentă) dacă se înregistrează cel puţin 4 episoade într-un interval de 6 luni.(5)

Pentru diferenţierea de o rinosinuzită acută poate fi necesară o radiografie a sinusurilor(SAF).

Tratamentul antibiotic este similar celui din angina acută(26) cu penicilină sau antibiotice din aceeaşi clasă(amoxicilină, amoxicilină-clavulanat), cefalosporine, iar la pacienţii alergici la penicilină – macrolide(claritromicină, azitromicină). Se vor mai administra antitermice, vasoconstrictoare nazale .

În cazul adenoiditelor acute recurente se recomandă adenoidectomia, la cel puţin 4 săptămâni de la remisia episodului acut.

ADENOIDITA CRONICĂ

Etiologie. Este o infecţie plurimicrobiană în special cu germeni gram poziţivi. Boala de reflux gastro-esofagian ar favoriza cronicizarea adenoiditei(26).

Manifestari clinice. Rinoree anterioară şi posterioară mucoasă sau muco-purulentă persistentă, halitoza, congestia nazală şi faringiană persistentă, coexistenţa unei otite medii şi eventual a unei rino-sinuzite caracterizează adenoidita cronică. Dacă se asociază obstrucţia nazală bilaterală persistentă, respiraţia orală, sforăitul şi rinolalia închisă, atunci adenoidita cronică este hipertrofică. Aceasta se însoţeşte de faciesul adenoidian, paloare, somnolenţă, deficit staturo-ponderal.

Diagnosticul este clinic, bazat pe simptomatologie şi examinare. Rinoscopia posterioară permite vizualizarea amigdalei faringiene, dar este dificil de efectuat la copii, mai ales la preşcolari, situaţie în care se poate recurge la fibroscopie nazofaringiană. Tuşeul rinofaringelui permite diagnosticul diferenţial cu angiofibromul rinofaringelui care este dur şi sângeră foarte uşor la atingere.

Tratamentul este chirurgical reprezentat de adenoidectomie. Aceasta se execută sub anestezie generală cu intubaţie traheală, după diverse tehnici – clasică cu ajutorul chiuretei, cu radiofrecvenţă (coblaţie).

Indicaţiile adenoidectomiei(26)

a. Absolute:

- Obstrucţia nazală severă însoţită de tulburări respiratorii, sleep apnea, cordpulmonar cronic, tulburări de somn
- Faciesul adenoidian

b. Relative:

- Complicaţii banale de vecinătate – otite medii, sinuzite, faringite cronice
- Adenoidita cronică cu adenopatii cervicale persistente, halitoză
- Adenoidite acute recidivante(după aceleaşi criterii ca în cazul anginelor acute recidivante)
- Tulburări de deglutiţie fără alte cauze

Contraindicaţii

a.Absolute:

- Tulburări de coagulare(coagulopatii)

b. Relative:

- Episoadele acute
- Bolile infecto-contagioase
- 30 zile de la administrarea diverselor vaccinuri
- Despicătura palatină
- Insuficienţa velo-palatină

FARINGITELE

Faringita reprezintă inflamaţia difuză a mucoasei faringiene (adesea asociată unei angine sau amigdalite, de care uneori este dificil de delimitat).

Etiologie

a.infecţioasă

- virală: adenovirusuri, rinovirusuri, coronavirusuri, virusuri influenzae şi parainfluenzae, virusul herpes tipurile 1 şi 2, cytomegalovirus, HIV(1,13)
- bacteriană

- nespecifică(similară anginelor acute bacteriene): streptococul beta-hemolitic grup A, streptococi din grupele C, G şi F, germeni patogeni atipici – mycoplasma şi chlamidia pneumoniae, francisella tularensis, yersinia enterocolitica, yersinia pestis

- specifică(determină mai ales faringite cronice, întâlnite în special la adulţi): mycoplasma tuberculosis, treponema pallidum, neisseria gonorrhoeae, trichomonas vaginalis

- micotică: candida
- protozoare: toxoplasma gondii

b. alte cauze: reflux gastro-esofagian, alergie şi/sau rinoree posterioară, traumatisme, arsuri termice sau cu substanţe corozive, factori iritativi(fumat, aer uscat sau poluat), afecţiuni autoimune(boala Behcet, sarcoidoza, pemfigus)

I. FARINGITELE ACUTE

Sunt de etiologie virală sau bacteriană nespecifică.

Manifestări clinice

- Faringitele virale: disfagie uşoară însoţită sau precedată de obstrucţie nazală şi rinoree(le diferenţiază de cele bacteriene) subfebrilităţi, tuse iritativă.

➢ Faringita cu citomegalovirus are o simptomatologie asemanatoare cu mononucleoza infecţioasă, dar se întâlneşte mai ales la adulţi, se însoţeşte de febră şi alterarea stării generale.(1)

➢ Faringita cu HIV tip 1 prezintă manifestări nespecifice, dar trenante sau repetate, febră, mialgii, adenopatii cervicale; aspectele locale variază de la congestie difuză, la ulceraţii persistente ale mucoasei faringiene determinate de virusul herpes, micobacterii, citomegalovirus, candida.(13)

▪ Faringitele bacteriene: disfagie mai intensă însoţită de odinofagie, febră(nu este întotdeauna un criteriu de diferenţiere de o faringită virală – faringita herpetică se poate însoţi de febră) (1), alterarea stării generale, cefalee, adenopatii laterocervicale înalte, absenţa tusei şi rinoreii.

Tratament.

În faringitele virale tratamentul este simptomatic: antiinflamatorii nesteroidiene, antipiretice, antiseptice orale(gargarisme sau drajeuri), vasoconstrictoare nazale.

În faringitele bacteriene tratamentul este similar anginelor bacteriene.

II. FARINGITELE CRONICE

Pot fi bacteriene nespecifice sau specifice, micotice, cu protozoare sau datorate altor cauze(reflux gastro-esofagian, rinoree posterioară, boli autoimune, etc.)

1. **Tuberculoza faringiană** se poate însoţi sau nu de afectare pulmonară.

Manifestarile clinice sunt disfagia înaltă, adenopatiile cervicale, subfebrilităţi persistente, astenie. La examenul local mucoasa faringiană este congestionată, cu ulceraţii acoperite de un exudat albicios – cazeos, amigdalele palatine hipertrofiate. (13)

Diagnosticul - identificarea BK prin examen direct şi cultură din secreţiile faringiene şi spută(când coexistă cu o localizare pulmonară sau laringiană), i.d.r. la tuberculină intens pozitivă, radiografia toracică cu leziuni pulmonare caracteristice unei

tuberculoze pulmonare active sau sechelelor acesteia, examen histopatologic, testul la quantiferon.

Tratamentul se face cu tuberculostatice şi este condus de pneumoftiziolog.

2. **Sifilisul faringian** este determinat de treponema pallidum. Manifestarile de faringită apar mai ales în sifilisul secundar. Sifilisul primar se întilneşte mai ales în cazurile de contact orogenital (13) manifestându-se printr-o ulceraţie persistentă (şancrul sifilitic) nedureroasă la nivelul buzelor, limbii sau a unei amigdale.(vezi şi afecţiunile cavităţii bucale). Sifilisul secundar se manifestă după circa 6 luni prin disfagie, subfebrilităţi, rinoree, adenopatii subangulomandibulare, astenie, rash, simptomatologie care durează 3 – 12 săptămâni. Amigdalele palatine sunt mărite de volum uni- sau bilateral, iar la nivelul mucoasei faringiene se observă leziuni maculo-papulare roşietice care conţin spirochete. Sifilisul terţiar se manifestă prin apariţia gomei sifilitice.

Diagnosticul se stabileşte prin teste serologice şi examen histopatologic.

Tratamentul se face cu antibiotice şi este condus de medicul dermatolog: benzatin-penicilină (Moldamin) într-o singură administrare sau doxicilină sau ceftriaxonă în administrare de durată.

3. **Faringita gonococică** este rară şi se poate asocia cu leziuni de stomatită, glosită sau gingivită. Transmiterea se face prin contact oro-genital sau prin autoinoculare la persoane cu leziuni genitale concomitente.

Manifestări clinice Pacienţii prezintă disfagie şi foarte rar febră şi adenopatii laterocervicale. La examenul local amigdalele sunt mărite de volum şi cu secreţii alb-gălbui în cripte din care se poate izola agentul etiologic confimat pe medii de cultură speciale. Diseminarea din focarul faringian poate determina artrită septică sau dermatită.

Tratamentul se face cu ceftriaxonă sau cefotaxim în doză unică intramusculară, ciprofloxacin, ofloxacin sau cefixime în doză unică pe cale orală. Se va asocia şi tratament antibiotic pentru chlamidia trahomatis care coexistă în majoritatea cazurilor, deşi nu poate fi identificată întotdeauna bacteriologic. Acesta se face cu doxicilină, ofloxacin sau o macrolidă administrate o dată pe zi, 7 zile.(13)

4. **Candidoza faringiană** (vezi şi afecţiunile cavităţii bucale)

Agentul etiologic cel mai frecvent întâlnit este candida albicans, dar pot fi implicaţi şi alţi fungi din aceeaşi clasă. Este asociată frecvent cu infecţia HIV simptomatică, dar şi cu alte stări de imunodepresie a organismului.

Manifestări clinice: disfagie, senzaţie de arsură, parestezii faringiene. Aspectele locale – depozite albicioase pseudomembranoase, după îndepărtarea cărora se observă mucoasa congestivă – se pot întâlni atât la nivelul orofaringelui, cavităţii bucale, dar şi la nivelul hipofaringelui, laringelui şi esofagului.

Diagnosticul se stabileşte prin identificarea fungilor prin cultură din exudatul faringian.

Tratamentul se face cu antimicotice administrate topic(Nistatin cu glicerină boraxată) în infecţiile cu manifestări locale. Pacienţii cu candidoze recidivante, rezistente la tratamentul local sau cu risc de micoze sistemice vor fi trataţi pe cale generală. Tratamentul de electie este cu fluconazol, iar în caz de rezistenţă la acesta cu itraconazol. Dozele şi durata tratamentului sunt mai mari atunci când apar manifestările sistemice.(13)

TUMORILE FARINGELUI

I.TUMORILE RINOFARINGELUI

A. TUMORILE BENIGNE

Sunt rare. Formele histopatologice întâlnite sunt: angiofibromul (cea mai frecventă), cordomul, craniofaringiomul, teratoamele, lipoame, fibroame, chisturi de retenţie.(6).

1. Angiofibromul

Apare mai ales la copii şi tineri, predominent la sexul masculin.

Manifestări clinice: obstrucţie nazală şi epistaxisuri anterioare sau posterioare repetate, uneori severe. Se mai pot întâlni: rinolalie închisă, rinoree muco-purulentă, otite medii prin compresiune tubară (simptomatologie care pretează la confuzii cu adenoidita cronică hipertrofică), precum şi cefalee.

Deşi este o tumoră benignă, are o evoluţie lentă expansivă spre fosele nazale, fosa pterigo-maxilară, endocraniu, determinând deformări ale masivului facial, exoftalmie, iar sângerarea poate fi uneori masivă.(13)

La rinoscopia posterioară se observă tumora de culoare roşie-violacee sau cenuşie, cu suprafaţa netedă, alteori lobată asemănătoare vegetaţiilor adenoide. La palpare prin tuşeu rinofaringian consistenţa este dură şi sângeră foarte uşor.

Diagnosticul

• Clinic - se bazează pe simptomatologie, rinoscopia posterioară şi tuşeul rinofaringelui (6), rar practicat în prezent.

• Paraclinic – CT este utilă pentru evaluarea extensiei tumorii, inclusiv endocranian, iar angiografia supraselectivă a ramurilor arterei carotide evidenţiază un aspect caracteristic suficient pentru diagnostic(biopsia fiind de evitat datorită riscului de hemoragie importantă).

Tratamentul este chirurgical – ablaţia tumorii pe diverse căi de abord. Ligatura arterei carotide externe este necesară, mai ales în tumorile mari şi medii, pentru a preveni hemoragia intraoperatorie importantă.

Embolizarea supraselectivă este utilă preoperator în tumorile voluminoase pentru a le reduce volumul.

2. Craniofaringiomul este o tumoră benignă care apare prin anomalii în involuţia ductului craniofaringian(din care ia naştere hipofiza) şi a pungii lui Rathke, localizată mai ales în regiunea selară, dar cu extensie uneori în rinofaringe. Este prezent mai ales la copii, dar se întâlneşte şi la adulţi.Simptomatolgia este reprezentată de cefalee, tulburări endocrine şi ale vederii. Descoperirea tumorii la rinoscopia posterioară face necesar diagnosticul diferenţial cu tumorile rinofaringiene. Pentru diagnostic este necesară CT şi IRM. Tratamentul este neurochirurgical.(9)

3. Cordomul este o tumoră embriogenică dezvoltată din notocordul primitiv.

Este localizată endocranian, dar se poate extinde la nivelul plafonului rinofaringelui. Se manifestă prin cefalee şi tulburări de vedere, cu paralizia nervilor cranieni VI(diplopie) şi V. Pentru diagnostic este necesară CT şi IRM. Tratamentul este neurochirurgical.(25)

B. TUMORILE MALIGNE

Sunt rare comparativ cu alte localizări faringiene.

Etiopatogenie.

Factorii favorizanţi sunt reprezentaţi de infecţia cu virus Epstein Barr (asociată cu formele slab diferenţiate şi nediferenţiate de carcinoame), predispoziţia genetică, repartiţia geografică(formele cu diferenţiere redusă sunt mai frecvente în sud- estul Asiei, unde au caracter endemic).(11,26)

Vârsta şi sexul.Sunt mai frecvente la tineri şi adulţi, predominent la sexul masculin(11)

Histopatologie. Cea mai frecventă formă histopatologică o reprezintă carcinoamele(clasificate în funcţie de gradul de diferenţiere în 3 tipuri OMS, I-III). Se mai pot întâlni limfoame, cilindroame sau adenocarcinoame, carcinom adenoidochistic, plasmocitoame(mielom multiplu), melanoame, sarcoame.

Manifestări clinice. Debutul este mult timp insidios, asimptomatic. În momentul debutului aparent clinic tumora poate fi deja într-un stadiu avansat.

Debutul aparent clinc poate fi:

- Adenopatic: adenopatie laterocervicală înaltă, subdigastrică sau spinală superioară(grupele II, V)dură, "lemnoasă", nedureroasă
- Otic (datorat obstrucţiei tubare determinată de tumoră): hipoacuzie de transmisie unilaterală, otite medii unilaterale trenante(seroase, catarale, supurate), vertij
- Rinologic: obstrucţie nazală, epistaxisuri recidivante, rinoree muco-purulentă unilaterală uneori cu striuri sanguinolente
- Neurologic: cefalee tenace, paralizii de nervi cranieni – oculomotorii VI şi apoi III şi IV(manifestate prin diplopie), ramul motor al nervului V sau nervii ce ies prin gaura ruptă posterioară – IX, X, XI, precum şi XII.

Pe măsură ce tumora evoluează se asociază simptome din diversele categorii menţionate.

Diagnosticul

- Clinic

Rinoscopia posterioară permite observarea tumorii cu aspect vegetant, ulcerat sau infiltrativ, uneori cu dezvoltare submucoasă , localizată la debut supra -tubar sau pe marginea latero-superioară a

cadrului choanal. Restul examenului clinic decelează manifestările menţionate anterior.

- Paraclinic
  - ✓ Biopsia.. prelevată în prezent sub control endoscopic, permite diagnosticul de certitudine
  - ✓ Panendoscopia. decelează o a 2-a localizare la nivelul căilor aero-digestive superioare
  - ✓ Investigaţiile imagistice

- CT permite aprecierea extensiei locale şi regionale(extensia endocraniană, în spaţiile parafaringiene, prezenţa adenopatiilor infraclinice)

- Radiografia toracică – obiectivează prezenţa metastazelor pulmonare(cele mai frecvente)

- Ecografia abdominală – utilă pentru depistarea metastazelor hepatice

- Scintigrafia osoasă cu techneţiu – depistează metastazele osoase

  - ✓ Dozarea anticorpilor virusului Epstein Barr reprezintă markeri evolutivi tumorali(titrul lor scade pe măsură ce tumora involuează sub tratament şi poate creşte din nou în caz de recidivă)

Stadializarea TNM(34)

T_1 – tumoră localizată la rinofaringe

T_2 – tumoră extinsă la ţesuturile moi

T_{2a} – tumoră extinsă la orofaringe şi/sau fosele nazale fără extensie parafaringiană(fără depăşirea fasciei faringo-bazilare)

T_{2b} – orice tumoră extinsă parafaringian

T_3 – tumora invadează structurile osoase şi/sau sinusurile paranazale

T_4 – tumoră cu extensie endocraniană şi/sau invazia nervilor cranieni, fosei infratemporale, hipofaringelui, orbitei sau spaţiului masticator

Stadiile N şi M sunt identice cu cele ale altor localizări la nivelul căilor aero-digestive superioare.

Tratamentul este reprezentat de radioterapie şi chimioterapie, în timp ce tratamentul chirurgical este rezervat recidivelor ganglionare.

În stadiul I se recurge la radioterapie externă.

În stadiile II - IV tratamentul este combinat chimio-radioterapie.

Prognosticul este mai bun în formele cu diferenţiere redusă care sunt radio- şi chimio- sensibile.

II. TUMORILE OROFARINGELUI

A. TUMORILE BENIGNE

1. **Papilomul** este localizat deobicei la nivelul amigdalei palatine, vălului sau luetei. Este asimptomatic la dimensiuni reduse, fiind o descoperire accidentală sau la un control de rutină. Tratamentul este chirurgical.

2. **Hemangiomul** este localizat mai frecvent la nivelul limbii sau al vălului palatin, Poate dispare spontan în primii 2 ani de viaţă(6) , de aceea se recurge la tratament după vârsta de 3 – 4 ani. Tratamentul poate fi chirurgical sau prin embolizarea ramurilor din artera carotidă externă.

3. **Tumori ale organelor de vecinătate.** Sunt tumori ale spaţiului parafaringian sau retrofaringian, respectiv prevertebral care dezvoltându-se împing peretele faringelui înăuntru: tumori ale prelungirii faringiene a glandei parotide(adenom pleomorf), tumori vasculare jugulare sau carotidiene(tumori glomice, anevrisme), etc.

B. TUMORILE MALIGNE

Factorii favorizanţi

- Consumul de alcool şi fumatul asociate îşi potenţează acţiunea carcinogenică
- Leziunile preneoplazice – plăcile de leucoplazie
- Infecţia cu virusul papiloma(HPV)(35)

Epidemiologie sunt mai frecvente la grupa de vârstă 50 -60 ani, respectiv la sexul masculin.

Localizare. Cea mai frecventă localizare este la nivelul amigdalei palatine şi a pilierului anterior. Se mai poate localiza la nivelul bazei limbii(are o evoluţie mai agresivă), vălului palatin(mai rar, dar cu un prognostic mai bun) sau peretelui posterior al faringelui(prognostic nefavorabil).(26)

Histopatologie. Cea mai frecventă formă o reprezintă carcinomul scuamocelular bine diferenţiat şi cel moderat diferenţiat, mai rar întâlnindu-se forme slab diferenţiate. Se mai pot dezvolta limfoame, adenocarcinoame(cu punct de plecare glandele salivare minore de la nivelul vălului), sarcoame, metastaze ale unor carcioame situate la distanţă(de ex. renale).

Manifestări clinice. Debutul este insidios, mult timp asimptomatic, ceea ce face ca prezentarea la medic să se facă adesea în stadii avansate. Alteori poate fi o descoperire întâmplătoare la un examen de rutină sau stomatologic.

Indiferent de localizarea iniţială primele simptome pot fi:

- Disfagia înaltă de la simpla senzaţie de "corp străin", parestezii faringiene, până la disfagia moderată sau intensă
- Adenopatia submandibulară sau jugulară superioară dură, nedureroasă

Ulterior apare odinofagia(prin suprainfecţia tumorală mai ales în formele ulcerate) şi otalgia reflexă, halena fetidă, trismus, tulburări ale vorbirii – modificarea timbrului vocal, disartrie prin limitarea

mobilităţii limbii în cazul localizării linguale, adenopatii multiple bilaterale.

Stadializarea TNM(34)

T

T_1 – tumora primară cu diametrul sub 2 cm

T_2 - tumora primară cu diametrul de 2 – 4 cm

T3 - tumora primară cu diametrul peste 4 cm

T_4 – tumora primară depăşeşte orofaringele invadând structurile de vecinătate – mandibula, spaţiul parafaringian, bolta palatină, etc.

N

N_0 – fără ganglioni regionali palpabili

N_1 – ganglioni cervicali homolaterali cu diametrul sub 3 cm

N_2 – ganglioni cervicali cu diametrul 3 – 6 cm

N_{2a} – un singur ganglion homolateral cu diametrul 3 – 6 cm

N_{2b} – ganglioni cervicali homolaterali multipli cu diametrul 3 – 6 cm

N_{2c} - ganglioni cervicali bilaterali sau controlaterali cu diametrul 3 – 6 cm

N_3 – cel puţin un ganglion cervical cu diametrul peste 6 cm

M

M_0 – absenţa metastazelor la distanţă

M_1 – prezenţa metastazelor la distanţă

Diagnostic

• Clinic - cu excepţia localizării la baza limbii, toate celelalte localizări sunt accesibile examenului direct bucofaringoscopic. Laringoscopia indirectă permite vizualizarea tumorilor de la baza

limbii şi evaluarea extensiei inferioare a tumorilor orofaringiene spre hipofaringe, valecule, vestibul laringian.

- Paraclinic
  - ✓ Biopsia - stabileşte diagnosticul de certitudine; pentru unele forme histopatologice(limfoame) este necesară amigdalectomia în scop biopsic.
  - ✓ Panendoscopia – evaluează extensia tumorală superioară şi inferioară, respectiv descoperă o a 2-a localizare la nivelul căilor aerodigestive superioare
  - ✓ Investigaţiile imagistice

- Radiografia mandibulei evidenţiază osteonecroza produsă de invazia tumorală

- CT cranio-cervicală şi IRM permite evaluarea extensiei tumorale locală şi loco-regională

- Aprecierea extensiei la distanţă se face prin aceleaşi investigaţii ca în cazul cancerului rinofaringelui(utile pentru oricare localizare tumorală la nivelul căilor aero-digestive superioare), respectiv radiografia toracică, echografia abdominală, scintigrama osoasă, precum şi PET.

Tratamentul se alege în funcţie de stadiul tumorii în momentul diagnosticului şi de forma histopatologică(formele slab diferenţiate sunt radiosensibile).

În stadiile I şi II este unimodal: fie chirurgical, fie radioterapie externă, supravieţuirea fiind similară.

În stadiile III şi IV tratamentul este multimodal, combinat - chirurgical şi radioterapie externă, eventual radiochimioterapie. Tratamentul chirurgical presupune rezecţii largi, adesea cu consecinţe funcţionale importante(mai ales în cazul localizării la baza limbii), şi reconstrucţii cu lambouri de vecinătate sau musculo-cutanate (pectoral).

Radioterapia locală(brahiterapia) şi hipertermia reprezintă modalităţi opţionale de tratament asociate celui standard, rezervate recidivelor.

Prognosticul este rezervat în stadiile III şi IV(majoritatea), recidivele fiind frecvente, iar supravieţuirea redusă.

III. TUMORILE HIPOFARINGELUI

A. TUMORILE BENIGNE

Sunt rar întâlnite, observate mai ales la nivelul sinusurilor piriforme sau al peretelui posterior. (19) Acestea din urmă sunt tumori dezvoltate din ţesuturile spaţiului retrofaringian sau ale celui prevertebral şi care proemină la nivelul peretelui posterior, fiind reprezentate de lipoame, condroame, osteoame, neurinoame. La nivelul sinusurilor piriforme se întâlnesc papiloame, fibroame, fibromioame, condroame. Diagnosticul este stabilit de examenul histopatologic. Tratamentul este chirurgical. În funcţie de localizarea şi mărimea tumorii se poate recurge la ablaţia pe cale endoscopică cu laser sau microchirurgical, respectiv pe cale externă prin tehnici chirurgicale clasice.(6,12)

B. TUMORILE MALIGNE

Sunt mult mai frecvente ca cele benigne.

Factori favorizanţi.(15, 26)

- Asocierea fumat şi consum de alcool
- Mestecatul tutunului
- Plăcile de leucoplazie
- Sindromul Plummer-Vinson
- Consumul repetat de alimente fierbinţi

Epidemiologie. Se întâlnesc mai frecvent la sexul masculin la grupa de vârstă 55 – 60 ani.

Localizare

• Sinusul piriform – este cea mai frecventă şi cu prognosticul cel mai redus, întrucât se însoţeşte frecvent de metastaze ganglionare cervicale. Extensia se poate face retrocricoidian, la cartilajul tiroid sau la spaţiul subglotic

• Peretele posterior – extensia se face retrofaringian, retrocricoidian sau la orofaringe

• Retrocricoidian - cea mai rară, cu metastaze ganglionare mai rare; se poate extinde la cartilajul cricoid sau la esofag.

Histopatologie. Formele cele mai frecvente sunt carcinoamele scuamocelulare şi cele slab diferenţiate. Se mai pot întâlni adenocarcinoame, limfoame, sarcoame, metastaze ale unor tumori maligne cu alte localizări.(26)

Manifestări clinice

Evoluează mult timp asimptomatic. Devin manifeste în stadii avansate, ceea ce agravează prognosticul. Simptomatologia este reprezentată de disfagie înaltă progresivă cu diverse intensităţi(de la senzaţia de "nod în gât" până la disfagia severă însoţită de odinofagie), otalgie reflexă, adenopatie jugulară superioară dură, nedureroasă, adesea ca unică manifestare, scădere ponderală, disfonie şi/sau dispnee inspiratorie când s-a produs extensia laringiană.(În această ultimă situaţie este uneori dificil de apreciat punctul de plecare iniţial – laringian sau faringian).

Stadalizare TNM(34)

T_1 – tumora primară este limitată la o regiune a hipofaringelui şi are diametrul sub 2 cm (regiunile hipofaringelui sunt: regiunea retrocricoidiană, sinusul piriform, peretele posterior)

T_2 – tumora afectează mai mult de o regiune a hipofaringelui sau invadează o regiune invecinată, fără a fixa coarda vocală, şi are diametrul de 2 – 4 cm

T_3 – tumora fixează o coardă vocală(hemilaringe) şi/sau are diametrul peste 4 cm

T_{4a} – tumora se extinde la cartilajul tiroid, cricoid, osul hioid, glanda tiroidă, esofag, ţesuturile moi prelaringiene,

T_{4b} – tumora se extinde la artera carotidă, fascia prevertebrală sau structurile mediastinale

Criteriile pentru N şi M sunt aceleaşi ca pentru celelalte etaje ale faringelui

Diagnostic

• Clinic. Laringoscopia indirectă poate evidenţia tumora, dar localizările situate la nivelul apexului sinusului piriform sau în porţiunea inferioară a hipofaringelui nu sunt vizibile la această examinare. De aceea în prezenţa disfagiei înalte şi/sau a unei adenopatii metastatice laterocervicale fără obiectivarea leziunii cauzale este necesară examinarea endoscopică hipofaringo-esofagiană pentru vizualizarea tumorii şi aprecierea extensiei inferioare.

• Paraclinic.

- ✓ Biopsia prelevată pe cale endoscopică permite stabilirea diagnosticului de certitudine.
- ✓ Panendoscopia - este utilă pentru depistarea unei a 2-a localizări la nivelul căilor aero-digestive superioare
- ✓ Investigaţiile imagistice

- Tranzitul baritat hipofaringo-esofagian – din ce în ce mai rar folosit, era util localizărilor inaccesibile vizualizării prin laringoscopie indirectă, precedând endoscopia

- CT cervicală – permite aprecierea extensiei locale şi regionale a tumorii

- RMN – poate fi utilă pentru aprecierea extensiei tumorale în spaţiul retrofaringian

- Aprecierea extensiei la distanţă se face cu ajutorul radiografiei toracice, echografiei abdominale, scintigrafiei osoase.

Tratament (26)

În stadiile I şi II se recurge la o singură modalitate de tratament: fie chirurgical, rezervat unor cazuri bine selectate(tumori mici ale peretelui medial al sinusului piriform, situate la peste 1,5 cm mai sus de apex), fie radioterapie externă(mai frecvent aleasă).

În stadiile III şi IV tratamentul este combinat(multimodal) – chimioradioterapie şi exereze largi faringo-laringiene cu diverse tipuri de reconstrucţie faringiană(pull-up gastric, transfer liber de ansa jejunala) (34)

Prognosticul este redus datorită diagnosticării tardive, în stadii avansate, a majorităţii cazurilor, răspunsului insuficient la chimio-radioterapie, recidivelor frecvente sau stării generale şi nutriţionale alterate care nu permite un tratament agresiv util unei tumori în stadiu avansat. Cancerul hipofaringelui are supravieţuirea cea mai redusă dintre neoplasmele sferei ORL.(34)

IV. TUMORILE SPAŢIULUI PARAFARINGIAN

Sunt tumori rare, majoritatea fiind benigne.(21,26) Cele mai frecvente sunt tumorile cu origine salivară sau neurogenică.

1. Tumorile glandelor salivare

Se dezvoltă mai ales în spaţiul prestilian, din lobul profund al glandei parotide sau din glandele salivare minore ale peretelui lateral al faringelui.

Tumorile benigne sunt reprezentate de: adenomul pleomorf (cea mai frecventă), adenomul monomorf (tumora Warthin), oncocitomul.

Tumorile maligne întâlnite sunt: adenocarcinoame, carcinoame mucoepidermoide, carcinoame adenoid chistice, carcinoame cu celule acinoase.

2. Tumori neurogene

Sunt cele mai frecvente tumori ale spaţiului retrostilian, dar mai rare ca cele ale spaţiului prestilian.

Tumorile benigne: schwanoame(cele mai frecvente), neurofibroame, paraganglioame, ganglioneurinoame.

Tumorile maligne: paraganglioame şi schwanoame maligne, neurofibrosarcoame, simpaticoblastoame.

3. Tumori limforeticulare : limfoame(cele mai frecvente); metastaze de: cancer tiroidian, sarcoame osteogene, carcinom scuamocelular, carcinom renal, meningioame, hipernefroame.

4. Tumori diverse: anevrisme, malformaţii arterio-venoase, chisturi de arcuri branhiale, sarcoame,teratoame, liposarcoame, rabdomiosarcoame, etc.

Manifestări clinice

- Tumefacţie laterocervicală(tumori retrostiliene) sau orofaringiană(tumori prestiliene)
- Otită seroasă unilaterală trenantă
- Disfagie, dispnee, sleep apneea în cazul tumorilor voluminoase care împing medial peretele lateral al faringelui
- Compresiunea nervilor cranieni IX, X, XI şi XII soldată cu disfonie, disfagie, disartrie şi compresiunea simpaticului cervical care determină sindromul Claude Bernard Horner se întâlnesc deobicei în cazul tumorilor maligne;(19,21) la fel trismusul, durerea locală şi paralizia nervului VII.
- HTA şi congestie facială prin exces de catecolamine în cazul paragangliomelor
- Tumorile laterocervicale pulsatile la palpare sau cu sufluri la ascultaţie sunt tumori vasculare

Investigaţii paraclinice

- Dozarea catecolaminelor urinare, acidului vanil mandelic, metanefrinei pentru diagnosticul paragangliomelor

- Investigaţiile imagistice sunt utile întrucât pot stabili uneori diagnosticul fără a fi necesară biopsia preoperatorie.(21)

• CT permite localizarea tumorii pre- sau retrostilian, la nivelul lobului profund al parotidei sau nu, prezenţa calcificărilor sau invazia osoasă, raportul cu marile vase

• IRM va completa examinarea CT permiţând delimitarea tumorii de marile vase, musculatură, extensia endocraniană.

• Angiografia convenţională, angiografia CT sau RMN - este utilă atunci când se presupune necesară rezecţia carotidei, respectiv pentru diferenţierea tumorilor vasculare de cele neurogene. Angiografia convenţională permite realizare embolizărilor preoperatorii.

• Biopsia este rezervată doar cazurilor inoperabile, întrucât în rest diagnosticul poate fi stabilit imagistic, iar tratamentul constă în excizia chirurgicală completă a tumorii al cărei examen histopatologic postoperator certifică diagnosticul.

Tratamentul de elecţie este chirurgical. (12,19,21)Calea de abord depinde de localizare, mărimea tumorii, raportul cu marile vase. Ea poate fi orală sau externă - laterocervicală, transparotidiană, transmandibulară sau infratemporală.(21,26) Embolizarea preoperatorie poate fi necesară.

BIBLIOGRAFIE

1. Acerra John R. – Pharyngitis, www. emedicine. com, Emergency Medicine, Ear, Nose&Throat, aug 2009
2. Acevedo Jason L., Shah Rahul K. – Retropharyngeal Abscess, www.emedicine.com, Pediatrics: Surgery, Otolaryngology, mar 2009
3. Ataman Traian, sub redacţia – Examinarea Oto-Rino-Laringologică, Editura tehnică, Bucureşti 2003
4. Ayache Denis, Bonfils Pierre – O.R.L., edition 2002-2003
5. Bailey Byron J., Johnson Jonas T. – Head &Neck Surgery – Otolaryngology, Lippincott Williams & Wilkins, 4-th editon 2006, vol. I
6. Becker W., Naumann H. H., Pfaltz C. R. – Ear, Nose and Throat Diseases, N.Y. 1989
7. Begue Pierre, Astruc Jacques – Patologie infecţieuse de l'enfant, Masson 1999
8. Bernard Ph., Ferron P., Narcy Ph., Tran Ba Huy P., Uziel A. – Les affections ORL courantes, Edisem 1986
9. Bobustuc George C., Groves Morris D. et al – Craniopharyngioma, www. Emedicine.com, Neurology, Neuro-oncology, apr. 2006
10. Călăraşu Romeo, sub redacţia – Manual de patologie otorinolaringologică şi chirurgie cervicofacială, Editura universitară "Carol Davilla", Bucureşti 2000
11. Chemama Yves, Barrault Sylvain – Cancer du rhinopharynx, Impact internat, mars 1991, 165 -170
12. Cobzeanu M.D. – Curs de patologie otorinolaringologica şi cervicofaciala, Ed. Pim Iasi, 2003
13. Cummings Ch.W. et al – Otolaryngology: Head and Neck Surgery, 4-th ed., Mosby 2005
14. Cygler Bernard – Nez, gorge, oreille en medicine traditionelle chinoise, Springer 2006
15. De Corbiere S., Pandraud Luc – Cancer de l'hipopharynx, Impact internat, mars 1991, 157 - 163
16. Doherty De Gerard M. Way Lawrence W. – Current surgical diagnosis&treatment, 12-th edition, McGraw-Hill Companies 2006
17. Drake Amelia F., Carr Michele M. – Tonsillectomy-www.emedicine .com, aug. 2009

18. Frasin Gh., Cozma N., Chiriac V. – Anatomia capului şi gitului, curs litografiat, IMF Iasi, 1981
19. Gârbea Şt. ,sub redacţia – Patologie ORL, Ed. Didactică şi Pedagogică, Bucureşti 1980
20. Gosselin Benoit J. – Peritonsillar Abscess, www.emedicine.com, General Surgery, Head and Neck,aug. 2008
21. Gourin Christine G., Johnson Jonas T. – Parapharyngeal space tumors, www. emedicine.com, mar. 2009
22. Lalwanil Anil K.– Current diagnosis and treatment în otolaryngology, Mc Graw Hill Lange 2007
23. Mehta Ninfa, Silverberg Mark A., Kazzi Antoine A., El-Sayed Mazen – Peritonsillar Abscess, www.emedicine.com, Emergency Medicine, Ear, Nose& Throat, mar 2009
24. Mouchet F., Crampette L., Guerrier B. - Anatomie du voile du palais, Les cahiers d'ORL , 1999, 34(7): 291 – 293.
25. Palmer Cheryl Ann, Harrison D.K. et al – Chordoma, www. emedicine. com, Neurosurgery, Neoplasm,iun. 2008
26. Pasha R. – Otolaryngology, Head and Neck Surgery, clinical reference guide, Ed. Singular Canada, 2001
27. Pilch Ben Z. – Head and Neck Surgical Pathology, Lippincott Williams&Wilkins 2001
28. Seiden Allen M., Tami Thomas A. Et al – Otolaryngology, the essentials, Ed. Thieme 2002
29. Shah Udayan K. – Tonsillitis and peritonsillar abcess, www.emedicine .com, Otolaryngology and Facial Plastic Surgery, Pediatric Otolaryngology, apr. 2009
30. Stewart Michael G. – Head, Neck and Face Trauma, thieme N.Y. 2005
31. Tewfik Ted L., Karsan Naznin – Congenital Malformations, Mouth and Pharynx, www. emedicine.medscape.com, Otolaryngology and Facial Plastic Surgery, Congenital Malformations of the Head & Neck, oct. 2008
32. Van de Water Th.R., Staecker Hinrich – Otolaryngology:Basic Science and Clinical Review, Sttutgart Thieme 2005
33. http//:en.wickpedia.org/wicki/Peritonsillar_abscess
34. www.meb.uni-bonn.de/cancer.gov
35. www. merck.com – The Merck Manual Online
36. www.umm.edu/ency

PATOLOGIA CAVITĂȚII BUCALE

ANATOMIA CAVITĂȚII BUCALE

Cavitatea bucală – primul segment al tubului digestiv, comunică anterior cu mediul extern prin orificiul bucal şi posterior cu orofaringele prin istmul gâtului. Este delimitată: superior - de palatul dur şi vălul palatin care o separă de fosele nazale şi rinofaringe, inferior – de planşeul bucal care o separă de regiunea cervicală, lateral - de obraji care o separă de exterior. Arcadele dento-alveolare divizează cavitatea bucală în două regiuni: vestibulul bucal – situat în afara lor şi cavitatea bucală propriu-zisă - situată înăuntrul lor.(10)

Buzele sunt două repliuri musculo-membranoase acoperite la exterior de piele şi la interior de mucoasă, unite lateral realizând comisurile bucale. Buzele – superioară şi inferioară - delimitează orificiul bucal. În constituţia buzelor intră muşchii orbicular(constrictor) al buzelor, buccinator şi peribucali. Vascularizaţia lor este asigurată de artera şi vena facială, iar inervaţia de nervii trigemen(V) şi facial(VII).(2)

Obrazul sau peretele lateral al cavităţii bucale prezintă o faţă externă cutanată şi o faţă internă mucoasă(mucoasa jugală), iar în structura lui intră muşchi, ţesut adipos reprezentat prin bula lui Bichat şi un spaţiu intermuscular prin care trec vase, nervi şi canalul Stenon al glandei parotide care se deschide în dreptul celui de-al 2-lea molar superior.(4)

Arcadele dentare sunt reprezentate de marginile libere ale ambelor maxilare acoperite de mucoasă care constituie gingiile. Arcadele dentare prezintă cavităţi săpate în grosimea lor – alveolele dentare în care pătrund rădăcinile dinţilor.(4)

Planşeul bucal este reprezentat de ţesuturile moi care se găsesc deasupra regiunii suprahioidiene, respectiv deasupra muşchilor milohioidian şi geniohioidian. Între planşeu şi limbă, pe linia mediană, se întinde un repliu de mucoasă – frenul lingual - de o parte şi de alta a căruia se află câte o proeminenţă denumită caruncula sublinguală la nivelul căreia se deschid canalul Wharton al glandei submandibulare şi canalul Bartholin al glandei sublinguale de partea respectivă.(10)

Plafonul cavităţii bucale este format din palatul dur sau bolta palatină situată anterior şi palatul moale sau vălul palatin situat posterior. ***Palatul dur*** este alcătuit din apofiza palatină a maxilarului şi apofiza orizontală a osului palatin, fiind acoperit de o mucoasă groasă, aderentă la periost, sub care se găsesc glande salivare minore. ***Palatul moale*** are o structură musculară(muşchii salpingo-faringian, stilofaringian, faringo-palatin, palato-glos şi palato-stafilin) şi prezintă pe marginea liberă o prelungire mediană – ***uvula***. Vălul palatin intră în constituţia istmului gâtului şi se consideră că face parte din orofaringe.(1,2,4)

Vascularizaţia arterială a cavităţii bucale este realizată de ramuri din carotida externă: a. facială, a. faringiană ascendentă şi a. maxilară internă, iar cea venoasă de vene ce drenează în trunchiul venos tiro-lingo-facial şi vena jugulară internă. Limfaticele drenează în ganglionii submentonieri, submandibulari şi jugulari interni.(4)

Inervaţia este asigurată de nervii V, VII, IX şi X.(4)

Limba este un organ musculo-membranos situat în cavitatea bucală căreia i se descriu 2 feţe (superioară sau dorsală şi inferioară sau ventrală), 2 margini laterale, un vârf şi o bază. Faţa dorsală este acoperită de un epiteliu ce conţine papilele gustative: în porţiunea anterioară se găsesc papilele filiforme, foliate şi fungiforme, iar la unirea a 2/3 anterioare cu 1/3 posterioară se găseşte V-ul lingual care reprezintă limita dintre limba mobilă şi baza limbii şi este format din

8-9 papile caliciforme. În vârful V-ului lingual se află foramen cecum.(1) Limba este ancorată prin muşchi şi structuri membranoase la mandibulă şi la osul hioid, precum şi la epiglotă prin 3 repliuri care delimitează valeculele. La nivelul bazei limbii se găseşte ***amigdala lingual*ă** - organ limfatic ce intră în alcătuirea inelului Waldeyer.

Muşchii limbii sunt *intrinseci:* m. transvers al limbii, m. longitudinal lingual superior şi inferior, m. vertical şi *extrinseci:* m. genioglos, m. stiloglos, m. hioglos, m. faringoglos, m.palatoglos şi m. amigdaloglos.(1,4,10)

Vascularizaţia arterială este asigurată de A. linguală, ram din carotida externă; cea venoasă drenează în trunchiul venos tiro-lingo-facial, iar limfaticele drenează în ganglionii submentonieri, submandibulari şi jugulari superiori.

Inervaţia senzitivă este dată de nervii V, VII, IX şi X, iar cea motorie de nervul XII.(1,2,4)

FIZIOLOGIA CAVITĂŢII BUCALE

1. Deglutiţia. La nivelul cavităţii bucale are loc primul timp al deglutiţiei – timpul bucal, care este un act voluntar. Integritatea dinţilor şi buna funcţionare a muşchilor masticatori şi articulaţiilor temporo-mandibulare asigură masticaţia (triturarea) alimentelor care, împreună cu insalivaţia lor, conduc la formarea bolului alimentar. Saliva parotidiană este considerată saliva masticaţiei, prin conţinutul în amilază (ptialină) asigurând transformarea amidonului în maltoză. Saliva submandibulară este saliva gustaţiei, prin dizolvarea alimentelor excită papilele gustative linguale, senzaţiile gustative excitînd secreţiile gastrice şi pancreatice. Saliva sublinguală este saliva deglutiţiei întrucât lubrefiază bolul alimentar care este împins de contracţiile limbii, al cărei vârf este aşezat pe bolta palatină, posterior spre baza acesteia, respectiv spre istmul gâtului.(1,5)

2. Gustul. Receptorii gustativi se află în papilele linguale, dar şi la nivelul mucoasei bucale, bolţii palatine, amigdalelor palatine, pilierilor anteriori, peretelui posterior al faringelui şi orificiului superior al esofagului. Înervaţia senzitivă este asigurată de nervul corzii timpanului, ram din VII, nervul lingual, ram din V şi nervul IX. Senzaţiile gustative elementare sunt cele de dulce, amar, acru, sărat. Toate celelalte senzaţii gustative sunt mixte şi necesită participarea olfacţiei. Senzaţiile gustative ajung pe calea nervilor menţionaţi la nivelul nucleului fascicolului solitar din bulb, apoi la nivelul nucleilor talamici şi în final la ariile de proiecţie corticale din lobul temporal şi porţiunea inferioară a parietalei ascendente(7).

3. Fonaţia. Cavitatea bucală reprezintă o cavitate de rezonanţă. Limba împreună cu bolta palatină şi vălul palatin iau parte la realizarea vocii articulate, vorbite, prin formarea consoanelor şi vocalelor.(5)

AFECŢIUNILE CAVITĂŢII BUCALE

A. Malformaţiile congenitale

Despicătura labială, cheiloschizis sau „buza de iepure" şi **despicătura palatină**, palatoschizis sau „gura de lup" sau asocierea celor două – cheilo-palatoschizis - apar prin lipsa de coalescenţă a mugurilor embrionari din care se formează maxilarele şi ţesuturile moi premaxilare. Aceste malformaţii pot fi uni- sau bilaterale, complete sau incomplete, uneori în cadrul unor sindroame plurimalformative.(1) Tratamentul este chirurgical, necesar a fi efectuat chiar din primele luni de viaţă atunci când malformaţiile se însoţesc de tulburări funcţionale severe, ale deglutiţiei în special.(1,9)

B. Traumatismele cavităţii bucale

• **Contuziile şi plăgile buzelor** coexistă deobicei cu alte leziuni traumatice ale masivului facial. Tratamentul constă în toaleta locală, sutura plăgilor profunde, profilaxia infecţiilor şi a tetanosului.

• **Plăgile mucoasei bucale** se produc prin pătrunderea accidentală sau voluntară în cavitatea bucală a unor corpi străini duri, ascuţiţi sau tăietori, prin muşcătura involuntară a limbii sau mucoasei jugale ori prin traumatisme iatrogene în cursul unor manevre exploratorii sau terapeutice (endoscopii, tratamente stomatologice, etc.). Leziunile superficiale vor fi tratate cu soluţii antiseptice bucale (apă de gură, Citrolin, Tantum verde, Hexoral,etc.), în timp ce plăgile profunde şi penetrante necesită sutură şi tratament general antibiotic.

• **Traumatismele dentare** şi **maxilare** pot determina luxaţii, fracturi sau avulsii dentare, precum şi fracturi ale maxilarului. Tratamentul acestora este realizat de specialiştii oro-maxilo-faciali.

• **Arsurile mucoasei bucale** se produc prin agenţi termici(lichide sau vapori fierbinţi) sau corozivi (ingestie de substanţe acide sau bazice). În funcţie de profunzimea leziunilor se produc: congestie, edem sau ulceraţii ale mucoasei. Tratamentul iniţial în urgenţă urmăreşte combaterea edemului şi a durerii prin antiinflamatorii steroidiene şi antalgice, respectiv a suprainfecţiilor prin antibiotice administrate pe cale generală. În cazul leziunilor tardive sub formă de cicatrici vicioase tratamentul este chirurgical încercându-se corectarea lor.(1)

C. **Inflamaţiile cavităţii bucale**

1. **Stomatitele** sunt inflamaţii ale mucoasei bucale (inclusiv ale gingiilor, mucoasei jugale, etc.) manifestate prin parestezii, senzaţie de arsură sau durere locală, uneori sângerări minore.

Etiologia poate fi infecţioasă(virala, bacteriană – nespecifică sau specifică, micotică) sau non-infecţioasă(alergică, afecţiuni autoimune, manifestări la nivelul mucoasei bucale ale unor afecţiuni sistemice).

• **Stomatita herpetică** este determinată de infecţia cu virus herpes simplex tip I care poate fi primară – la copil şi secundară, prin reactivarea virusului datorită stresului, imunosupresiei sau traumatismelor - la adult. Se manifestă prin vezicule mici la nivelul

buzelor şi/sau mucoasei bucale care dau naştere unor ulceraţii superficiale congestive acoperite de depozite cenuşii. Se însoţesc de odinofagie, iar la copii de febră, adenopatii cervicale şi alterarea stării generale. Tratamentul general cu Aciclovir pe cale orală se recomandă în cazul primoinfecţiilor şi la pacienţii imunocompromişi. Tratamentul local cuprinde antiseptice orale (violet de genţiana, Citrolin, Hexoral, Tantum verde, Vioform), aciclovir cremă (Zovirax). Vindecarea se produce în 1 – 2 săptămâni, fără cicatrici, de multe ori spontan, în absenţa tratamentului.

• **Stomatita zosteriană** se caracterizează prin vezicule situate unilateral pe traiectul diferitelor terminaţii nervoase în special din trigemen (V) însoţite de senzaţia de arsură, durere sau parestezii. Tratamentul local este similar celui din stomatita herpetică.(1)

• **Stomatita ulcero-membranoasă sau ulcero-necrotică** se localizează predominent la nivelul gingiilor – gingivită. Este determinată de infecţii cu fusospirili, anaerobi sau spirochete (Borelia vincentii) la pacienţi imunosupresaţi, malnutriţi, cu igienă orală deficitară.(9)

Iniţial se produce congestia şi tumefacţia gingiilor care sunt sensibile la presiune, iar ulterior apar ulceraţii dureroase acoperite de membrane cenuşii, leziuni care se pot extinde la faringe. Pacienţii prezintă disfagie înaltă, halenă fetidă, febră, adenopatii cervicale.(9, 12)

Diagnosticul este clinic şi bacteriologic. Tratamentul cuprinde igiena orală corectă, lavajul cavităţii bucale cu soluţii antiseptice(vezi stomatita herpetică) şi tratament general antibiotic conform antibiogramei.

• **Stomatitele bacteriene specifice**

- *Stomatita tuberculoasă* coexistă cu leziunile pulmonare de la care diseminarea se face hematogen. Se prezintă sub formă de lupus – noduli cu conţinut cazeos gălbui sau sub formă ulcerativ-exudativă – ulceraţii dureroase acoperite de exudat purulent la nivelul mucoasei

bucale.(1) Diagnosticul se pune cu ajutorul examenului bacteriologic şi al biopsiilor de la nivelul leziunilor menţionate, precum şi al radiografiei toracice. Tratamentul cu tuberculostatice este condus de către pneumolog.(2)

- *Stomatita din sifilis* se manifestă prin leziuni ale mucoasei bucale în toate cele trei stadii ale afecţiunii (şancru, infiltrat granulomatos, gomă), în stadiul III fiind localizate mai ales la nivelul bolţii palatine şi al limbii. Diagnosticul este bacteriologic şi serologic. Tratamentul se face cu antibiotice (Penicilină) şi este condus de dermatolog.(1)

• **Candidoza bucală** este o stomatită micotică determinată de Candida albicans. Stomatitele micotice cu Aspergillus sau alţi fungi sau levuri sunt rare în Europa.(1) Apare după tratamente îndelungate cu antibiotice, corticosteroizi, anticoncepţionale, chimioterapie, radioterapie, la organismele imunodeprimate, malnutriţi, diabetici. Se manifestă prin depozite albicioase la nivelul mucoasei bucale după îndepărtarea cărora mucoasa rămâne congestivă. Sunt însoţite de parestezii, senzaţie de arsură sau disfagie şi se pot extinde la faringe,. Diagnosticul este clinic şi prin culturi. Tratamentul local se face prin gargarisme cu ser bicarbonatat, badijonaje cu glicerină boraxată şi nistatin, iar cel general cu ketoconazol(Nizoral), fluconazol(Diflucan) sau alte antifungice conform sensibilităţii testate prin fungigramă, pe cale orală sau sistemică – în cazul organismelor debilitate, imunocompromise, cu stare generală alterată care nu permite administrarea per os. Tratamentul durează minim 2 saptamâni în formele uşoare, fiind îndelungat în formele trenante sau severe, condus sub control micologic prin culturi.

• **Stomatitele non-infecţioase**

- *Stomatita aftoasă* are o etiologie necunoscută; se consideră în prezent ca nu ar fi de origine virală. Factorii favorizanţi sunt: stresul, infecţii sistemice, modificări hormonale (statusul menstrual),

afecţiunile autoimune, organisme imunocompromise, unele alimente, etc. (9)

Se prezintă sub forma unor vezicule unice sau multiple, dureroase sau însoţite de senzaţia de arsură, care evoluează spre ulceraţii superficiale. Îmbracă trei forme clinice (9,11):

➢ *Forma minoră* – ulceraţii mici, sub 1 cm diametru, unice sau multiple, după vindecarea cărora mucoasa rămâne de aspect normal

➢ *Forma majoră* – ulceraţii mari, 1- 3 cm, multiple, care se vindecă cu formare de ţesut cicatricial; o formă majoră particulară este reprezentată de maladia Sutton caracterizată prin apariţia de afte mari recidivante.

➢ *Forma herpetică* – numeroase ulceraţii mici, 1 – 3 mm, cu evoluţie trenantă, cu durată peste o lună, urmată de cicatrici.

Tratamentul este local: gargarisme cu ser bicarbonatat, badijonaj bucal cu glicerină boraxată, diverse preparate tipizate contra aftelor, corticosteroizi topici, cauterizare cu soluţie de nitrat de argint 1%.

- *Stomatite din afecţiuni sistemice* cu etiologie alergică, autoimună sau neprecizată manifestate prin leziuni similare aftelor - Boala Behcet sau prin leziuni polimorfe: ulceraţii, macule, papule - pemfigus bulos sau vulgar, lichenul plan, eritemul multiform, etc. Tratamentul se face cu corticosteroizi pe cale generală şi topic.

2. Glositele sunt inflamaţii acute sau cronice ale mucoasei linguale care pot fi strict localizate la nivelul acesteia sau apar în cadrul unor stomatite.

Etiologia este reprezentată de microtraumatisme (proteze dentare, resturi radiculare, piercing),iritanţi ai mucoasei(alcool, tutun, condimente, alimente fierbinţi), alergii (alimentare, medicamentoase, la paste de dinţi, ape de gură), radioterapie, intoleranţă la materialele

stomatologice, afecţiuni sistemice (anemii, avitaminoze, afecţiuni autoimune, boli infecţioase, etc.).

Forme clinice (1, 11):

- Glosita rombică mediană este o afecţiune congenitală manifestată prin apariţia unei zone hipertrofice sau atrofice romboidale în zona centrală a feţei dorsale a limbii

- Glosita geografică în care limba are aspect de hartă datorită apariţiei unor zone congestive cu caracter migrator, benign

- Glosita atrofică cu aspect roşu, neted, depapilat al limbii apare în avitaminoze, anemia pernicioasă (glosita Hunter) şi cea hipocromă, sindromul Sjogren, gută, lues

- Glosita plicaturată manifestată prin prezenţa unor fisuri de origine congenitală pe faţa dorsală a limbii ca în sindromul Melkersson-Rosenthal, sindromul Down

- Glosita piloasă în care se produce hiperplazia papilelor filiforme ce dă un aspect pilos şi negricios limbii întâlnindu-se la fumători, după tratamente cu antibiotice orale, metronidazol, radioterapie, candidoză, igienă orală deficitară.

Tratamentul cuprinde îndepărtarea factorilor favorizanţi, igienă orală corectă, folosirea unor ape de gură sau antiseptice bucale cu conţinut anestezic în cazul leziunilor dureroase, corticosteroizi topici în cazul leziunilor inflamatorii determinate de agenţi iritanţi sau traumatici, corticoterapie sistemică în cazul leziunilor alergice, tratament antimicotic local în cazul unor leziuni micotice, corectarea deficitelor sistemice (anemii, avitaminoze).

D. Xerostomia apare prin diminuarea accentuată sau absenţa secreţiei salivare care determină uscaciunea mucoasei bucale, senzaţie de arsură, limbă saburală sau cu aspect depapilat. Xerostomia poate fi urmarea radioterapiei în teritoriul glandelor salivare (parotide, glande submandibulare) cu fibrozarea celulelor secretorii ale acestora şi astfel diminuarea sau dispariţia secreţiei lor

sau poate fi datorată unor afecţiuni ale glandelor salivare (sindrom Sjogren, sarcoidoza, aplazia sau agenezia lor), utilizării unor medicamente (diuretice, antidepresive, antihistaminice), unele afecţiuni sistemice (insuficienţă renală, diabet zaharat, diabet insipid, afecţiuni psihice, HIV).(8)

Tratamentul depinde de etiologia xerostomiei, un tratament eficient fiind adesea dificil de efectuat. Acesta va cuprinde înlăturarea sau tratarea cauzei atunci când este posibil, utilizarea de salivă artificială, dropsuri cu îndulcitori pentru a stimula secreţia salivară, substanţe sialogoge (pilocarpină) pe cale generală, paste de dinţi sau ape de gură care conţin lizozim, lactoferină şi lactoperoxidază.

E. Tulburări ale gustului

➢ *Hipoguezia-* diminuarea senzaţiei gustative, de exemplu post radioterapie sau la persoanele în vârstă

➢ *Aguezia* – absenţa senzaţiei gustative datorată unor toxine sau altor substanţe (medicamente) sau unor leziuni ale nervului corzii timpanului

➢ *Hiperguezia* – creşterea sensibilităţii gustative, de exemplu în nevralgia de glosofaringian

➢ *Disguezia sau paraguezia* – senzaţii gustative anormale, de exemplu după infecţii virale, supuraţii dentare, etc.

➢ *Cacoguezia* – senzaţie gustativă neplăcută care apare mai ales în scleroza cerebrală

➢ *Halucinaţiile gustative* – apar în tulburările psihice, după consumul unor droguri.

Etiologia este reprezentată de afecţiuni genetice, leziuni inflamatorii sau atrofice ale mucoasei linguale, avitaminoze, efectele toxice ale unor substanţe asupra receptorilor gustativi (nicotină, alcool, ape de gură acide, etc.), unele medicamente (acid acetilsalicilic, etambutol, carbamazepină, levodopa, fenilbutazonă,

metiltiouracil, etc.), tulburări endocrine, leziuni nervoase periferice (facial, glosofaringian, lingual), leziuni ale SNC(degenerative sau intoxicaţie cu monoxid de carbon).(1,7)

F. Tumorile benigne ale cavităţii bucale sunt rar întâlnite.

• **Papilomul** este cea mai frecventă tumoră benignă a cavităţii bucale şi faringelui. Apariţia lui este favorizată de infecţia cu HPV(human papiloma virus). Se localizează deobicei la nivelul limbii sau vălului palatin. Disfagia apare când tumora atinge dimensiuni mai mari. Tratamentul este chirurgical – excizia tumorii.(1,2)

• **Hemangioamele şi limfangioamele** sunt formaţiuni congenitale, localizate mai frecvent la nivelul mucoasei jugale, limbii, vălului palatin. Se manifestă prin sângerări, iar la dimensiuni mari prin disfagie. Dacă nu se remit spontan până la vârsta de 2 ani, tratamentul va fi chirurgical – excizie cu laser, eventual precedată de embolizare arterială când tumora este de dimensiuni mari.(9)

• **Ranula** este un chist de retenţie al glandelor sublinguale întâlnit mai frecvent la copii şi tineri. Se prezintă ca o tumefacţie translucidă, moale, nedureroasă a planşeului bucal, cu senzaţie de jenă la acest nivel. Poate prezenta o formă plonjantă printre muşchii milohioidieni, situaţie în care apare o tumefacţie cervicală înaltă. Tratamentul este chirurgical – excizia formaţiunii sau marsupializare.(3)

• **Alte tumori benigne.** Se pot întâlni cu frecvenţă redusă fibroame, mixoame, adenom pleomorf dezvoltate din ţesuturile adiacente cavităţii bucale. Tratamentul este chirurgical, diagnosticul stabilindu-se prin examenul histopatologic al piesei de exereză.

• **Tiroida linguală** apare datorită unei tulburări în dezvoltarea embriologică a glandei tiroide care nu mai migrează cervical, dezvoltându-se la baza limbii. Se întâlneşte mai ales la copii şi tineri

ca o formaţiune acoperită de mucoasă, iniţial de dimensiuni mici, 1-4 cm. Când se dezvoltă şi ajunge la dimensiuni mai mari, poate determina disfagie şi dispnee. Pentru diagnostic sunt necesare: dozarea hormonilor tiroidieni (hipotiroidie), CT şi scintigrafie. Tratamentul cuprinde substituţie hormonală tiroidiană, iar în cazul apariţiei disfagiei şi/sau dispneii tratament chirurgical sau radioiodocaptare.(1, 5, 6)

G. Tumorile maligne ale cavităţii bucale

1. Leucoplazia şi **hiperkeratoza** sunt considerate leziuni precanceroase. Se prezintă sub forma unor pete albe, îngroşate, aderente la mucoasă – leucoplazia, fie sub forma unor mici excrescenţe epiteliale – hiperkeratoza. Factorii favorizanţi sunt: fumatul, consumul de alcool, microtraumatisme repetate datorate resturilor radiculare sau protezelor dentare, leziunile inflamatorii cronice. Datorită potenţialului de transformare malignă, se recomandă excizia largă, în ţesut sănătos, cu examen histopatologic extemporaneu.(9)

2. Cancerul cavităţii bucale

Factori favorizanţi: fumatul, alcoolul, leziunile preneoplazice, expunerea la radiaţii ionizante în cazul cancerului de buză. Se întâlneşte mai frecvent la sexul masculin.

Cea mai frecventă formă histopatologică o reprezintă carcinoamele, în special bine diferenţiate şi moderat diferenţiate.

• **Cancerul de buză** se dezvoltă mai ales la nivelul buzei inferioare, la limita dintre porţiunea cutanată şi cea mucoasă, sub formă ulcerativă sau vegetantă. Tratamentul este chirurgical în cazul tumorilor mici (T1, T2) şi combinat – chirurgical şi radioterapie externă în stadiile avansate.

• **Cancerul porţiunii mobile a limbii** (baza limbii face parte din orofaringe). Are o simptomatologie redusă în primele stadii, în stadiile avansate manifestându-se prin durere , tulburări de

masticaţie, deglutiţie, fonaţie, apariţia adenopatiilor metastatice cervicale (nivelele I – III) adesea bilaterale. Tratamentul este chirurgical – ablaţia tumorilor mici, ablaţie urmată de reconstrucţie cu lambouri musculo-cutanate în cazul tumorilor mari şi evidare ganglionară la care se asociază radioterapie externă sau brahiterapie.

• **Alte localizări:** planşeul bucal, trigonul retromolar(cel mai redus prognostic datorită diagnosticării în stadii avansate), arcada dentară inferioară, bolta palatină (prognostic mai bun întrucât metastazele ganglionare apar tardiv). Au simptomatologie redusă în stadiile iniţiale. În cele avansate apar tulburări de deglutiţie, sialoree, halenă fetidă, metastaze ganglionare cervicale. Tratamentul este chirurgical pe cale intraorală în cazul tumorilor mici(T1) sau pe cale transmandibulară sau cervicală în cazul tumorilor mai mari sau localizate mai posterior. Rezecţia parţială de mandibulă poate fi necesară cînd aceasta este invadată (fapt evidenţiat prin CT). În stadiile avansate ablaţia tumorii va fi însoţită de evidări ganglionare cervicale şi reconstrucţii cu lambouri musculo-cutanate (respectiv proteză – obturator în cazul localizării la bolta palatină). Radioterapia externă poate fi unicul tratment în stadiile iniţiale sau se va asocia tratamentului chirurgical în stadiile avansate. Chimioterapia este utilizată mai ales în scop paliativ, în stadii avansate inoperabile sau cu metastaze la distanţă.(9)

BIBLIOGRAFIE

1. Becker W., Naumann H. H., Pfaltz C. R. – Ear, Nose and Throat Diseases, N.Y. 1989
2. Cobzeanu M.D. – Curs de patologie otorinolaringologica şi cervicofaciala, Ed. Pim Iasi, 2003
3. Flaitz M. Catherine, Hicks J. – Mucocele and Ranula, oct. 2006, http:// emedicine medscape. com
4. Frasin Gh., Cozma N., Chiriac V. – Anatomia capului şi gitului, curs litografiat, IMF Iasi, 1981
5. Gârbea Şt., sub redacţia – Patologie ORL, Ed. Didactică şi pedagogică, Bucureşti 1980
6. Gupta M., Motwani G. – Lingual thyroid; Ear, Nose, Throat J. 2009 Jun., 88(6): E1.
7. Miloşescu P. – Gustul – aspecte teoretice şi practice, Ed. Dacia, Cluj-Napoca 1977.
8. Neville B., Damm D. D., Allen M. C., Bouquot E.J. - oral and Maxillofacial Pathology, 3-rd edition, Saunders Elsevier 2008
9. Pasha R. – Otolaryngology, Head and Neck Surgery, clinical reference guide, Ed. Singular Canada, 2001
10. Rouviere H. – Precis d'anatomie et de dissection, Tome I. Ed. Masson, Paris 1925
11. Wray D., Lowe G., Dagg J., Felix D., Scully C. - Textbook of General and Oral Medicine, ed. Churchill Livingstone 1999
12. *** Professional Guide of Diseases – an up-to-date encyclopedia of illness, disorders, injuries, treatments; 9-th edition, Lippincott Williams & Wilkins 2008

Capitolul 5

PATOLOGIE LARINGIANĂ

Conf. univ. Dr. Mihail Dan COBZEANU

Noţiuni de embriologie, anatomie topografică şi chirurgicală ale laringelui

a. Embriologia laringelui

Aparatul branhial este caracterizat prin evoluţia tranzitorie a 5 perechi de arcuri branhiale, ce apar la om în ziua a 24-a a embriogenezei şi evoluează succesiv cranio-caudal timp de aproximativ o săptămână, dispărând după cea de a 35-a zi a embriogenezei când faţa este edificată şi are aspect uman.

Începând de sus în jos, structurile câmpului mezobranhial vor da naştere prin tuberculul impar şi prin tuberculii laterali, segmentului anterior al limbii - în dreptul arcului I branhial. Din endodermul corespunzător extremităţii anterioare a arcului II se formează foramen cecum şi segmentul iniţial al tractului tireoglos (primordiul tiroidian). În dreptul extremităţilor anterioare a arcurilor II, IV şi VI, eminenţa hipobranhială se separă într-un segment superior (Cupula lui Hiss) ce va forma baza limbii şi mugurele epiglotic (Furcula lui Hiss) sub care apare fanta laringo-traheală marginită lateral de tuberculii aritenoidieni sau aditusul laringian primitiv.

Aşa cum rezultă din descrierea făcută, evoluţia elementelor aparatului branhial este bidirecţională. Unele se dezvoltă în direcţie cefalică, formând limba. Altele, plonjează în mezoderm aşa cum se întâmplă cu mugurele laringo-traheal şi înaintea lui cu primordiumul

tiroidian, având raporturi strânse încă din primele etape ale morfogenezei, care se va pastra şi la adult. Laringele apare dintr-un diverticol respirator, pe partea ventrală a intestinului primitiv, ce trecând median va forma traheea şi plamânii.

Sistemul respirator inferior începe să se formeze în a 26-a, a 27-a zi prin şanţul laringotraheal în extremitatea caudală a peretelui ventral a faringelui primitiv producând pe suprafaţa exterioară a sa o proeminenţă (creastă). Endodermul căptuşeşte şanţul laringo-traheal formând epiteliul şi glandele laringelui, traheei, bronhiilor şi pulmonilor. Ţesutul conjunctiv, cartilagiile şi muşchii netezi ai acestor structuri se dezvoltă din mezenchimul splanchnic ce înconjoară intestinul proximal. Şanţul laringo-traheal se adânceşte şi astfel creasta externă se extinde pentru a forma diverticulul laringo-traheal ventral al faringelui primitiv. Diverticolul creşte ventro-caudal din planşeul faringian învelit de mezenchimul splanchnic. Diverticolul laringo-traheal se separă curând din intestinul proximal prin nişte creste longitudinale numite repliurile traheo-esofagiene ce fuzionează formând o despărţitură numită septul traheo-esofagian ce împarte intestinul proximal într-o porţiune ventrală numită tubul laringo-traheal şi o porţiune dorsală pentru esofag. Tubul laringo-traheal se deschide în faringe, deschiderea devenind aditusul laringian, intrarea în vestibulul laringian, iar mezenchimul din jurul tubului laringo-traheal va determina creşterea laringelui, traheei, bronhiilor şi a plămânilor.

Laringele apare deci dintr-un diverticul respirator pe partea ventrală a intestinului primitiv, acest diverticol crescând pe linia mediană şi dând naştere traheei şi plămânilor. Cartilagiile laringiene provin din cartilagiile arcurilor branhiale, epiglota derivă din porţiunea mijlocie posterioară a celui de al patrulea arc branhial, musculatura intrinsecă a laringelui se dezvoltă din al şaselea arc branhial iar musculatura extrinsecă din al patrulea arc branhial.

Glanda tiroidă se dezvoltă după primele 24 de zile din îngroşarea endodermică mediană a planşeului faringelui proximal, mai caudal de locul viitorului mugure lingual. îngroşarea formează apoi diverticulul tiroidian ce în timp coboară spre baza gâtului trecând anterior osului hioid şi cartilajului tiroid, rămânând în legătură cu baza limbii prin canalul tireoglos. Din diverticulul tiroidian se formează cei 2 lobi legaţi prin istm ce acoperă al doilea şi al treilea inel traheal. Către a şaptea săptămână glanda tiroidă ajunge spre locul final, canalul tireoglos în mod normal se obliterează.

În contrast cu evoluţia precoce a acestor elemente viscerale, ţesutul conjunctiv propriu-zis intra- şi perivisceral se organizează târziu dincolo de luna a şasea a vieţii intrauterine, când odată cu apariţia mezenchimului şi a fibroblaştilor începe colagenogeneza.

Laringele are o origine embriologică mixtă: *endodermică şi mezodermică.*

1. Mucoasa laringiană derivă din istmul cefalic ce emite un burjon anterior, secundar, săpat în lumen, ce va da arborele bronşic şi mugurii pulmonari. Partea înaltă a acestui tub anterior respirator va deveni cavitatea laringiană.

2. Mezenchimul ce înconjoară tubul endodermic laringian prezintă arcurile branhiale 2, 3, 4, 5, 6 ce vor constitui *originea cartilajelor şi muşchilor laringieni.*

Arcul 2 determină micile coarne ale hioidului şi ligamentul stilohioidian;

Arcul 3 determină marile coarne ale hioidului, marele corn tiroidian şi ligamentul faringo epiglotic;

Arcul 4 determină cartilagiul tiroid, muşchii cricotiroidieni;

Arcul 3 şi 4 au extremitatea anterioară separată pe linia mediană de o aripioară rotunjită a peretelui vertical a faringelui primitiv, eminenţa hipobranhială ce împinge în sus şi posterior un burjon situat în spatele mugurelui lingual, determinând viitoarea epiglotă.

Arcul 5 se atrofiază rapid;

Arcul 6 formează toată porţiunea supraglotică a laringelui:

- aritenoizii în partea superioară;
- cricoidul în partea inferioară şi constrictorul inferior ce se divide prin apariţia apofizei musculare a cartilajului aritenoid în 2 arcuri:
- unul posterior - ce dă cricoaritenoidianul posterior ce determină dilataţia glotei;
- unul anterior - ce dă muşchii constrictori ai glotei - tiroaritenoidian şi tirovocal. (1, 27)

b. Anatomia laringelui

Laringele este un organ musculo-fibro-cartilaginos, cu grad crescut de diferenţiere, situat deasupra traheei şi sub faringe, în care se deschide prin vestibulul laringian delimitat de coroana laringiană. Dimensiunile laringelui variază individual, cei ce au un laringe mai mic având o voce cu un registru înalt, iar cei cu laringele mai dezvoltat au un registru grav.

Forma laringelui este asemănătoare unei piramide triunghiulare cu baza anterosuperioară deschisă în hipofaringe şi vârful în continuare cu traheea în jos. Faţa posterioară reprezintă peretele anterior al hipo-faringelui, feţele antero-laterale fiind acoperite de lobii laterali ai glandei tiroide, de muşchii subhioidieni şi tegumentele regiunii cervicale anterioare.

Raporturi:

- **antero-lateral** - laringele este un organ superficial ce proemină în partea antero-mediană a gâtului, având raport cu următoarele structuri din suprafaţă spre profunzime: pielea, pielosul gâtului, aponevroza cervicală superficială, aponevroza cervicală mijlocie, ce prin unire formează linia albă cervicală şi loja viscerală ce conţine conductul laringo-traheal, faringo-esofagian şi corpul glandei tiroide.

- **lateral**, feţele antero-laterale ale laringelui fac cu muşchiul sterno-cleido-mastoidian depresiuni oblice, conducând spre lojele catotidiene

- **posterior** - laringele tapisat de teaca viscerală este în raport cu coloana vertebrală, corespunzând corpurilor vertebrale V, VI şi VII cervicale, marginea superioară a epiglotei putând ajunge îndărătul vălului palatin la sugar în momentul suptului. Laringele prezintă postero-lateral, între repliul faringo-epiglotic şi pliul lui Betz, sinusul piriform, ce are un etaj superior membranos şi unul inferior cartilaginos.

Scheletul laringelui este format din trei cartilaje mediane (cricoidul, tiroidul şi epiglota) şi doi aritenoizi situaţi lateral, pe marginea superioară a pecetei cricoidului, pe vârful aritenoidului găsindu-se cartilajele Santorini şi în afara lor cartilajele Morgagni (Wriesberg), cele sesamoide anterioare şi posterioare, cît şi cele intra-aritenoidiene.

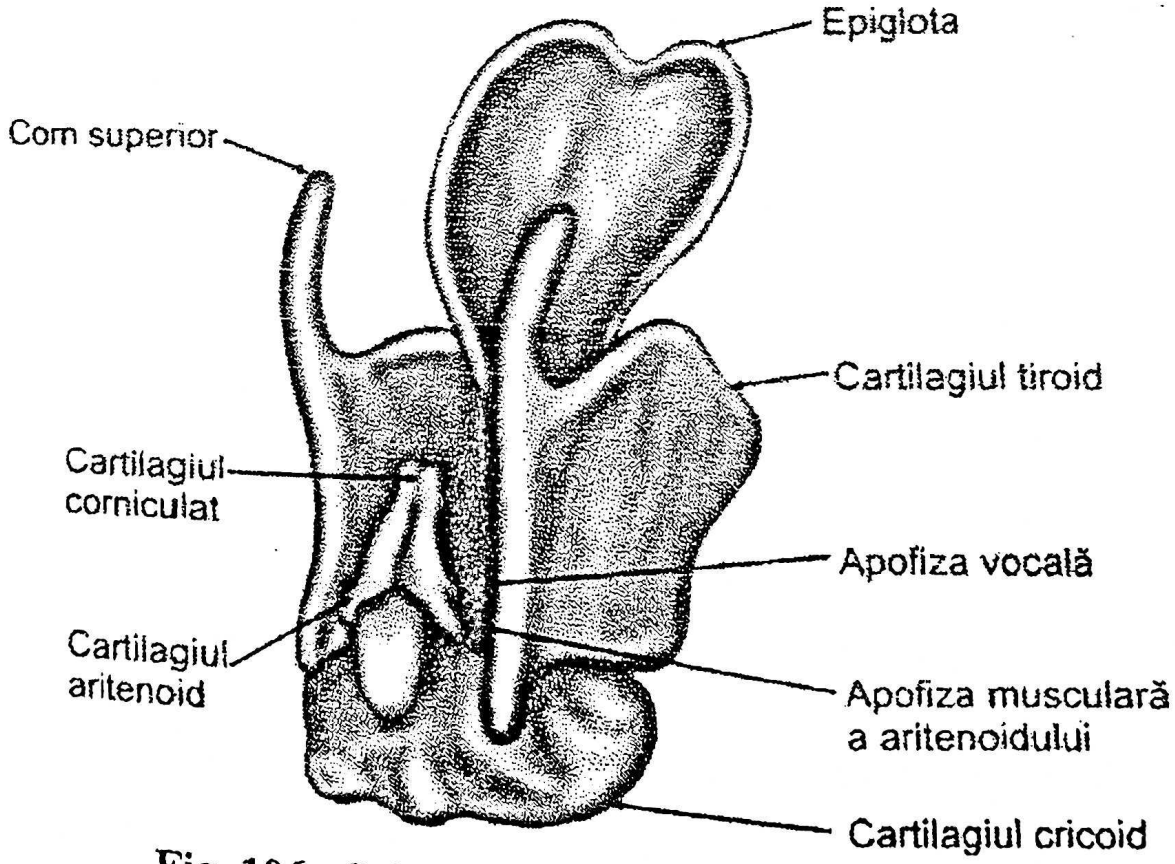

Fig. 106. ***Scheletul laringelui - aspect dorsal***
(după Sinelnikov - modificat)

Cricoidul este un cartilagiu de formă inelară, situat inferior, considerat ca un inel traheal modificat, sub formă de inel cu pecete, ce susţine cartilajul tiroid şi aritenoizii, având pecetea situată posterior. Suprafaţa lui interioară corespunde spaţiului subglotic, iar suprafaţa externă prezintă două faţete articulare laterale pentru coarnele mici ale tiroidului. Marginea superioară are 2 faţete ovoide pentru cartilajele aritenoide.

Tiroidul este situat deasupra arcului cricoidian, fiind format din 2 lame patrulatere, unite anterior sub un unghi de 90 de grade la barbaţi şi 120 grade la femei, ce median are o proeminenţa numită "mărul lui Adam". În unghiul format de lamele tiroidiene, se inseră extremitatea anterioară a corzilor vocale. Marginea posterioară a aripilor tiroidiene se prelungeşte în sus cu coarnele superioare şi în jos cu coarnele inferioare ce se articulează cu cricoidul.

Epiglota este o lamă de cartilaj elastic, subţire şi suplă în formă de frunză, asezat înaintea orificiului superior al laringelui pe care-l acoperă în timpul deglutiţiei. Are o extremitate superioară ce corespnde bazei limbii şi una inferioară subţire, ligamentul Boyles, prin care se fixează în unghiul cartilajului tiroid, deasupra inserţiilor corzilor vocale. Faţa posterioară este în întregime acoperită de mucoasă, ce în porţiunea superioară depăşeşte marginea. Faţa anterioară este acoperită numai superior de mucoasă, în jos corespunzând spaţiului tiro-hio-epiglotic.

Cartilajele aritenoide au formă de piramidă triunghiulară, aşezate pe faţele articulare de pe marginea superioară a cricoidului. Baza aritenoi-dului prezinta 2 apofize: una anterioară, vocală, pe care se prinde coarda vocală şi una externă, musculară, aşezată în afara laringelui, pe care se inseră muşchii crico-aritenoidian posterior şi lateral.

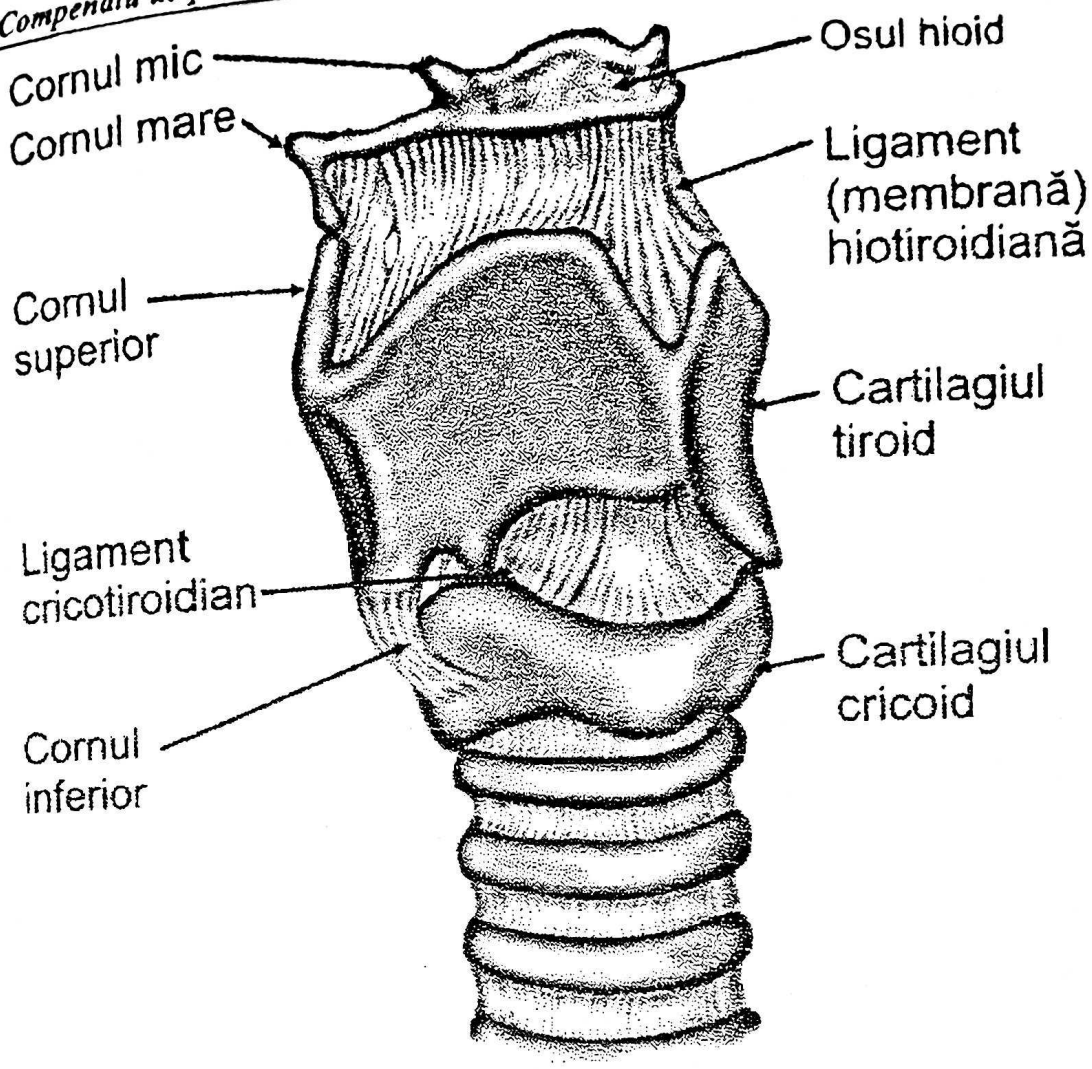

Fig. 107. ***Scheletul laringelui - aspect ventral***
(după Sinelnikov - modificat)

Cartilajele accesorii sunt:

- Cartilajele Santorini situate la vârful aritenoizilor, în formă de 2 mici noduli ce prelungesc aritenoizii în sus şi posterior. (1, 27, 49)

- Cartilajele Morgagni (Wriesberg) se găsesc în repliurile ariepiglotice. Mai pot exista cartilaje sesamoide posterioare, anterioare şi interaritenoidiene ce sunt însă rare. Articulaţiile, membranele şi ligamentele laringelui unesc între ele formaţiunile cartilaginoase şi sunt:

Articulaţiile cricotiroidiene ce unesc micile coarne tiroidiene cu faţetele tiroidiene ale cricoidului.

Articulaţiile crico-aritenoidiene ce unesc baza aritenoidului la marginea superioară a cricoidului şi care prin capsulă şi aparatul ligamentar realizează mişcări complexe de alunecare sau translaţie, respectiv de rotaţie, în jurul unui ax vertical (enartroze).

Membrana cricotiroidiană numită şi ligamentul conoid, este străbătută de pediculul vasculo-nervos laringeu inferior.

Membrana tirohioidiană între hioid şi marginea superioară a tiroidului, este străbătută de pedicolul vasculo-nervos laringeu superior, fiind îngroşată de 3 ligamente tirohioidiene median şi laterale, în număr de 2 perechi.

Ligamentele tiroaritenoidiene-sunt în număr de 2 perechi şi unesc apofiza vocală de unghiul cartilajului tiroidian. Epiglota este fixată de urmatoarele ligamente:

- inferior de ligamentul lui Boyles în unghiul diedru al cartilajului tiroid, deasupra inserţiei ligamentului tiroaritenoidian superior şi inferior.

- anterior epiglota prezintă ligamentele gloso-epiglotice ce leagă epiglota de baza limbii şi membrana hioepiglotică (orizontală) ce o uneşte de osul hioid ;

- lateral prezintă ligamentele faringo-epiglotice şi repliurile ariteno-epiglotice.

Muşchii laringelui. Clasic se împart în 2 grupe:

Muşchii intrinseci ce au toate inserţiile pe scheletul laringelui, realizând funcţia vocală şi respiratorie a sa, asigurând mobilitatea diferită a articulaţiilor pieselor laringiene.

a. Muşchii deschizători ai orificiului glotic sau abductori ai corzilor vocale, sunt reprezentaţi de muşchiul cricoaritenoidian posterior, ce prin contracţia sa roteaza cartilajul aritenoid îndepărtând coarda vocală de linia mediană.

b. Muşchii închizători ai orificiului glotic sau adductori ai corzilor vocale; Muşchiul cricoaritenoidian lateral antagonist celui

posterior, roteşte intern aritenoidul, apropiind coarda vocala median; Muşchiul interaritenoidian transvers ce apropie aritenoizii între ei, închizând partea posterioară a orificiului glotic prin fibrele transverse şi prin cele oblice contribuind la strâmtarea orificiului superior al laringelui.

c. Muşchii tensori ai corzilor vocale sunt:

- Muşchiul tiroaritenoidian ce se inseră pe apofiza vocală a aritenoidului şi în unghiul cartilajului tiroid, având o porţiune internă (muşchiul vocal), şi fibre tirovocale şi arivocale. Contracţiile lor determină mişcări orizontale ale marginii interne a corzilor vocale, determinând vibraţii şi întreruperi ale coloanei de aer;

- Muşchiul cricoaritenoidian ce uneşte inelul cricoidian de marginea inferioară a cartilajului tiroid, determinând bascularea lui în jos şi înainte, concomitent cu întinderea corzii vocale fixată de el.

Muşchii extrinseci ai laringelui aparţin de fapt organelor vecine: faringe, limbă, asigurând suspensia, fixarea şi ridicarea scheletului laringian. Aceştia sunt:

a. Muşchii faringelui reprezentaţi de:

- muşchiul constrictor inferior cu fascicolele tiroidian, cricotiroidian şi cricoidian ;
- muşchiul stilofaringian ;
- muşchiul faringostafilin.

b. Muşchii limbii reprezentaţi prin:

- muşchiul lingual superior ;
- muşchiul genioglos sau ridicător al epiglotei.

c. Muschii gâtului reprezentaţi prin:

- muşchiul sternotiroidian ;
- muşchiul tirohioidian.

Configuraţia internă a laringelui

Laringele în interior prezintă o porţiune mai largă superioară şi mai strâmtă în porţiunea mijlocie, ca apoi să se mai lărgească treptat, mergând spre trahee.

Regiunea supraglotică sau vestibulul laringian este limitată superior de coroana laringiană formată din epiglotă, repliurile ariepiglotice şi aritenoizi, între care se găseşte incizura aritenoidiană. Vestibulul laringian are formă de pâlnie, fiind limitat anterior de epiglotă cu ligamentul Boyles, posterior incizura interaritenoidiană, lateral benzile ventriculare şi ventriculii Morgagni. Forma ventricolului este ovalară, cu axul mare antero-posterior sau extern, fiind format din muşchiul tiroaritenoidian anterior la exterior, adesea prezentând o prelungire în fund de sac ce urcă spre repliul ariepiglotic, ce în anumite condiţii poate forma un laringocel. (3)

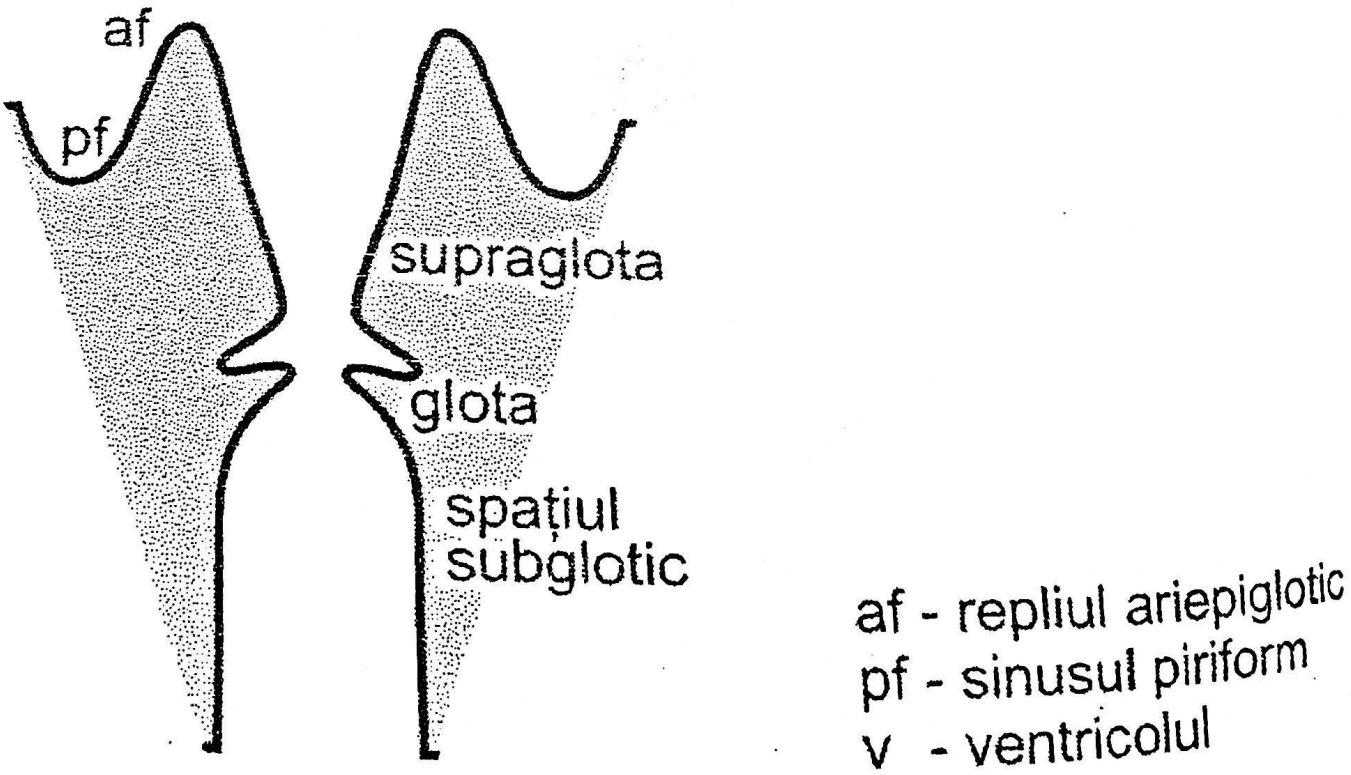

Fig. 108. ***Secţiune frontală prin laringe - schemă***
(după Browning - modificat)

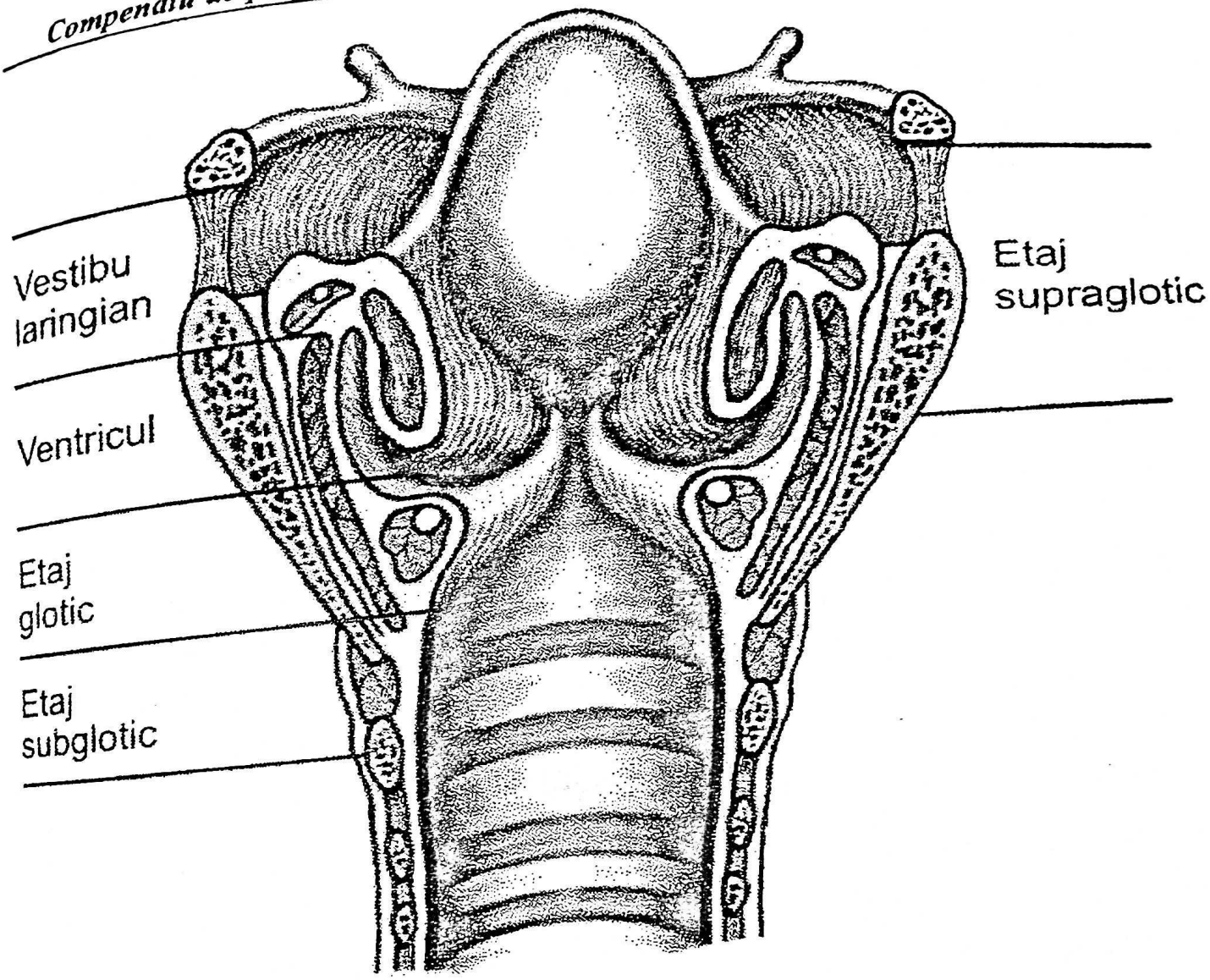

Fig. 109. *Împărţirea topografică a laringelui*
(după Becker – modificat)

Regiunea glotică este delimitată de comisura anterioară, marginea liberă şi faţa superioară a corzilor vocale şi posterior spaţiul dintre aritenoizi. Spaţiul glotic se împarte într-o porţiune anterioară, fonatorie şi una posterioară respiratorie. Coarda vocală în porţiunea fonatorie este formată din muşchiul vocal (tiroaritenoidianul intern), ce pe partea internă prezintă ligamentul vocal.

Regiunea subglotică are forma unui con trunchiat, delimitat superior de marginea liberă a corzilor vocale şi dedesubt de marginea

inferioară a cartilajului cricoid. Pereţii laterali sunt formaţi din muşchiul crico-aritenoidian lateral şi inelul cricoidului, posterior fiind pecetea cricoi-dului, iar anterior fiind inelul cricoidian cu membrana cricoaritenoidiană. Mucoasa laringelui este constituită dintr-un epiteliu cilindric de tip respirator, pseudostratificat cu excepţia unor zone ca: faţa laringiană a epiglotei, faţa superioară şi marginea liberă a corzilor vocale, faţa anterioară a aritenoizilor şi coroana laringiană ce prezintă un epiteliu pavimentos stratificat, fără cheratinizare. Mucoasa conţine glande seroase şi mucoase şi insule limfoide dezvoltate la nivelul ventricolului. Corionul este abundent în elemente elastice, conţinând vase limfatice şi chiar mase de ţesut limfatic cu excepţia corzii vocale. Mucoasa este aderentă cu excepţia unor zone unde este decolabilă, cu posibilitatea formării unui edem, cum ar fi faţa laringiană a epiglotei, plicile aritenoepiglotice şi spaţiul lateral subglotic la copil. Spaţiul Reinke este fusiform şi se găseşte de la inserţia tiroidiană a ligamentului vocal şi până la apofiza vocală aritenoidiană, mergând până sub marginea liberă a corzii vocale şi până în planşeul ventricolului, reprezentând un spaţiu decolabil.

Structurile intraviscerale. Sunt formate în urma colagenogenezei în ultimile 3 luni de viaţa intrauterină, fiind descrise de histologi ca tunica submucoasă, adventice etc., realizând adevărate bariere laringiene. La nivelul laringelui, acestea prezintă unele particularităţi ca:

- **Structura particulară a corzii vocale** tapisată de epiteliu pavimentos stratificat, separat de stratul subjacent musculo-ligamentar, printr-un spaţiu conjunctiv lax fară capilare şi glande, numit spaţiul Reinke, ce prezintă linii arcuate de demarcare, numite liniile arcuate superioară şi inferioară ale lui Santorini, ce realizează bariere laringiene de propagare a infecţiei şi a proceselor tumorale.

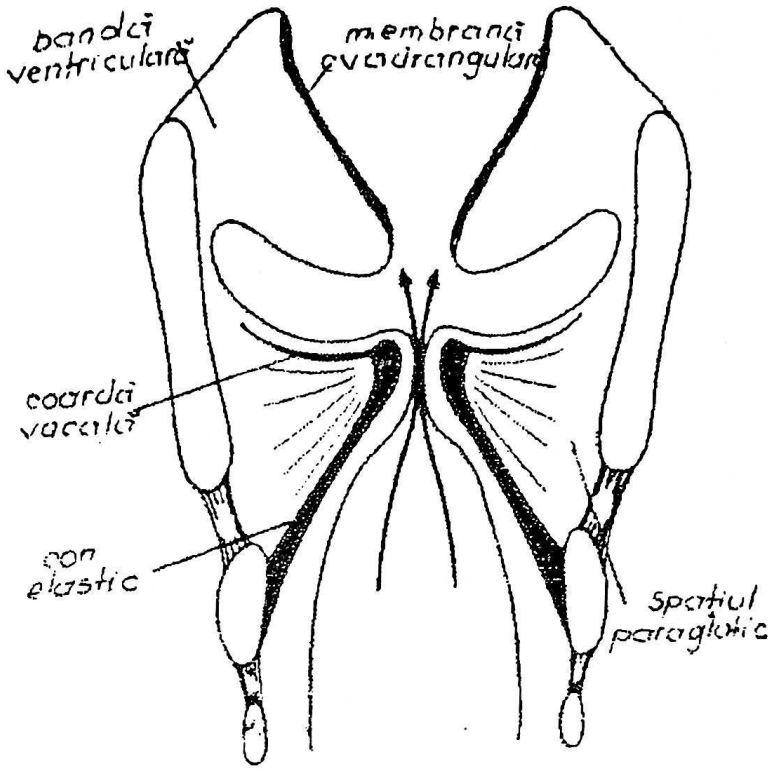

Fig. 110. ***Spaţiul paraglotic - secţiune frontală***
(după Paparella – modificat)

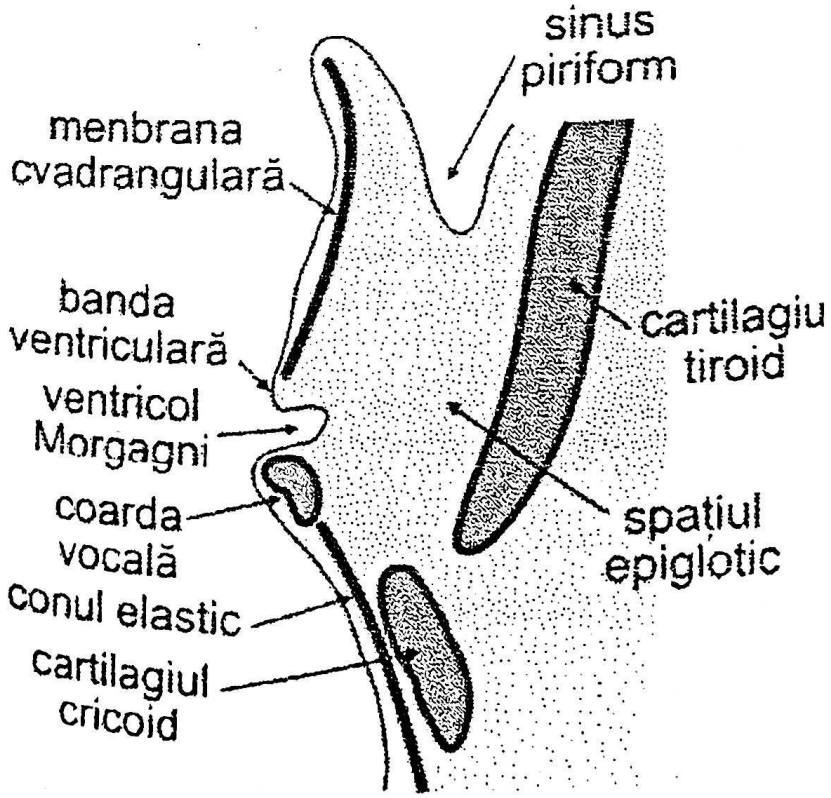

Fig. 111. ***Spaţiul paraglotic - secţiune sagitală***
(după Browning – modificat)

- **Conul elastic al laringelui** este reprezentat inferior de membrana cricovocală şi superior de membrana pătrată ariteno-epiglotică. Acest con reprezintă tot o barieră laringiană.

- **Spaţiul paraglotic** reprezintă structura cu caracter submucos, bogată în capilare sanguine şi limfatice, situată la nivelul celor 3 etaje laringiene, sub pericondrul intern tiroidian, reprezentând şi o cale de pasaj către elementele limfatice prelaringiene, traversând spaţiul tiro-hio-epiglotic. Aceste spaţii paraglotice, drept şi stâng, sunt separate de ligamentul Boyles tiroepiglotic, de extremitatea anterioară a ligamentului tiroariteno-idian superior şi de inserţia anterioară a structurilor musculo-ligamentare tiroaritenoidiene inferioare.

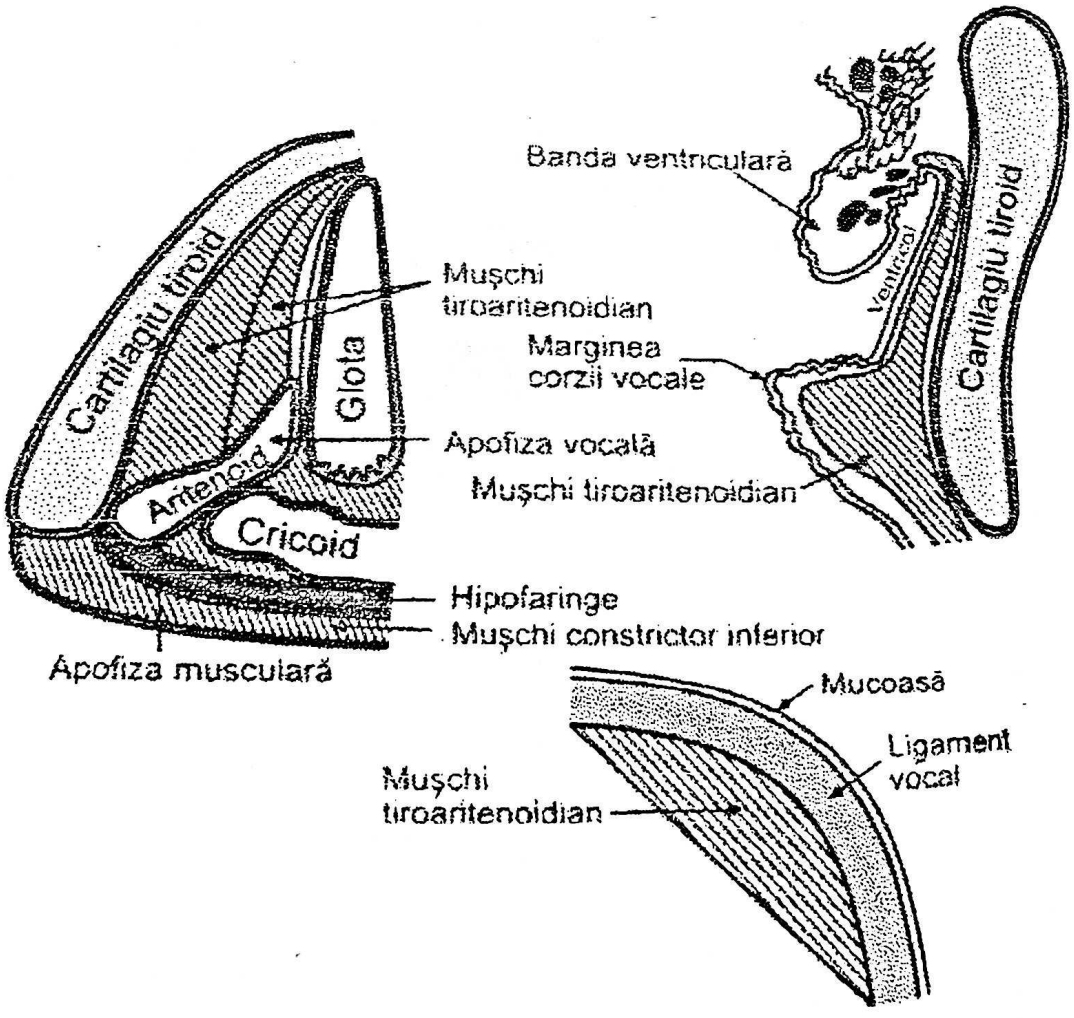

Fig. 112. ***Glota - secţiune orizontală şi frontal***
(după Guerrier – modificat)

- **Pericondrul intern**, reprezintă o barieră conjunctivă considerabilă, mai ales la persoanele la care cartilajul subjacent s-a menţinut avascular, deci fară proces de osificare. Laringele prezintă de asemenea o serie de **puncte slabe** de propagare a proceselor tumorale şi ale infecţiei. Extensia extralaringiană se realizează prin:

- Zona comisurală anterioară ce prezintă o dehiscenţă a conului elastic, absenţa pericondrului intern, metaplazie osoasă şi inserţia liga-mentului Boyles.

- Membrana cricotiroidiană ce este bogat vascularizată prezentând şi orificiul pentru pachetul laringeu inferior.

- Membrana tirohioidiană ce prezintă orificiul pentru pachetul laringeu superior. Extensia intralaringiană se realizează prin:

- Ligamentul tiroepiglotic spre spaţiul tiro-hio-epiglotic.
- Cartilajul epiglotic cu numeroase orificii vasculare către loja tiro-hio-epiglotică.
- Prelungirea diventriculară a ventricoulului sau laringocelul.

- Spaţiul paraglotic. (27, 37, 38, 39, 40, 44, 51)

Arterele sunt în număr de 3 pentru fiecare parte, reprezentate din:

- Artera laringee superioară ;

- Artera laringee antero-inferioară (anterioară mijlocie). Ambele artere sunt ramuri din artera tiroidiană superioară şi mai rar prima ca ram din carotida externă.

- Artera laringee postero-inferioară ce este colaterală din ramura suprainternă a arterei tiroidiene inferioare. Acestea realizează arcadele anastomotice anterioară, posterioară şi transversă superficială ce uneşte aceste 3 artere.

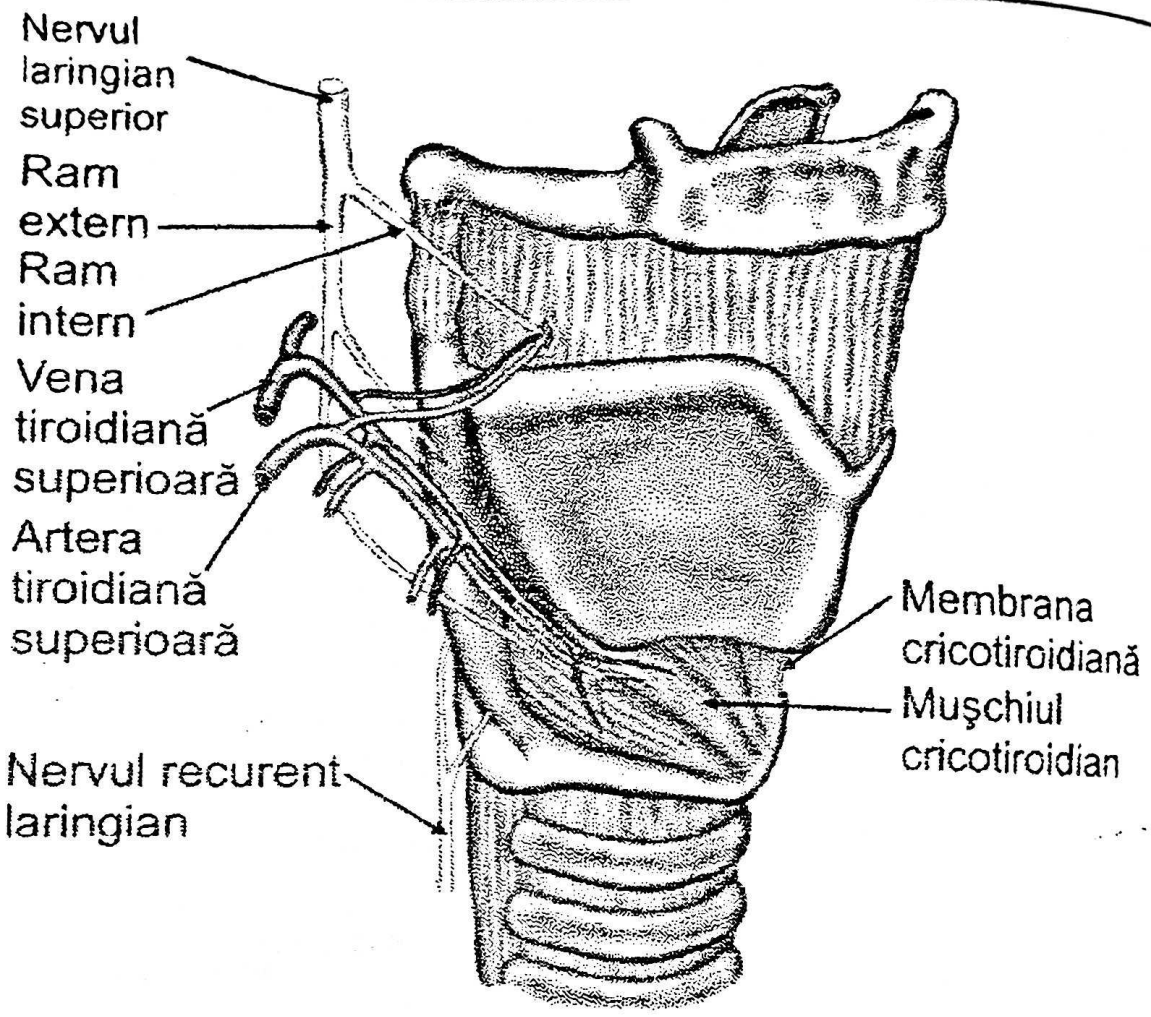

Fig. 113. ***Vascularizaţia laringelui***
(după Guerrier – modificat)

Venele laringelui urmează traiectul arterelor drenând cele superioare în vena jugulară internă, cele mijlocii în vena tiroidiană superioară şi cele postero-inferioare în vena tiroidiană inferioară.

Sunt de asemenea anastomoze arteriovenoase, formaţiuni glomice, şunturi care coordonează activitatea musculară.

Limfaticele intralaringiene sunt constituite din reţele limfatice din mucoasă şi submucoasă, existând de asemeni vase limfatice profunde ce realizează circuite verticale reunind cele 3 etaje laringiene.

Aceste reţele limfatice ce brăzdează laringele prezintă o morfologie relativ constantă.

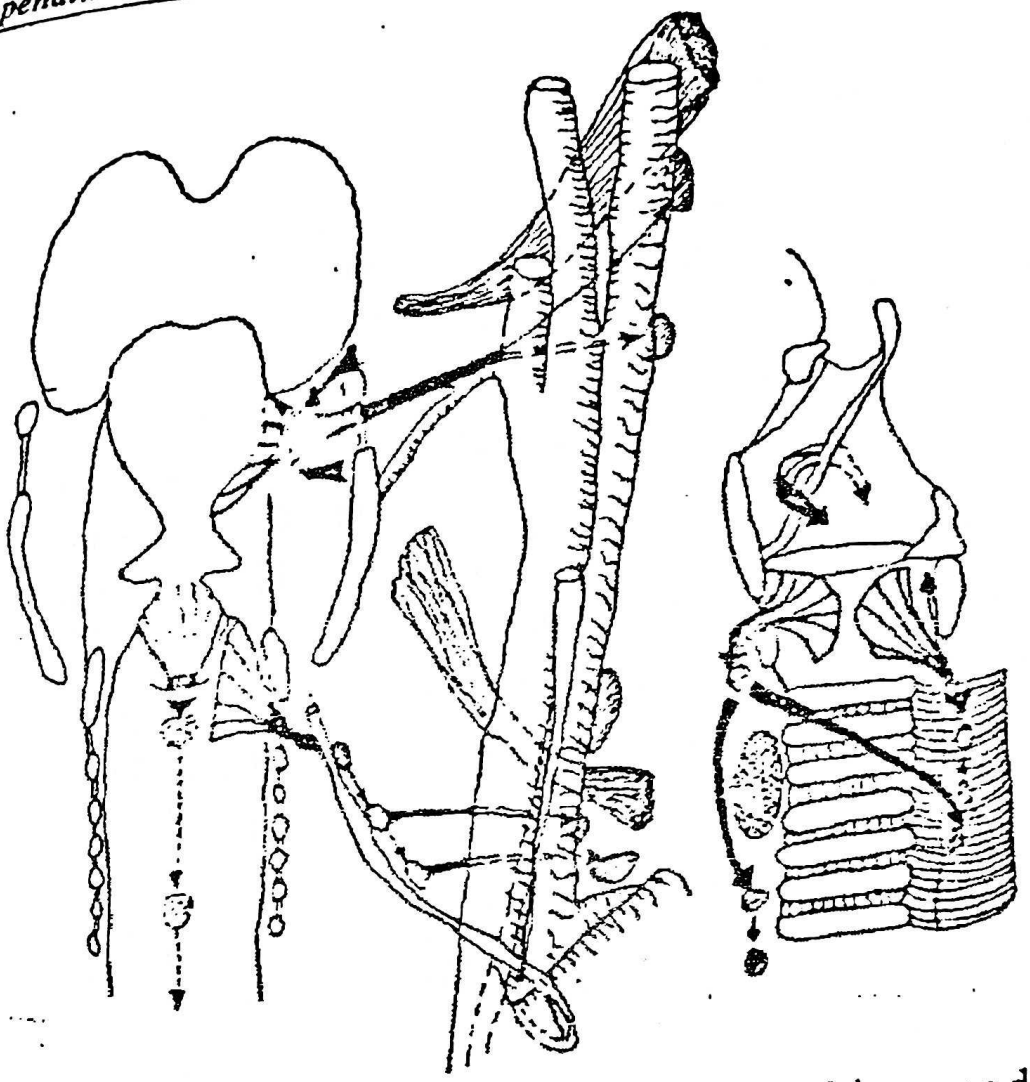

Fig. 114. *Limfaticele laringelui* (după Y. Cachin - modificat)

- etajul glotic este o barieră
- etajul supraglotic drenează în ganglionii latero-cervicali
- etajul subglotic drenează în ganglioni recurenţiali şi prelaringieni

Divizarea orizontală în cele 3 etaje: supraglotic, glotic şi subglotic poate fi corijată de faptul că etajul glotic reprezintă în plus o barieră între etaje, despărţind etajul supraglotic de cel subglotic.

Aceste două regiuni au o origine diferită.

Dezvoltarea laringelui este dublă prin acolarea celor două entităţi: una brahială (etajul supraglotic) şi alta respiratorie la nivelul etajului glotic.

În plus, impărţirea laringelui în două părţi: dreaptă şi stângă, nu persista şi la etajul glotic, acesta fiind dublat lateral de spatiul paraglotic.

Trunchiurile limfatice trec prin repliurile ariepiglotice, traversează membrana tirohioidiană ajungând în grupurile ganglionare jugulo-carotidian superior (ganglionul jugulo-subdigastric Kutner) şi jugulo-carotidian mijlociu. Etajul glotic are limfatice foarte puţine, explicând astfel exten-sia lentă a cancerului cordal la debut şi apoi extensia verticală prin spaţiul paraglotic. Etajul subglotic prezintă limfatice ce se continuă cu cele traheale, colectorii de la acest nivel trec prin membranele cricotiroidiană şi cricotraheală în ganglionii prelaringo-traheali şi în cei recurenţiali Guggenheim, de aici drenînd în grupurile ganglionare jugulo-carotidiene mijlocii şi inferioare.

Emergenţa limfaticelor laringelui

Arterele şi venele laringelui se dispun de fiecare parte în trei pediculi: antero-superior, antero-inferior şi postero-inferior.

Limfaticele sunt deci:

- doi pediculi simetrici şi pari, superiori ce acompaniază pachetul laringian superior (grupul antero-superior);
- un pedicul impar şi median (grupul antero-inferior).

Este de notat că laringele supraglotic are o emergenţă limfatică pară şi laringele gloto-subglotic posedă o emergenţă mediană şi impară. Aceste vase de origine gloto-subglotică cu direcţie ventrala, vor ajunge în ligamentul Boyle, calea finală a limfaticelor etajului gloto-subglotic, iar cele posterioare în ganglionii recurenţiali.

Mergând în ligament, vasele vor ieşi din laringe traversând ligamentul conoid ca să ajungă în releele ganglionare prelaringotraheale şi apoi în ganglionii jugulocarotidieni inferiori.

Releele ganglionare limfatice ale laringelui

Nivel 1: ganglionii submentonieri şi submandibulari;
Nivel 2: ganglionii jugulari superiori;
Nivel 3: ganglionii jugulari mijlocii;
Nivel 4: ganglionii jugulari inferiori;
Nivel 5: ganglionii triunghiului posterior;
Nivel 6: ganglionii compartimentului anterior (paraesofagieni şi paratraheali).

Cele două curente limfatice vor ajunge în releele primare ganglionare venind din punctele de emergenţă (Figurile 115, 116).

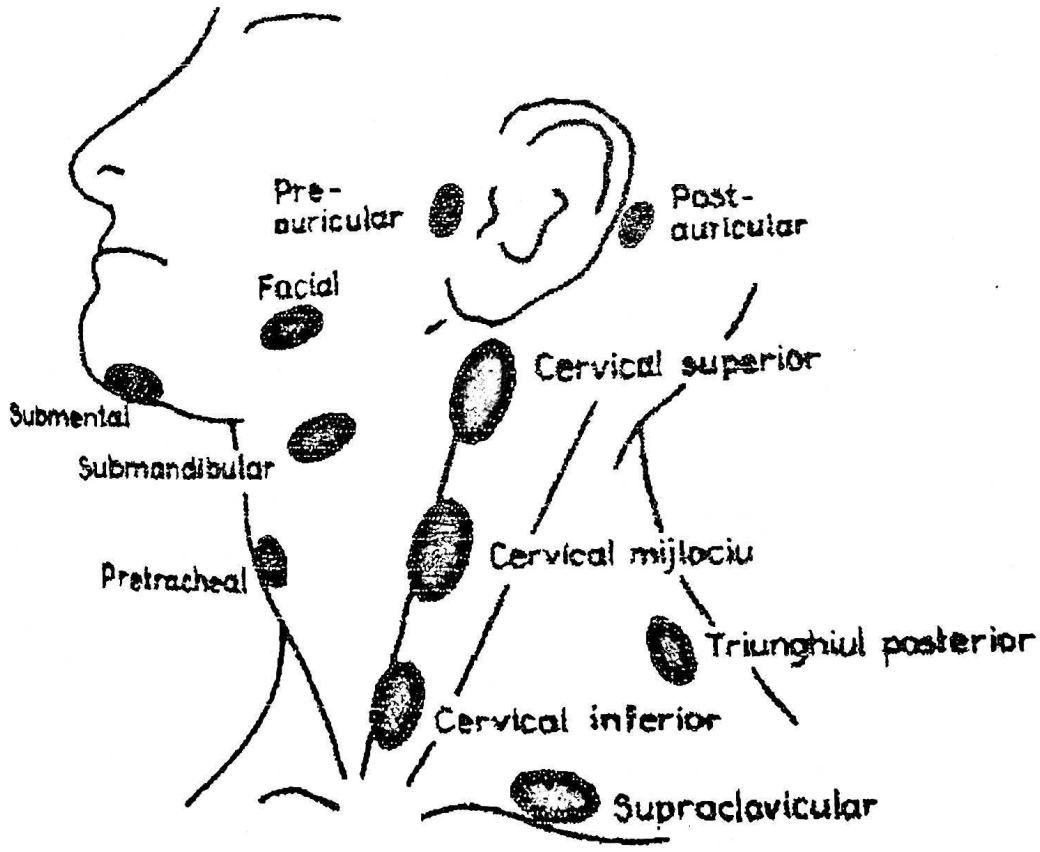

DISTRIBUŢIA LANŢURILOR GANGLIONARE CERVICALE

Fig. 115

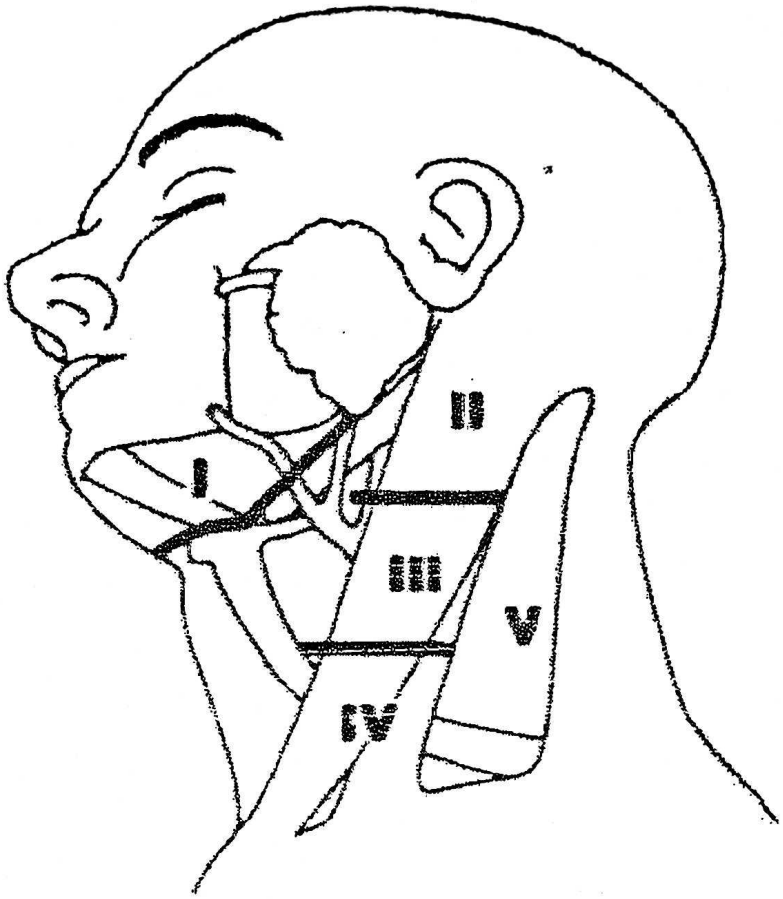

Figura 116

1. Curentul superior corespunzând laringelui branhial, va curge prin pediculul antero-superior şi va ajunge la lanţul jugular latero-cervical, schematic apărând ca aripile unui fluture.

2. Curentul inferior corespunde etajului gloto-subglotic şi va rămâne în contact cu axul respirator, ajungând în ganglionul Delphian şi la ceilalţi ganglioni de la baza gâtului, latero-traheali din lanţul recurenţial.

Există o legătură directă cu limfaticele tiroidei, prin releele limfatice, având repercursiuni chirurgicale.

Schematic acest teritoriu poate fi comparat cu un romb al cărui unghi superior corespunde etajului glotic, unghiul inferior situându-se la bifurcaţia traheei.

Acest romb este pretraheal şi cervicotoracic, unghiurile laterale ale rombului fiind în contact cu ganglionii inferiori jugulari.

Existenţa sistemului limfatic profund mucos unilateral, impune întotdeauna un control ganglionar asociat în intervenţiile chirurgicale parţiale cu excepţia acelora limitate strict corzii vocale.

a) Vasele limfatice supraglotice ce străbat membrana tirohioidiană şi care împreună cu limfaticele anterioare ale hipofaringelui urmăresc pedicolul laringian superior, drenează în ganglionii subdigastrici şi în cei jugulari vecini situaţi între trunchiul tiro-lingo-facial şi muşchiul omohioidian.

Limfaticele esofagului cervical merg în mare parte în cele ale hipofaringelui urmând calea prezentată anterior.

b) Vasele limfatice subglotice formează două curente:

- un curent anterior ce străbate membrana cricotiroidiană şi se varsă în ganglionii prelaringieni şi pretraheali unde se întâlnesc cu limfaticele glandei tiroide, din aceştia mergind apoi în afara şi varsindu-se în ganglionii jugulari mijlocii;
- un curent postero-lateral ce se îndreaptă spre ganglionii recurenţiali şi de aici spre ganglionii jugulari profunzi inferiori.

Căile limfatice încrucişate pot fi bilaterale sau contralaterale întâlnindu-se în unul din cele trei etaje ale drenajului limfatic.

La nivelul reţelei de origine am arătat posibilităţile de drenaj bilateral sau contralateral în condiţii fiziologice normale pentru o serie de organe: rinofaringe, văl, baza limbii, laringe.

Tumora ce depăşeşte linia mediană va mări procentul metastazării contralaterale sau bilaterale.

Este posibil şi datorită faptului că vasul colector al unui organ impar şi median să aibă o direcţie oblică şi să atingă ganglionii contralaterali ca în cancerul bazei limbii.

Privite în asamblu, grupele ganglionare ale gâtului prezinta trei trasee limfatice principale ce adună limfa de la nivelul capului şi gâtului ducând-o în final în sistemul venos. Astfel, există:

- o cale jugulară sau verticală în care limfa circulă de sus în jos;
- o cale oblică sau simplă, de drenaj divergentă oblică în jos şi în afară;
- o cale transversă, supraclaviculara în lungul trunchiului tirobicervicoscapular sau al arterei cervicale transverse, convergentă, ce dirijează limfa dinspre exterior spre interior.

Ele delimitează între ele triunghiul limfatic al lui Rouviere, spaţiile în care vasele limfatice converg spre marile vene, fiind spaţiile limfatice centrale ale gitului, delimitate bilateral de mușchii omohioidieni, vena jugulară internă, vena subclaviculară şi mușchiul scalen anterior acoperit de aponevroza cervicală profundă. (22, 28, 29)

Inervaţia laringelui

Nervii senzitivo-motori ai laringelui provin din nervul pneumo-spinal (n. vag) prin nervul laringeu superior şi laringeu inferior sau recurent, ce pătrund în laringe prin membrana tiro-hioidiană respectiv cea crico-tiroidiană.

Inervaţia laringelui este asigurată de 2 ramuri ale nervului vag:

- laringeul superior, senzitiv în special, şi motor numai pentru mușchiul cricotiroidian;
- laringeul inferior numai motor, inervând toţi ceilalţi mușchi intrinseci ai laringelui (Figura 117).

Mişcările laringelui se produc fie reflex (tuse, respiraţie, deglutiţie), fie voluntar (cântatul, vorbitul). Înervaţia senzitivă se asigură prin nervul laringeu superior, prin cele 2 ramuri internă (superioară) pentru mucoasa subglotică şi glotică şi altul extern (inferior) senzitivo-motor pentru mușchiul cricotiroidian şi pentru

mucoasa subglotică. Înervaţia motorie pentru toţi ceilalţi muşchi intrinseci este asigurată de nervul recurent. Simpaticul cervical cu originea în ganglionul cervical superior distribuie filete vasomotorii către coarda vocală, reglându-i tonusul.

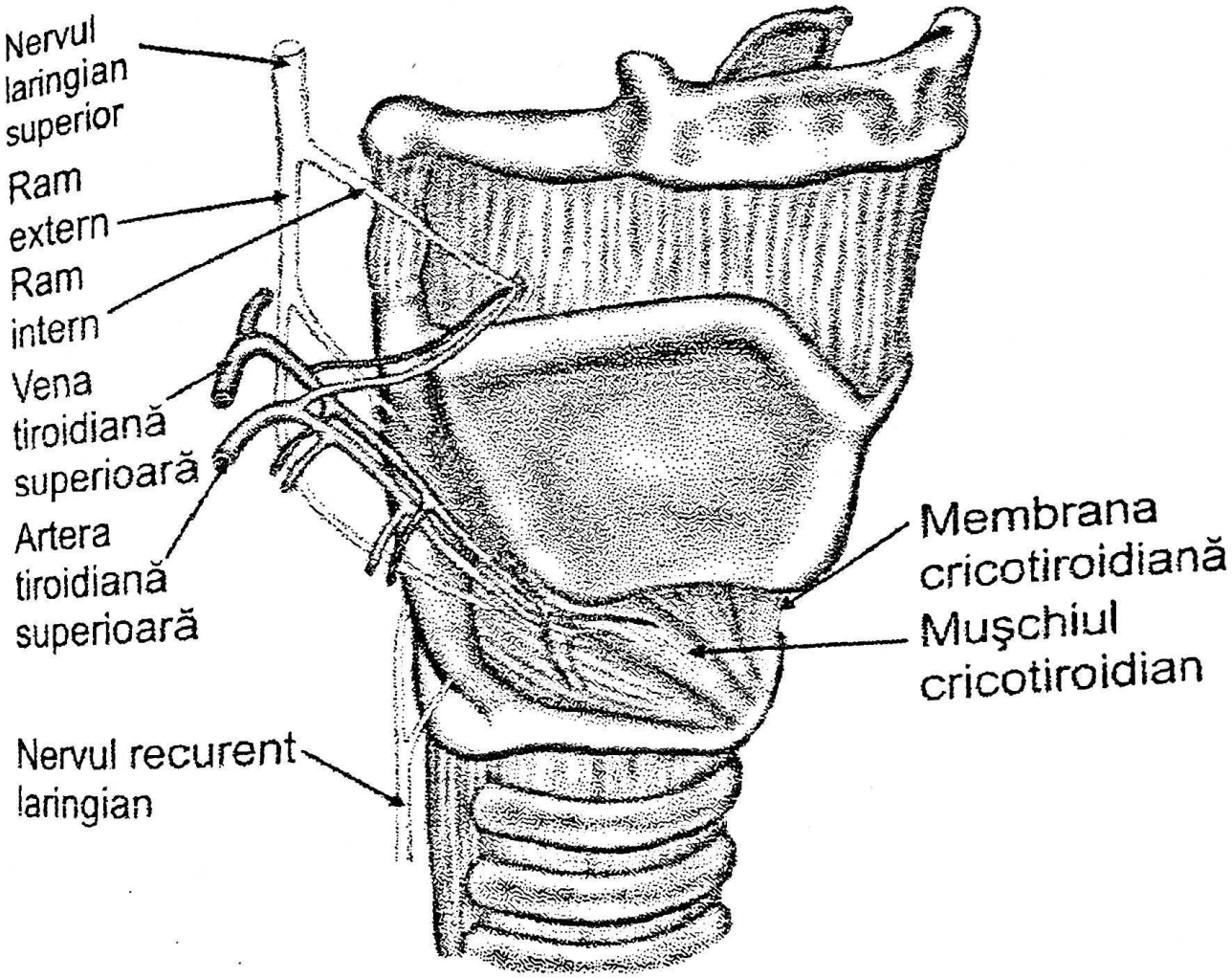

Figura 117
(după Guerrier – modificat)

Ansa Galien

Ansa lui Galien este o anastomoză între un nerv motor (nervul recurent) şi un nerv senzitiv (nervul laringeu superior).

Permite adaptarea închiderii glotei în funcţie de presiunea subglotică prin intermediul baroreceptorilor. Acest rol este fundamental în respiraţie şi reglarea fonaţiei.

Are rol în activitatea muşchilor interaritenoidieni în legătură cu articulaţia crico-aritenoidiană, primordială fiziologic pentru toate funcţiile laringiene: sfincteriană şi respiratorie

Intervine în sinergia acţiunii gurii esofagului şi închiderea laringelui în cursul deglutiţiei.

Inervaţia vegetativă

Inervaţia vegetativă vagală parasimpatică are 2 componente eferente: glandulară (mucosecretorie) şi vasculară (visceromotorie), provenind direct din nervul pneumogastric (fibre parasimpatice), dar şi orto-simpatică, graţie anastomozei dintre nervul laringeu superior şi recurent cu sistemul simpatic cervical.

Această inervaţia vegetativo-motorie este cea mai importantă la nivelul corzii vocale.

Abundenţa inervaţiei vegetative la nivelul laringelui demonstrează importanţa fenomenelor vasomotorii la acest nivel, pe care trebuie să le regleze.

Rezulta că toate perturbaţiile hemodinamice, mai ales subglotice şi la nivelul corzii vocale pot compromite realizarea sunetului laringian. (1, 2, 3, 49)

Fiziologia laringelui

Căile aerodigestive superioare reprezintă un complex funcţional mobil, rezultat din necesitatea combinării a 2 funcţii: respiratorie şi de conducţie alimentară. Aceste căi reprezintă un complex de organe specializate, delimitate de un sistem de mecanisme obturatorii, ce permit delimitarea curenţilor aerieni de bolurile alimentare ingerate. Căile aerodigestive superioare pot fi împarţite în urmatoarele blocuri funcţionale:

- Blocul pur aero-conductiv superior - incluzând nasul, sinusurile paranazale, rinofaringele.

- Blocul de conducţie mixtă - incluzând cavitatea bucală şi cele 2 etaje inferioare ale faringelui în care poate fi inclus şi esofagul.

- Blocul pur aero-digestiv inferior - incluzând laringele şi traheea. Fiziologia blocului aero-digestiv inferior compus din laringe şi trahee, cuprinde urmatoarele funcţii:

a. Funcţia respiratorie

Este realizată de cavitatea aeroconductivă, ce reglează volumul circulator al aerului prin mecanismul obturator glotic, aerul reprezentând excitantul receptorilor nervoşi ai mucoasei laringiene. În repaus, când aerul este condiţionat la parametrii optimi, corzile vocale sunt în una din poziţiile intermediare, suprafaţa ariei intercordale fiind insuficientă pentru afluxul volumului de aer necesar. La sporirea necesităţii organismului în aer, se produce sincronizarea mişcărilor respiratorii ale muşchilor intercostali şi ale diafragmului cu cele ale laringelui, crescînd astfel mărimea amplitudinii, corzile vocale fiind în abducţie maximă. Dezechilibrul concentraţiei O_2 - CO_2 este şi el stimulator pentru funcţionarea abductorilor în mod reflex de la centrul respirator bulbar. Aparatul muscular glotic prezintă astfel atât activitate de tip reflex, cât şi de control cortical, în cazul stimulilor puternici, predominând activitatea reflexă.

Muşchii intinseci laringieni sunt:

- închizători ai orificiului glotic ;
- deschizători ai orificiului glotic ;
- tensori ai corzilor vocale ce sunt şi adductori.

Muşchii închizători ai glotei nu influenţează parametrii proprii ai corzilor (lăţime, lungime şi grosime). După Hast M.H. şi Colbus S. - 1971, muşchii adductori ai glotei sunt cei mai rezistenţi muşchi ai

organismului. Marea majoritate a autorilor însă acceptă faptul că muşchii abductori şi adductori nu ar exista, necesitatea organismului precizând acţiunea lor. Murakami V. şi Kirshner J.A. au arătat că cel mai înalt nivel de presiune în orificiul glotic (între corzile vocale) se stabileşte în constricţia muşchiului tiro-aritenoidian şi cricoaritenoidian lateral. La închiderea reflexă a glotei, muşchiul cricoaritenoidian posterior devine sinergic cu adductorii. Constricţia sincronă a muşchilor cricoaritenoidieni posteriori şi laterali, duce la o abducţie incompletă din cauza preponderenţei forţei cricoaritenoidianului posterior, pe când o contracţie reflexă a acestor 2 muşchi în funcţie izolată, aduce o adducţie completă, cricoaritenoidianul posterior devenind un sinergic al adductorilor, demonstrând o îndreptare funcţional situaţională a unuia sau altuia dintre muşchii intrinseci ai laringelui. Kotby M.N. şi Hangen L.K. - 1970, au stabilit printr-o excitare izolată a muşchiului cricoaritenoidian, abducţia corzii vocale în 50 % de cazuri, excitaţia acestui muşchi prin nervul recurent (ceilalţi muşchi fiind electiv denervaţi), determinând o adducţie a corzii în poziţie paramediană. Stimularea nervului laringeu superior duce la o abducţie în poziţia mediană a corzii vocale, ce presupune ca muşchiul cricotiroidian inervat de ramul extern al nervului laringeu superior să fie potenţial abductor. În timpul expirului, orificiul glotic se închide prin apropierea corzilor vocale, determinată de contracţia muşchiului cricoaritenoidian lateral şi interaritenoidian transvers.

b. Funcţia fonatorie

Este funcţia socială a laringelui prin modelarea sunetelor pe diferite tonuri. Vocea reprezintă produsul specific al vibraţiei corzilor vocale, la care participă adductorii şi tensorii corzilor vocale, fără ele existând posibile doar producerea sunetelor de frecvenţa joasă, imperceptibilă urechii umane. În caz de activitate exagerată a muşchilor tensori, se produce disfonie spastică, ducând la excluderea

activităţii armonioase a muşchilor intrinseci, fonaţia fiind un ciclu de modificări de lungime, grosime şi rigiditate ale corzilor vocale. Meda N. şi colaboratorii, 1972, au stabilit o activitate crescută a muşchilor extrinseci. Un rol important în exercitarea funcţiei fonatorii laringiene îl joacă nervii laringieni: nervul laringeu superior preponderent senzitiv prin ramura inferioară, distribuind filete motorii pentru muşchiul cricotiroidian şi nervul recurent ce asigură inervaţia celorlalţi muşchi intrinseci. Formarea vocii este un mecanism complex, dependent de mai multe organe, comportând trei componente:

- o forţă de punere în mişcare a mecanismului fonator reprezentată de pulmoni şi muşchii toracici ;

- un aparat de producere a vibraţiilor sonore reprezentat de corzile vocale ;

- un rezonator reprezentat de vestibulul laringian , faringe, cavitatea nazală şi bucală precum şi cuşca toracică, care conferă armonie şi formează timbrul vocal. În timpul fonaţiei glota se închide şi se deschide ritmic, determinând vibraţiile sonore ale coloanei de aer, ce părăseşte sub presiune cuşca toracică. Corzile vocale se apropie prin acţiunea adducto-rilor, apoi intră în acţiune tensorii, concomitent apărând şi contracţia fascicolelor interne ale corzilor vocale, determinând astfel vibraţii orizontale la nivelul marginii lor interne. Presiunea coloanei aerului expirat determină stimularea receptorilor din miofibrilele muşchilor vocali, reglând ritmul contracţiilor în raport cu sunetele emise. Această presiune este mai crescută în notele înalte şi mai scazută în notele grave. Cutia de rezonanţă supraglotică are rolul întăririi sunetului fundamental, dând rezonanţă şi timbrul vocii. Vocea prezintă următoarele caractere:

- intensitatea vocii ce se măsoară în decibeli, în conversaţia obişnuită fiind între 30 - 50 dB ;
- înălţimea sau tonul este dependentă de frecvenţa

vibraţiilor şi tensiunea corzilor vocale, de forma corzilor vocale ce variază cu sexul şi vârsta, odată cu dezvoltarea laringelui

- timbrul vocii este determinat de cutia de rezonanţa şi structura aparatului vocal. Se schimbă după poziţia laringelui (coborât sau ridicat), deosebindu-se astfel registrul grav, toracic, cel mijlociu şi cel superior sau de cap.

c. Funcţia de apărare a căilor respiratorii inferioare

Se realizează prin închiderea orificiului superior al laringelui, prin constricţia muşchilor interaritenoidian, aritenoepiglotic şi a fascicolelor externe ale tiroaritenoidianului ce formează un sfincter, orificiul glotic închizându-se prin actul sinergic al muşchiului cricoaritenoidian lateral. Laringele este ridicat prin acţiunea muşchilor intrinseci şi ai ridicătorilor laringieni, epiglota acoperind vestibulul laringian. Suzuki şi Sazaki în 1976 au arătat că reflexul de închidere al glotei, de către centrii bulbari prin nervii recurenţi, nu se poate efectua decât prin excitarea nervului laringeu superior, ce reprezintă calea aferentă. Skin şi colaboratorii în 1988 au înregistrat impulsuri aferente şi în nervii recurenţi ce erau înregistrate în urma schimbării presiunii glotei. Aceeaşi cale aferentă se presupune a fi comună şi pentru reflexul tusigen, ce se realizează prin închiderea orificiului glotic, cu creşterea presiunii toracice, urmată de deschiderea bruscă a glotei şi expulsia aerului cu eventualele secreţii. În timpul laringoscopiei, la persoanele uşor excitabile, se înregistrează un fenomen paradoxal de apropiere a corzilor vocale în inspir, mijloc de apărare fiind spasmul laringoscopic. Traheea şi laringele până la nivelul glotic, sunt acoperite de mucoasă de tip respirator cu cili, având rol de expulzare a secreţiilor. Sistemul imunitar laringian are asemănare cu cel al cavităţii nazale, fiind reprezentat de IgA şi IgB (Nakashima - 1981). Sistemul capilar

limfatic are reţele bazale dispuse supraglotic şi subglotic, asigu-rând drenajul limfatic al regiunilor (Beck G. - 1980).

d. Funcţia de tuse şi expectoraţie

În timpul tusei, glota se închide, apoi aerul ce se găseşte în cuşca toracică este expulzat brusc, deschizând larg glota şi antrenând secreţiile din trahee. Fără închiderea glotei, nu se poate realiza o presiune explora-torie puternică prin acumularea aerului, necesară expulzării secreţiilor. La traheotomizaţi şi la bolnavii cu diplegie laringiană în abducţie, eliminarea secreţiilor se face greu.

e. Funcţia de reglare a presiunii intratoracice şi de circulaţie a sângelui

Reprezintă un act preponderent de origine centrală, servind drept suport pentru exercitarea unor eforturi fizice de intensitate diferită. Variaţiile presionale intratoracice, negativă în inspir şi pozitivă în expir, influenţează circulaţia sanguină intratoracică, comportându-se ca o pompă aspiro-respingătoare. Diminuarea sau închiderea glotei prin diverse procese patologice determină stază vasculară.

f. Funcţia de fixare toracică

În eforturi fizice mari, membrele superioare se sprijină activ prin intermediul centurii scapulare pe cuşca toracică, ce devine rigidă în urma unui inspir profund, urmat de închiderea ermetică a glotei. Aceasta opreşte ieşirea aerului pulmonar, asigurând rigiditatea cuştii toracice. Glota este închisă în cursul defecaţei şi parturiţiei, realizându-se rigiditatea diafragmului necesară contracţiei muşchilor abdominali, ce acţionează în vederea expulziei. Când glota este deschisă, diafragmul este împins în sus datorită contracţiei muşchilor abdominali, nerealizându-se presiunea intraabdominală necesară. (1, 8, 10, 11)

Semiologia afecțiunilor laringiene

În cursul diferitelor afecţiuni laringiene, apar manifestări clinice variabile, ce pot fi determinate însă şi de factori etiopatogenici diverşi cum ar fi durerile, tusea, disfonia, disfagia, tulburările respiratorii.

Durerea în afecţiunile laringiene apare în general în cele grave, putând fi cu caracter permanent sau în crize, cu caracter spontan sau provocată de tuse, vorbire, deglutiție. Aceste dureri pot avea caracter iradiant, cum ar fi otalgia reflexă prin durerea transmisă pe ramul auricular al nervului vag (n.X). În procesele de tip ulcerativ, situate la nivelul coroanei laringiene, ca în TBC, lues, laringite ulceroase, prin acţiunea iritativă a alimentelor şi salivei, se produce disfagia. În afecțiunile inflamatorii laringiene ca flegmon, pericondrită şi condrita aritenoi-zilor, ca şi în corpii străini endolaringieni, apar dureri cu caracter continuu, exacerbate cu deglutiţia. Tumorile endolaringiene provoacă în timp disfagie şi dureri reduse, ce se pot exacerba la tuse şi în cursul fonaţiei.

Tusea-reprezintă un simptom ce apare frecvent în cursul afecţiunilor inflamatorii şi neoplazice, datorită în special iritării mucoasei peretelui posterior laringian. Tusea poate avea un caracter uscat în laringitele atrofice, în stările hiperestezice, în tumorile pediculate, mobile cu respirația sau un caracter umed cu expectorație în laringitele catarale şi afecțiunile bronho-pulmonare. Tusea lătrătoare, în crize spasmotice, este caracteristi-că laringitei subglotice şi crupului difteric sau este dezvoltată de o luetă prea lungă ce excită prin atingere epiglota sau prin iritaţii ale plexului laringian.

Disfonia este simptomul cel mai frecvent în patologia laringiană, indicând modificări la nivelul orificiului glotic în urma cărora se produce perturbarea fonaţiei. Sunt incriminate modificări

ale integrităţii corzii vocale şi a motilităţii ei, diverse afecţiuni miogene şi neurogene ale aparatului fonator.

Cauzele disfoniei.

a. Leziuni ale mucoasei laringiene:

- laringite acute infecto-contagioase, alergice, profesionale;
- laringite cronice specifice, (TBC, luess) şi nespecifice ;
- stări precanceroase (leucoplazii) ;
- tumori benigne şi pseudotumori,(polipi, noduli, papiloame);
- tumori maligne.

b. Leziuni de motilitate laringiană (paraliziile). Paralizii unilaterale datorate prin lezarea unui nerv recurent:

- compresiuni cervicale: afecţiuni tiroidiene, adenopatii ;
- compresiuni mediastinale: afecţiuni esofagiene ;
- operaţii pe glanda tiroidă cu afectarea nervului recurent ;
- nevrite ;
- artrite cricoaritenoidiene.

Paralizii bilaterale ale nervilor recurenţi:

- nevrite toxice ;
- tumori extinse de vecinătate (esofag, tiroidă, trahee, hipofaringe).

Paralizii asociate în afecţiuni ca tumori, traumatisme extinse netratate înalte, jugulo-carotidiene, adenopatii la baza craniului, determinând diverse sindroame ca:

- Sindromul Avelis: hemiplegia velo-laringiană ;

- Sindromul Schmidt: Sindrom Avelis + paralizia homolaterală a spi-nalului extern cu afectarea muşchiului trapez şi a muşchiului sterno-cleido-mastoidian ;

- Sindromul Jackson: Sindrom Schmidt + paralizia nervului hipoglos;

- Sindromul Vernet al găurii rupte posterioare cu interesarea nervilor IX, X, XI, XII;

- Sindromul Vilaret cu intersarea nervilor IX, X, XI şi XII şi a sim-paticului cervical.

*c. **Disfonii funcţionale pure*** în raport cu utilizarea necorespunzătoare a laringelui sau în tulburări generale:

- Malmenaj şi surmenaj vocal întâlnit în special la profesioniştii vocali ;

- Debilitate neuro-musculară laringiană ;

- Tulburări organice endocrine (voce virilă la femeie, voce eunucoidă la bărbat) ;

- Tulburări psihice şi afective, afonie psihică ;

- Atonie laringiană, hiperkinezie laringiană. Aceste tulburări de vorbire necesită o investigare atentă prezentând urmatoarele manifestări:

Fonastenia ce se remarcă printr-o oboseală a vocii, instalată după eforturi vocale, consecinţă adesea a unei miozite după o laringită acută netratată corect. Se gaseşte în special la profesioniştii vocali.

Răguşeala este forma cea mai frecventă, putând fi discontinuă în tumorile inserate pe marginea liberă a corzii vocale sau continuă, vocea devenind aspră, neclară în inflamaţii, tumori, traumatisme şi paralizii. Orice răguşeală ce trenează mai mult de 3 săptămâni necesită explorări suplimentare în vederea depistării unei tumori maligne.

Afonia se caracterizează prin pierderea completă a tonalităţii vocale, putându-se datora unei diplegii a adductorilor corzilor vocale şi unor afectări joase pulmonare. Deseori afonia completă (mutismul) este de natură psihogenă incluzînd histeria şi diferitele traume psihice

Diplofonia sau vocea bitonală este datorată interferenţei vibratorii între cele 2 corzi vocale întâlnită în nodulii vocali şi în paralizia laringiană monolaterală. Vocea presată, lipsită de tonalitate, apare în spasme ale musculaturii glotice, produsă prin trecerea aerului printre benzile ventri-culare apropiate ;

Vocea eunucoidă se observă la tinerii la pubertate, datorită discre-panţei între dezvoltarea scheletului laringian şi musculatura sa intrinsecă. Întârzierea în vorbire poate fi datorată unor cauze de natură:

- Organică ca lueta bifidă, diviziune palatinală, macroglosie.
- Neurologică ca paralizia pseudobulbară congenitală, leziuni ale centrilor motori prin meningo-encefalită, hemiplegie cerebrală infantilă.
- Psihică ca logofobie, îndepărtări din societate.
- Foniatrică ca bâlbâiala, audimutitate.
- Idiopatică cu întârzieri psihomotorii generale, ereditare, transmise în special prin tată. Aceste modificări de vorbire, ades se pot corija prin exerciţii de logopedie. În cazul tulburărilor de fonaţie de cauză laringiană, trebuie diferenţiate obligator de:
- rinolalia deschisă, cu vocea nazonată, întâlnită în insuficienţa velară;
- rinolalia închisă, cu vocea înfundată, întâlnită în obstrucţia nazală, adeno-amigdalita cronică, în diferite nevrite toxice şi afecţiuni neurologice ca sindrom pseudobulbar, tabes, schizofrenie etc.

Tulburările respiratorii - sunt în general de ordin mecanic, determinate de procese patologice ce îngustează lumenul laringian, determinând dispneea laringiană ce se manifestă prin creşterea ritmului şi a profunzimii respiraţiei, asociată cu mişcările de ascensionare şi coborâre a laringe-lui şi tiraj. Concomitent apare stridorul sau cornajul laringian, un zgomot determinat de trecerea

aerului prin lumenul îngustat. Acesta uneori poate fi ca un freamăt perceput la palparea laringelui în inspir dedesubtul îngustării şi în expir deasupra lui. Când zgomotul se aude în ambii timpi, respiraţia poartă numele de seratică, fiind asemănător zgomotului făcut de fierăstrău.

Dispneea laringiană obligă bolnavul să stea ridicat, cu capul deflectat în timp ce în cea joasă, bronho-pulmonară, capul stă flectat. Este impor-tantă diferenţierea de celelalte tipuri de dispnee.

a) dispneea supralaringiană ce este fară tiraj şi cornaj, determinată în general de afecţiuni bucofaringiene, de adeno-amigdalită cronică ;

b) dispneea traheală ce interesează ambii timpi ai respiraţiei cu tuse, vocea fiind însă normală ;

c) dispneea bronho-pulmonară ce este fară tiraj şi cornaj, cu un şuierat astmatiform, găsindu-se în bronhopneumonii, pleurezii, tumori, traumatisme;

d) dispneea cardio-vasculară întâlnită în astmul cardiac, edemul pul-monar acut, insuficienţa cardiacă ;

e) dispneea altor cauze în care se încadrează diferite boli metabolice, acidoze, intoxicaţii, come, boli neurologice, traumatismele craniene etc.

Cauzele dispneei laringo-traheale. Acestea sunt diferite în funcţie de vârstă, la copilul mic precizarea fiind foarte dificilă deoarece rareori se poate executa laringoscopia indirectă. La nou-născut poate fi:

- congenitală: chist congenital, diafragm membranos, fistula eso-traheală, laringomalacie ;
- traumatică obstetrical în special la aplicarea forcepsului.

La sugar pot fi:

-afecţiuni acute: laringite acute, corpi străini, tetanie ;

-afecţiuni cronice: stridor congenital, heredosifilis.

La copii pot fi:

-acute: crupul difteric, pseudocrupul, laringita edematoasă, laringita subglotică, laringita striduroasă, corpii străini şi traumatismele;

-cronice: papilomatoză, laringo-traheo-malacia, sifilisul, TBC-ul, dif-teria, stenoze postcaustice.

La adulţi pot fi:

- acute: laringite acute, spasme (după substanţe iritante), tumori benigne voluminoase sau maligne suprainfectate, corpi străini şi traumatisme;

- cronice: laringite cronice specifice şi nespecifice; leziuni nervoase cu spasme şi paralizii ; stenoze inflamatorii postcaustice, traumatice ;

- tumori benigne şi maligne laringiene şi traheale, compresiuni externe prin gusă şi tumori tiroidiene, adenopatii şi inflamaţii cervicale ;

- în cursul roentgenterapiei prin reacţia edematoasă a ţesuturilor. (6, 9, 11, 19, 36)

Metode de examinare clinică şi paraclinică a laringelui

a. **Examenul subiectiv** în care bolnavul acuză simtomele: dispnee, disfonie, tuse, durere, întârziere în vorbire, modalitatea lor de debut şi perioada de timp, în funcţie de vârsta, sex şi cauzele determinante, au fost prezentate anterior în cadrul semiologiei laringiene.

b. **Examenul fizic**

- **Inspecţia**: laringele este un viscer ce se găseşte în regiunea cervicală anterioară şi în poziţia intermediară de flexie a capului, se poate observa mai uşor la barbaţii slabi, sub forma unei proeminenţe

a cartilajului tiroid numită "mărul lui Adam". Putem observa deplasarea laterală a laringelui în procesele supurative sau tumorale laringiene, cât şi adenopatia în regiunile latero-cervicale. Median se poate întâlni chist de canal tireoglos sau modificări de aspect prin afecţiuni tiroidiene, adenopatii prelaringiene. Lateral se poate observa un laringocel extern.

- **Palparea** completează informaţiile precedente:

• prin palparea reperelor axului visceral respirator (membranele tirohioidiană şi cricotiroidiană, cartilajele tiroid şi cricoid);

• prin mobilizarea activă a laringelui şi a glandei tiroide în deglutiţie;

• prin mobilizarea laterală a laringelui, putând avea şi senzaţia de cracment;

• prin palparea ariilor ganglionare cervicale;

• prin palparea laterală a laringocelului, zgomote aerice.

Precizarea la palpare în regiunea laringiană a unui emfizem subcutanat, poate decela prezenţa unui traumatism cu soluţie de continuitate laringo-traheală sau o infecţie cu anaerobi propagată de la o afecţiune acută faringo-laringiană şi tiroidiană.

c. Examenul endocavitar

Se realizează cel mai frecvent prin:

Laringoscopia indirectă (fig. 118) cu ajutorul oglinzii laringiene, după prealabila încălzire a ei. Se tracţionează limba bolnavului în afară şi oglinda se poziţionează la baza luetei, observându-se iniţial baza limbii şi valeculele, apoi hipofaringele şi endolaringele. Prin respir şi pronunţarea literei "I", prin care se realizează mărirea istmului gâtului, se vizualizează mai bine glota şi vestibulul laringian, insistându-se pe mobilitatea corzilor vocale în fonaţie şi respiraţie. Se poate întâlni epiglota în omega sau epiglota

cazută, necesitând o ridicare a ei pentru vizualizarea endolaringelui. Manevra poate fi dificilă, necesitând anestezia prealabilă locală cu xilina 1 %, xilocaină sau cocaină 2 - 3 %, sedarea bolnavului. La copil, frecvent, manevra este foarte greu de efectuat prin lipsa colaborării. Pentru vizualizarea comisurii posterioare şi anterioare în cadrul manevrei de laringoscopie indirectă, se practică tehnicile:

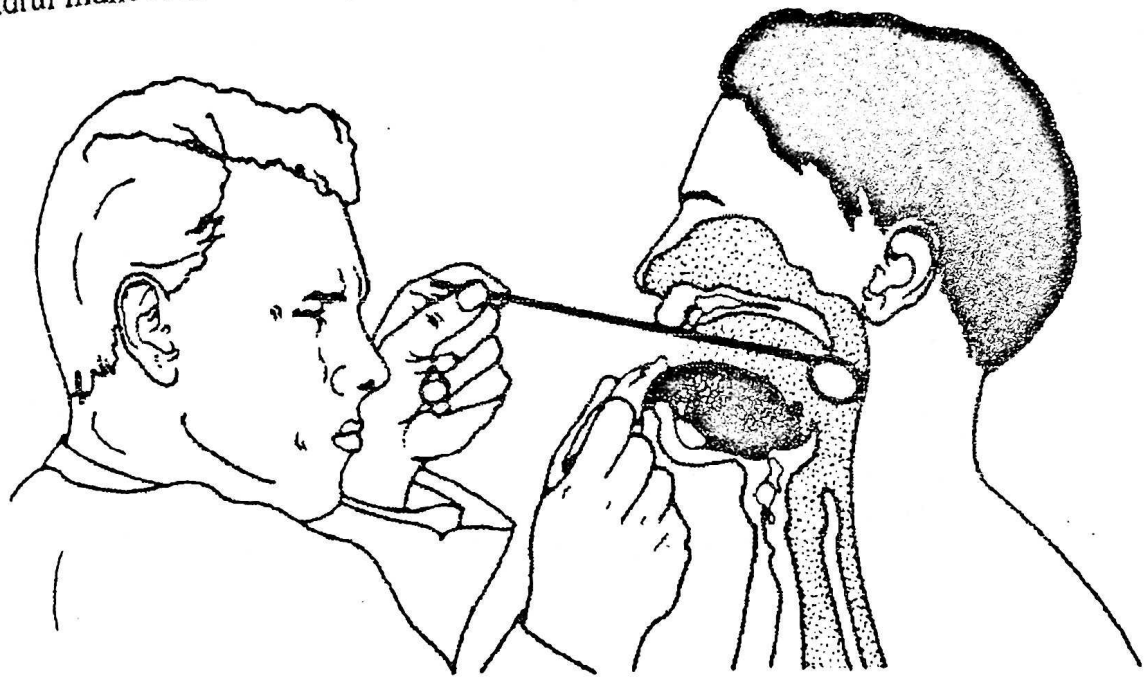

Fig. 118. *Laringoscopia indirectă*

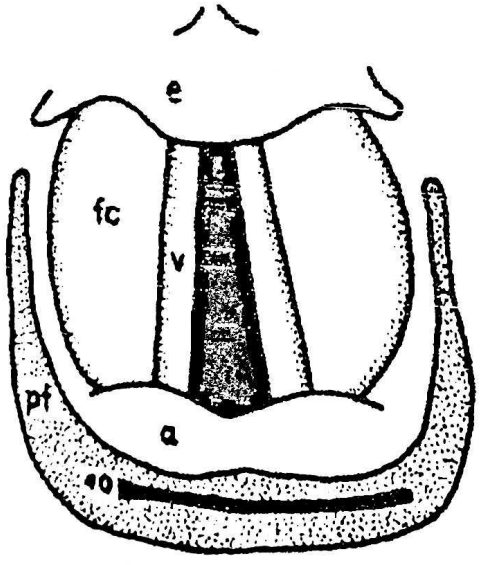

a - aritenoid
e - epiglotă
fc - benzi ventriculare (corzi vocale false)
o - esofag
pf - sinusul piriform
v - coardă vocală

Fig. 119. *Imagine laringoscopică indirectă*
(după Browning – modificat)

- **tehnica Türck** la care bolnavul stă pe scaun şi examinatorul în picioare. Se efectuează pentru vizualizarea comisurii anterioare şi a feţei posterioare a epiglotei, oglinda de laringoscopie având o orientare aproximativ paralelă cu peretele posterior al faringelui ;

- **tehnica Killian** în care bolnavul stă în picioare cu capul flectat şi examinatorul stă pe scaun. Se vizualizează astfel mai bine comisura posterioară a laringelui.

Laringoscopia directă reprezintă o manevră net superioară, efectuată cu anestezie generală şi mai rar locală, realizându-se cu bolnavul culcat pe spate cu laringoscopul rigid, metalic sau cu fibroscopul flexibil în poziţie şezândă. Fibroscopul se foloseste în special în expunerile dificile ale laringelui la persoanele cu gât scurt sau cu deformaţii ale coloanei. Se poate adapta şi un microscop cu obiectiv de 300 - 400 mm pentru observarea detaliilor.

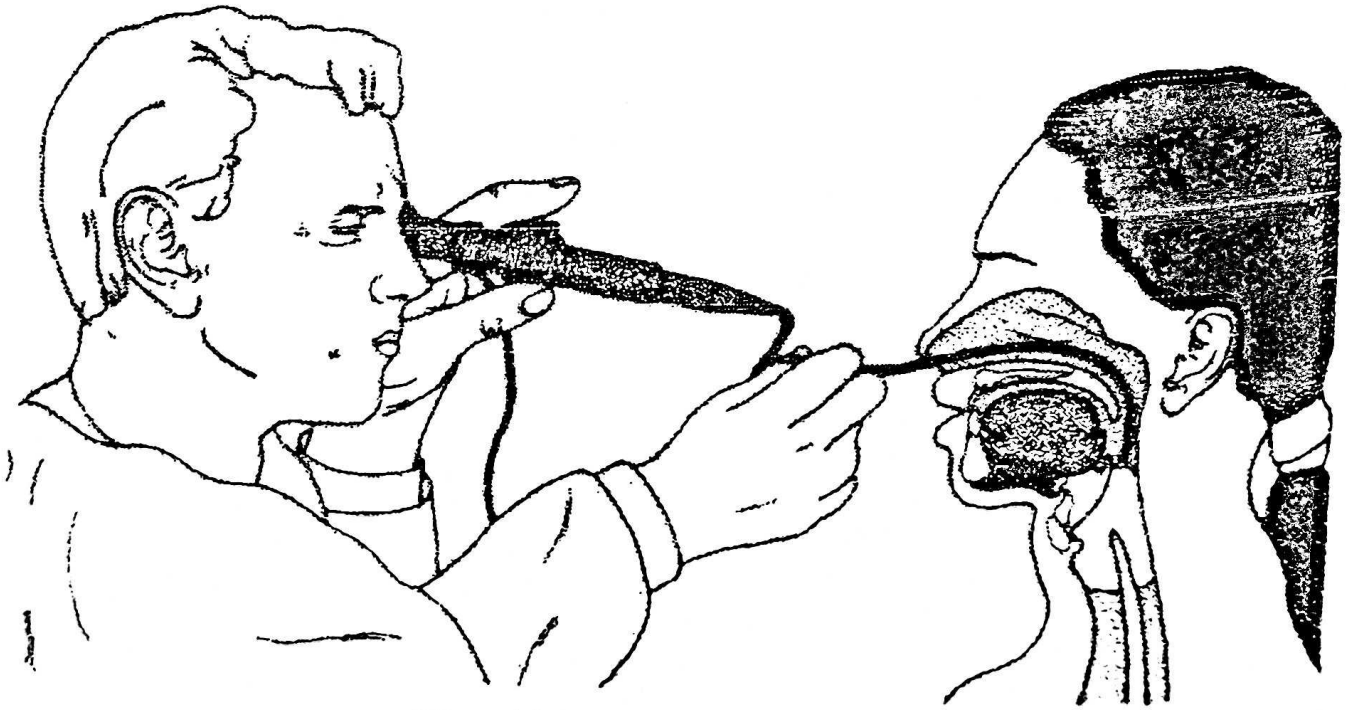

Fig. 120. ***Fibroscopie***

Microlaringoscopia în suspensie se efectuează sub anestezie generală pentru studierea suprafeţei laringiene, a precizării caracterului tumoral şi a extensiei sale etc. Această manevră trebuie să urmeze pe celelalte două, permiţând prelevarea de biopsie, cât şi rezolvarea chirurgicală a diverse-lor afecţiuni laringiene.

Examenul funcţional se execută concomitent cu cel fizic realizat prin:

- **Stroboscopie** ce vizualizează mobilitatea corzilor vocale urmată de înregistrarea lor prin **videostroboscopie,** paralizia fonatorie parţială sau totală indicând diferite leziuni inflamatorii sau tumorale ale corzilor vocale;

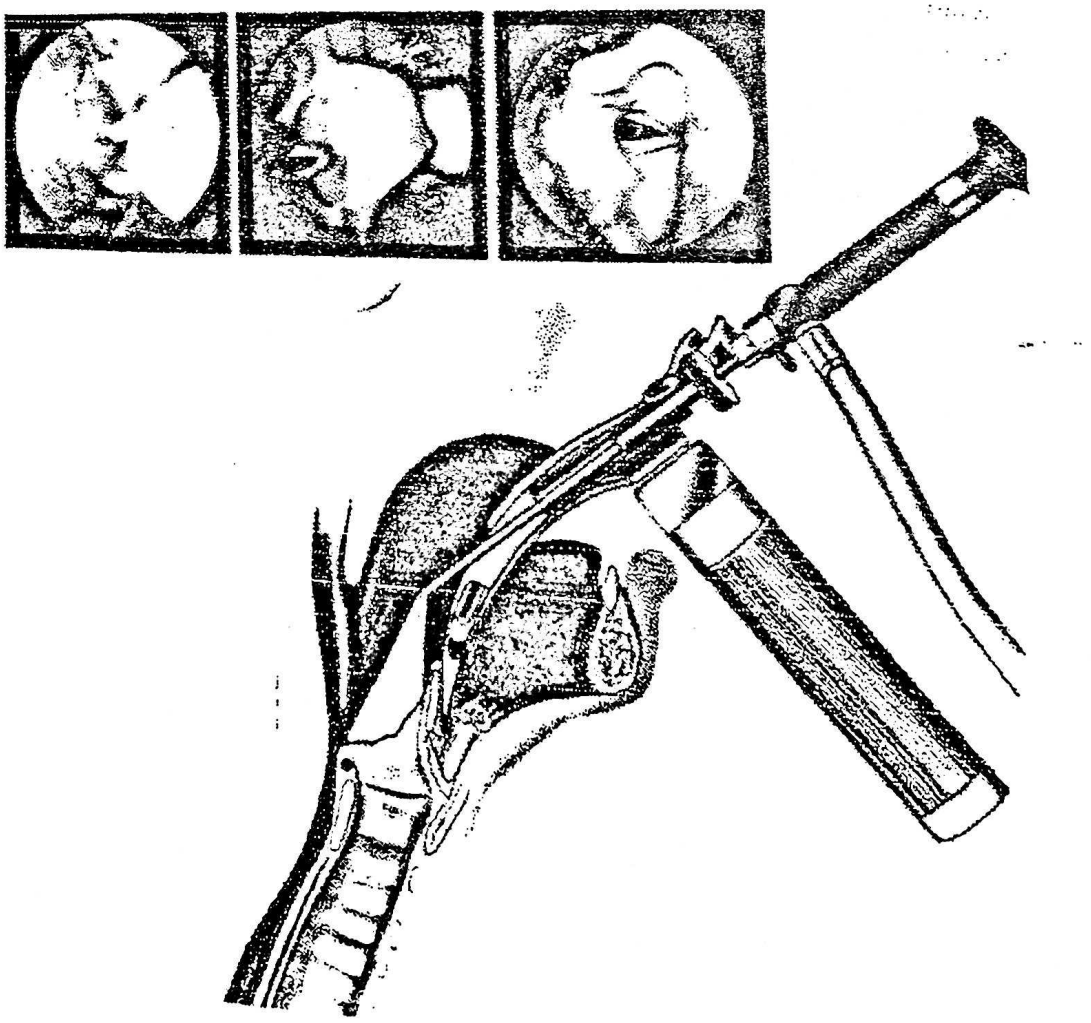

Fig. 121. *Fibroscopia laringiană cu tub rigid*
(după Steiner W. – modificat)

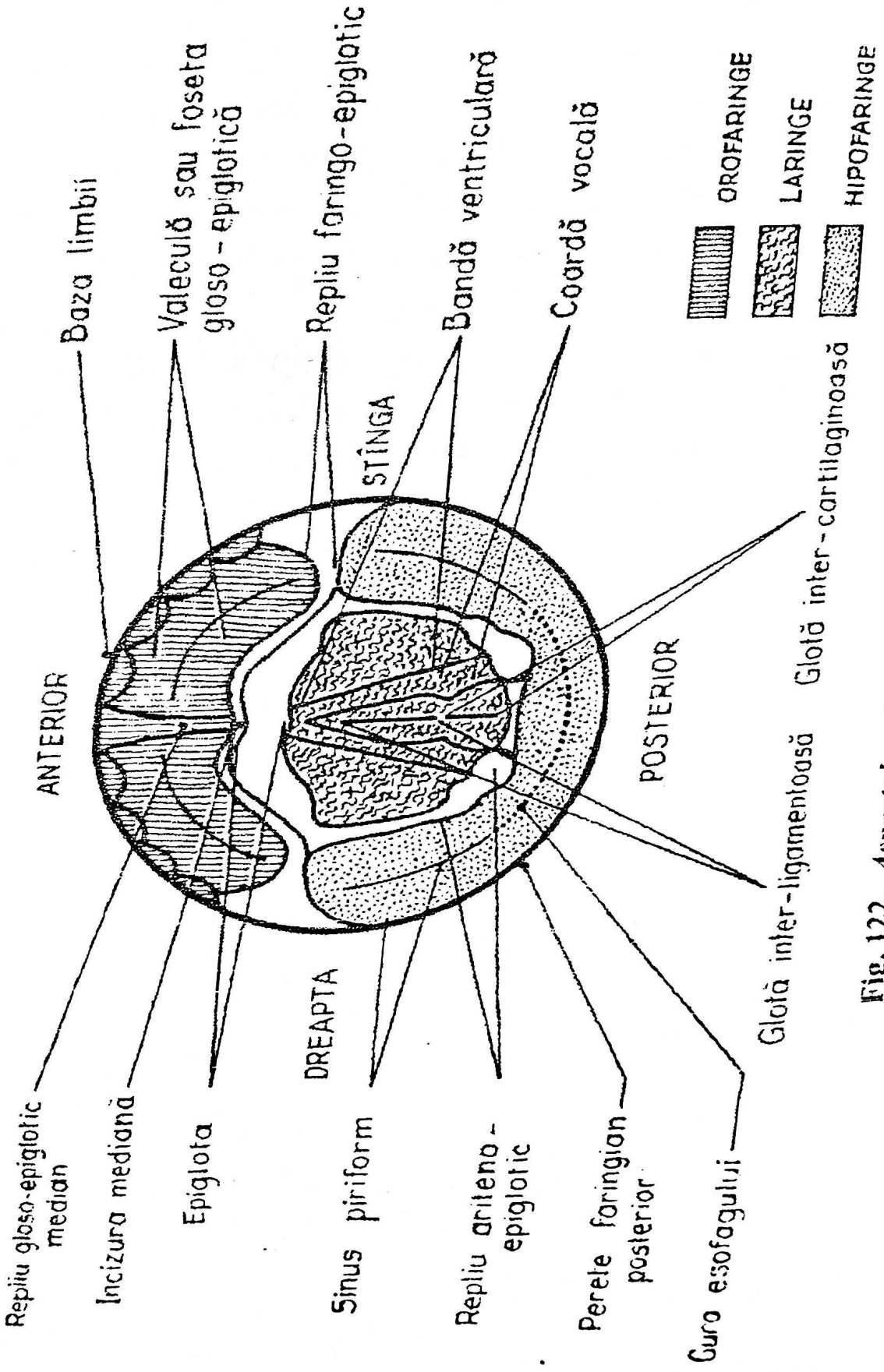

Fig. 122. ***Aspectul endoscopic laringian***
(după Browning – modificat)

- **Electromiografia** înregistrează potenţialele de acţiune neuromuscu-lare la nivelul corzilor vocale, arătând imobilitatea corzilor în leziunile inflamatorii, nervoase şi tumorale ;

- **Electroglotografia şi sonografia** înregistrează electronic sunetele emise de laringe. (32, 33)

Examenul radiologic

Astăzi sunt folosite numeroase şi complexe metode radiologice pentru investigarea laringelui.

a. **Radiografia simplă** ce include o incidenţă antero-posterioară şi una laterală, de profil, facută în colaborare cu pacientul în timpul manevrei Valsalva. Îmaginea antero-posterioară este importantă în examinarea glotei şi a spaţiului subglotic, în inspir corzile vocale sunt în abducţie, iar în fonaţie sunt în adducţie.

b. **Laringografia** introdusă de Iglauer în 1926, este înlocuită astăzi de CT scanner şi rezonanţa magnetică nucleară.

c. **Tomografia** introdusă de Gunsett în 1937, se efectuează în inspir, manevra Valsalva sau în fonaţie, pentru vizualizarea în special a ventricolului şi a spaţiului subglotic.

d. **C. T. Scannerul** este o metodă neinvazivă, rapidă, ce prin secţiuni la diverse nivele anatomice poate preciza localizarea leziunilor, extensia lor în suprafaţă şi profunzime. Nu poate înlocui însă laringoscopia indirectă şi directă, ci o completează. Cel mai performant CT cu imagine tridimensională, este cel în spirală.



Fig. 123

e. **Rezonanţa magnetică nucleară (RMN)** este foarte importantă în precizarea leziunilor părţilor moi şi a metastazelor cervicale ganglionare cu un diametru de 10 - 15 mm, având un grad crescut de fidelitate. Dificilă este însă diferenţierea ganglionilor hiperplazici de cei metastatici.

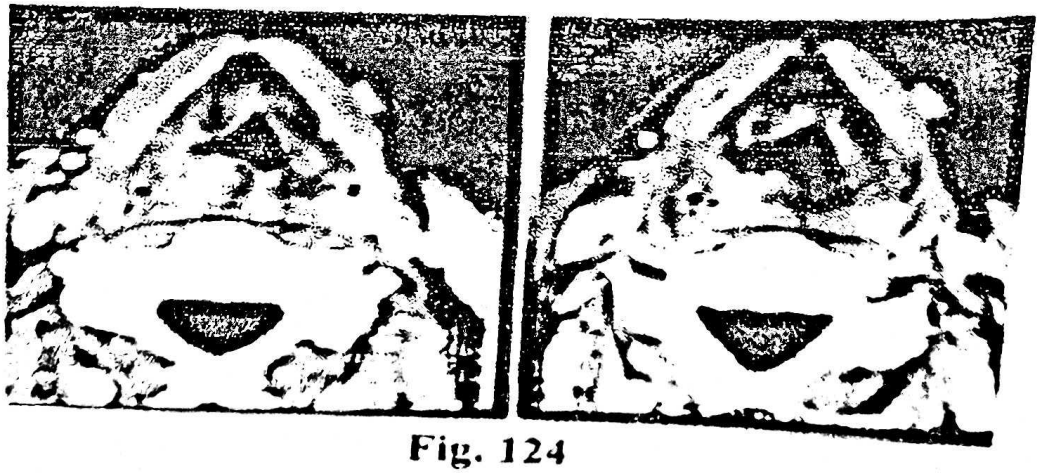

Fig. 124

f. **Ultrasonografia** permite depistarea mai uşoară a metastazelor gan-glionare cât şi a formaţiunilor solide şi lichide situate la nivel cervical, nefiind însă o explorare de rutină ci adjuvantă celorlalte.

g. **Biopsia laringiană** reprezintă un examen obligatoriu şi curent în leziunile tumorale cu suspiciunea de malignitate. Se poate efectua prin laringoscopie indirectă, dar mai frecvent prin examenul microlaringoscopic. Datorită particularităţilor anatomo-clinice ale laringelui, uneori este necesară repetarea biopsiei pentru precizarea diagnosticului, iar în cazul când examenul biopsic obţinut nu este în concordanţa cu aspectul clinic şi alte examene paraclinice, se recurge la examen histologic extemporaneu prin intervenţia chirurgicală.

h. **Examenul citologic laringian** se practică din ce în ce mai rar, folosirea sa ca screening fiind neelocventă datorită multiplelor rezultate fals negative.

i. **Diagnosticarea metastazelor cervicale.**

Folosirea unor metode ca:

- metoda argirofilă de determinare a regiunilor organizatelor nucleolare (AgNOR),
- metoda imuno-histochimică de determinare a expresiei proteinei p53,
- metoda morfometrică de determinare a activităţii mitotice, a permis evaluarea activităţii proliferative celulare în leziunile precanceroase laringiene, ca şi în carcinomul scuamocelular şi metastazele ganglionare cervicale. (7, 14, 16, 31, 47, 54)

Malformaţiile laringelui

Sunt afecţiuni ce se produc prin diferite modificări de morfogeneză ce apar încă din a 4 - 10-a săptămână intrauterină şi care sunt relativ rare. Prezintă 3 simptome cardinale: dispneea, disfonia şi disfagia. Unele cum sunt atreziile cu imperforaţie laringiană şi agenezia, sunt incompatibile cu viaţa, altele ce ţin de structurile laringiene sunt mai uşor de suportat, iar unele sunt diagnosticate întâmplător cu ocazia unui consult de rutină laringologic.

a. Malformaţiile cartilajelor

Malformaţiile epiglotei ţin în general de forma ei, putând fi în omega sau rulată în formă de comet, mai rar bifidă şi foarte rar posibil absenţa ei. Cartilajul tiroid poate fi dezvoltat puţin sau chiar să lipsească coalescenţa mediană, motiv pentru care determină inserţia defectuasă a corzilor vocale. Aritenoizii pot prezenta hipertrofii unilaterale şi rar bilaterale, ce determină tulburări de motilitate. În general aceste malformaţii cartilaginoase determină tulburări de respiraţie şi de fonaţie, participând la producerea stridorului laringian.

Laringomalacia se manifestă printr-un stridor inspirator, fiind considerată cea mai frecventă cauză de stridor laringian congenital, ce poate începe imediat sau după prima săptămână de la naştere, acompaniată de cianoză şi exacerbată de alimentaţie. Este posibilă o anomalie în metabolismul calciului, determinând o diminuare a consistenţei scheletului laringian şi în special la nivelul epiglotei. Diagnosticul se pune laringoscopic sau bronhoscopic, cu o epiglotă ades în omega, moale, ce se aspiră în inspir. Tratamentul constă în observarea atentă, cartilajul putând deveni normal în câteva luni cu dispariţia simptomelor. Alimentele trebuie înghiţite fracţionat, cu o

pauză la 2 - 3 înghiţiri. Se poate folosi pentru alimentare tubul nazogastric şi rar este necesară şi traheotomia.

b. **Membranele congenitale glotice** (palmurile) sunt mai frecvente având inserţia la nivelul corzilor vocale şi ocupând în special porţiunea anterioară. Palmura supraglotică este în general rară. Simptomele sunt reprezentate de disfonie şi dispnee variabilă, diagnosticul punându-se endoscopic şi radiologic. Se pot forma adevarate sinechii anterioare, cu un spaţiu liber posterior. Tratamentul se face în funcţie de intensitatea dispneei. În cazul dispneei intermitente se urmăreşte cazul, se aplică corticoterapie iar în cazul dispneei permanente şi stării asfixice, se face traheotomie în urgenţă şi apoi rezolvare prin microchirurgie laringiană sau lasser.

c. Chişti laringieni şi laringocelele

Chiştii laringieni sunt mai frecvenţi la fetiţe, datorate obstrucţiei orificiilor saculare, însoţite ades de trisomie 21, mucoviscidoză, hidrocefalie. Dezvoltarea dintr-un apendice al ventricolului Morgagni, se poate extinde spre banda ventriculară şi chiar repliul ariepiglotic. Clinic, determină dispnee cu stridor şi disfonie, sugarul prezentând un ţipăt slab sau absent, cu posibilă cianoză, bradicardie, jenă la deglutiţie. Diagnosticul se pune endoscopic sau prin laringoscopie directă. Rezolvarea se face chirurgical prin puncţie externă sau pe cale laringoscopică directă practicându-se marsupializare. Chisturile adultului pot fi chisturi de retenţie sau congenitale. Chisturile adultului de origine branhială se dezvoltă în special din arcul hioidian, având conţinut tipic dermoid, cu fibre musculare netede sau striate.

Laringocelul reprezintă o herniere a mucoasei ventricolului Morgagni pe căi preformate congenital, formându-se două tipuri de laringocele:- intern, faringo-laringian ce se dezvoltă frecvent la nivelul plicii ariteno-epiglotice. Variază în volum prin manevra

Valsalva şi determină diverse grade de dispnee;- extern, cervical, cel mai frecvent străbate membrana tiro-hioidiană, de mărime variabilă, ce se modifică la manevra Valsalva, fiind mobil cu deglutiţia. La palpare, se percepe o evacuare hidro-aerică, semnul Bryce. Radiografiile de profil, laringoscopia directă şi fibroscopia, echografia, scannerul, confirmă diagnosticul. Tratamentul laringocelului se face chirurgical prin abord extern, cu tirotomie laterală sau practicându-se marsupializare endoscopică cu lasser.

d. Angioamele congenitale laringiene

Au în special localizare subglotică, mai rar pe coroana laringiană şi în vestibul, manifestându-se prin tulburări respiratorii şi uşoare sângerări. Sângerarea spontană determină aspiraţie în căile respiratorii, determinând fenomene de insuficienţă respiratorie acută. Angioamele subglotice sunt grave prin obstrucţia progresivă respiratorie şi care tinde spre regresie după vârsta de 1 an. Diagnosticul se pune endoscopic, cu apariţia formaţiunii tumorale vasculare roşietice, la examenul laringoscopic indirect, radiologic observîndu-se o diminuare şi bombare la nivelul filierii laringiene. Posibilă asocierea cu angiomul cerebral epileptogen şi la nivelul nasului şi al traheei. Tratamentul este diferenţiat, aşteptându-se involuţia spontană, ce se produce de la 8 luni către 2 ani. Se aplică corticoterapie, după unii injecţii sclerozante şi în caz de urgenţa traheotomie. În prezent se încearcă chirurgie endoscopică cu lasser, rezultatele fiind destul de bune.

e. Paraliziile laringiene la nou-născut, sugar şi copilul mic

Reprezintă a doua cauză de stridor la nou-născut şi copilul mic. Cauzele cele mai frecvente sunt:

- neurologice ca anoxia cerebrală neo natală, hidrocefalia, neuropatia periferică ereditară ;

- traumatice obstetricale sau chirurgicale ;
- cardiologice prin dilatarea cavităţilor cardiace şi ale arterei pulmo-nare stângi.

Simptomele sunt diferite după tipul paraliziei:

- în adducţie, cea unilaterală este aproape asimptomatică, pe când cea bilaterală determină sindromul Gerhardt, cu vocea în general normală, dar cu dispnee intensă, cu detresă respiratorie şi stridor.
- în abducţie, paralizia unilaterală determină disfonie cu tulburări de deglutiţie pentru lichide, iar paralizia bilaterală determină un plîns slab şi dispnee prin absenţa sfincterului glotic. Majoritatea acestor paralizii pot regresa după 6 - 9 luni de viaţă, rar impunându-se traheotomia. Chirurgical se poate aborda pe cale externă sau endoscopic, practicându-se aritenoidopexie, aritenoidectomie cu lasser sau injecţii intracordale cu teflon. (4, 18, 21, 35)

Traumatismele laringelui

Patologia traumatică laringiană cuprinde două mari categorii: traumatisme interne şi traumatisme externe.

Traumatismele interne

Acestea pot fi produse de:

Eforturi vocale exagerate, producându-se leziuni musculare sau hemoragii sub mucoasa corzilor vocale, cauzate de surmenajul vocal sau oboseala generală.

Corpii străini laringieni ce sunt reprezentati de corpi străini alimentari, obiecte de plastic şi metal, pacienţii prezentând accese de tuse violentă cu dispnee şi spasme laringiene. Corpii străini pot duce la asfixiere.

Arsurile laringelui cu etiologie variată, sunt datorate unor inhalaţii de gaze toxice, unor substanţe caustice ce determină leziuni grave cu tablou clinic dramatic ca dispnee alarmantă, disfagie, afonie totală. Evoluţia merge de la ulceraţii la cicatrici stenozante.

Leziuni secundare unor terapeutici şi explorări intralaringiene, ce pot apare după: tubaj laringian, cauterizări laringiene, crioterapie laringiană, laringoscopii în suspensie şi bronhoscopii, intubaţii laringiene, producîndu-se: edem, granuloame, hematoame şi dezinserţia corzii vocale sau epiglotei. Acestea se obiectivează prin laringoscopie indirectă, fibroscopie. Tratamentul constă în repaus vocal, comprese reci, antibioterapie şi asociere de antiinflamatorii. În caz de dispnee accentuată, se practică traheotomie şi incizia eventualelor colecţii. Posibilă aplicare de pulverizaţii locale şi de aerosoli. În cazul arsurilor se aplică fluidifiante ale secreţiei, sedative şi calmante, repaus digestiv cu alimentaţie parenterală sau prin gastrostomă.

Traumatismele externe

Sunt afecţiuni din ce în ce mai frecvente, odată cu creşterea frecvenţei accidentelor rutiere şi ale agresiunilor. Dacă traumatismele deschise pot fi mai uşor abordate şi explorate, cele închise impun un examen laringian complet şi precoce, necesitînd un tratament chirurgical în urgenţă. Traumatismele externe se clasifică după modul de producere în:

Traumatisme deschise produse prin arme albe, arme de foc, agenţi perforanţi şi corpi contondenţi.

Traumatisme închise cauzate de accidente rutiere, accidente sportive, strangulări, spânzurare.Traumatismele deschise sunt grefate de trei mari riscuri:

- hemoragia ce poate inunda arborele bronşic;
- emfizemul cervical şi mediastinul ;

- infecţia, mai ales în plăgile cu atingerea tubului digestiv, cu risc de pericondrită şi colecţii cervicale, ce pot determina asfixiere.

Traumatismele închise sunt sub formă de:

a. **contuzii** cel mai frecvent întîlnite, leziunile localizându-se la nivelul corionului mucoasei laxe, realizându-se fie edem, fie hematom care se poate suprainfecta determinând abces, condrită şi stenoză secundară:

b. **fracturi** ce după Harris şi Bryce se clasifică în: fracturi supraglotice; fracturi transglotice sau lateroglotice; fracturi frontale gloto-subglotice; dezinserţia laringo-traheală, zdrobirea complexă a laringelui, luxaţii care sunt rare şi pot fi izolate sau asociate unei contuzii sau fracturi. În cursul acestor traumatisme se pot asocia şi alte leziuni cu interesarea: traheei ce poate fi dezinserată la nivelul cricoidului, cu ruperea membranei cicatriciale; faringelui şi esofagului; nervilor recurenţi ce pot fi rupţi la nivelul jugheabului traheo-esofagian în dezinserţiile laringo-traheale, sau în jgheabul crico-tiroidian prin compresiune pe schelet; vasele, ce pot fi rupte sau se pot produce tromboze carotidiene şi vertebrale în ruptura traumatică a laringelui, coloana vertebrală cu posibi-le fracturi la nivelul ei. Simptomatologia este dominată de dispnee de diferite grade, însoţită de tuse şi tulburări de deglutiţie, putând merge spre stare de şoc traumatic şi hemoragic cu edem şi hematoame locoregionale. La aceste simptome se poate adăuga emfizemul subcutanat ca semn patognomonic, pentru fracturile şi soluţiile de continuitate laringiană.

Explorarea paraclinică folosită cuprinde: laringoscopia indirectă; laringoscopia directă; stroboscopia şi videostroboscopia; tomografia, angiografia şi chiar CT Scannerul.

Complicaţiile întâlnite sunt:

- hemoragia ce poate inunda arborele traheo-bronşic;

- infecţia mai ales în plăgi, cu riscul pericondritei şi colecţiilor supurative cervicale ;
- stenoze laringiene, anchiloza cricoaritenoidiană.

Tratamentul diferă după tipul şi mecanismul de producere al traumatismului. Astfel, primul ajutor acordat combate şocul, cu asigurarea respiraţiei şi hemostaza primară. Administrarea de oxigen şi perfuzia adăugată unei traheotomii de urgenţă, poate fi salvatoare în traumatismele cervicale grave, atitudine urmată în special în serviciile de specialitate. Important este urmărirea şi tratamentul emfizemului subcutanat ca şi profilaxia infecţiilor secundare în traumatismele deschise. Se va face sutura planurilor moi, endoscopie de control şi în funcţie de leziunile descoperite, sutura laringelui lezat cu reconstrucţia sa, rezecţia unor inele traheale zdrobite cu anastomoză traheală, protezare endolaringiană pentru susţinerea scheletului cartilaginos. Antibioterapie şi antiinflamatorii energic aplicate, repaus vocal. (45, 48)

Patologia inflamatorie laringiană

Laringitele acute

Afecţiuni inflamatorii ale laringelui de cauză nespecifică şi specifică a căror formă diferă la copil de adult.

a. Laringitele acute nespecifice

- **Laringita catarală (simplă, benignă)**, reprezintă o inflamaţie acută a mucoasei laringiene, concomitentă sau secundară, determinată de agenţi patogeni banali în cursul unor inflamaţii ale arborelui respirator.

Etiopatogenie - Existenţa unor factori externi favorizanţi ca frigul, umezeala, schimbările bruşte de temperatură, tulburările vasomotorii ale mucoasei, carenţele alimentare vitaminice, starea de oboseală cât şi flora saprofită existentă ce în anumite condiţii poate

deveni patogenă, determină modificări la nivelul laringelui. Acestea sunt hiperemia mucoasei cu transudat, apoi exudat şi posibilă supraadaugare de miozită sau artrită crico-aritenoidiană ca şi diferite eroziuni ale mucoasei.

Simptomatologia este marcată de o jenă fonatorie ce merge până la răguşeală, fără dispnee. Starea generală nu este afectată, putând coexista rinită, faringită sau traheo-bronşită. Laringoscopia arată o congestie difuză supraglotică şi a corzilor vocale, eventual depozite muco-purulente. Perceperea la palpare, în regiunea laringiană a unui emfizem subcutanat poate decela prezenţa unui traumatism cu soluţie de continuitate laringo-traheală sau o infecţie cu anaerobi propagată de la o afecţiune acută faringo-laringiană şi tiroidiană.

Diagnosticul diferenţial se face cu laringita supraglotică, aspirarea unui corp străin, diverse pneumopatii. Tratamentul va fi diferenţiat în funcţie de gradul de afectare al mucoasei laringiene. În cazurile simple cu discret proces inflamator este suficient regim igieno-dietetic cu repaus vocal 3 - 5 zile, evitarea mediului poluat, al băuturilor reci sau foarte fierbinţi, alcoolului, tutunului, condimentelor. Se vor administra ceaiuri calde, prişniţe locale cu alcool, inhalaţii cu soluţii tipizate şi aerosoloterapie pentru fluidifierea secreţiilor, alături de antiinflamatorii. În cazurile cu inflamaţie pronunţată şi edem al corzilor vocale, se administrează antibiotice: Ampicilină, Amoxicilină, Cefalosporine de generaţia II - III şi antiinflamatorii nesteroide sau uneori când edemul este mai important, steroide. Dat fiind similitudinea proceselor inflamato-rii cu acelea din alergie, administrarea unui antihistaminic este benefică.

La copil, se adaugă laringitele acute sufocante, dispneizante reprezentate prin;

- laringita subglotică (striduroasă sau pseudocrupul);
- epiglotită sau supraglotită;
- laringo-traheo-bronşita microbiană.

- **Laringita subglotică (striduroasă sau pseudocrupul)** se datorește unor particularități morfofuncționale ale copilului, reprezentate prin: dimensiunile scăzute ale lumenului laringelui; formațiunilor limfoide situate în țesutul conjunctiv lax subglotic; inextensibilității inelului cricoidian; caracterului morfo-funcțional unitar între segmentele arborelui respirator în condiții normale și patologice; imperfecțiunii mecanismului de pregătire al aerului inspirat și instabilității neuro-vegetative a copilului. Apare un edem subglotic cu crize asfixice asemănătoare difteriei de unde și denumirea de psudocrup difteric, întâlnită după rinite, adenoidite, tuse convulsivă, gripă. Simptomele sunt reprezentate printr-o criză de dispnee cu cornaj, tiraj suprasternal și intercostal, cianoză. Laringoscopic, laringita subglotică prezintă un edem și o inflamație a mucoasei subglotice, cu îngustarea evidentă a lumenului, în contrast cu aspectul mucoasei gloto-supraglotice relativ normală. Discrepanța între tusea răgușită și vocea clară, ca și aspectul laringoscopic, pune diagnosticul. Fără tratament, se poate complica cu laringo-traheo-bronșita membranoasă sau bronho-pneumonia. Diagnosticul diferențial se face cu: laringita supraglotică, aspirarea unui corp străin, pneumopatie.

Tratamentul constă în: umidificarea aerului, hidratare, oxigenoterapie; comprese calde, sedare cu luminal sau largactil, antibioterapie, mucolitice și corticoterapie în cazurile severe. În cazurile grave se face traheotomie.

- **Epiglotita (supraglotita)** este gravă, cu debut brutal și evoluție rapidă. Etiologic în general este dată de Haemophilus influenzae B, în prima fază manifestându-se ca o laringită edematoasă supraglotică și posibil microabces epiglotic. Poate determina bacteriemii cu producere de meningite foarte grave. Se aplică antibioterpie de tip cefalosporină, în perfuzie și IOT sau traheotomie în formele cu fenomene de insuficiență respiratorie acută.

- **Laringo-traheo-bronșita acută a copilului mic** - este o afecțiune severă întâlnită la copilul între 1 - 2 ani, apărută în timpul

gripelor cu agentul mixovirus. Modificările anatomo-patologice sunt reprezentate printr-un exudat fluid, apoi pseudomembranos asociat cu edeme şi atelectazii pulmonare. Simptomele sunt alarmante, cu febră mare, tiraj inspirator şi expirator, cu evoluţie spre miocardită toxică şi exitus. Tratamentul trebuie să fie energic cu antibiotice, corticoizi, enzime fibrinolitice în aerosoli, oxigen şi traheotomie timpurie.

b. Laringitele acute specifice din cursul bolilor infecto-contagioase:

- Din cursul difteriei, în care laringita se asociază anginei difterice, cu acoperirea mucoasei laringiene de pseudomembrane fibrinoase. Se manifestă prin răguşeală ce merge spre afonie, dispnee până spre asfixie. Tratamentul se face profilactic, prin vaccinarea la timp a copiilor în caz de producere a bolii, folosind seroterapie antidifterică
3.000 u/Kgcorp subcutanat şi i.m. asociat cu anatoxina difterică simultan 2 cmc, repetabil a 15-a şi a 30-a zi. Prognosticul este grav, putându-se complica cu paralizii de văl palatin, oculare etc.

- Din cursul scarlatinei, când laringita apare concomitent cu enante-mul bucofaringian, putând trece neobservat. Foarte rar se complică cu laringite flegmonoase şi pericondrite când tratamentul energic cu antibiotice, incizia şi traheotomia este indicată.

- Din cursul febrei tifoide,cînd afecţiunea de bază poate fi însoţită de laringită cataralâ, ce se transformă după prima săptămână în ulcero-necrotică cu disfagie, otodinie, tulburări respiratorii şi posibilă extindere spre cartilaje, aceste modificări fiind obiectivate prin laringoscopie indirectă. Tratamentul este cel al unei laringite, cu adaugarea cloramfenicolului ce previne apariţia ulceraţiilor.

- Din cursul gripei, ce prezintă în evoluţie posibilă laringită cu aspect de subfuziuni hemoragice submucoase şi depozite fibrinoide ce pot determina complicaţii sub formă de edem, abces, flegmon. Tratamentul este local şi general cu antibiotice şi corticoterapice. Rujeola, varicela, tusea convulsivă prezintă în general o formă de

laringită banală ce poate trece neobservată. Laringita aftoasă și herpetică se manifestă prin vezicule și eroziuni superficiale în special la nivelul epiglotei și vestibulului laringian, determinând disfagie intensă.

c. Complicațiile laringitelor acute

Laringita edematoasă - se găsește mai frecvent la nivelul epiglotei, edemul putând cuprinde întregul vestibul laringian dar și zonele înconjurătoare ale faringelui. Starea generală se alterează, febra crește, prezintă otalgie reflexă, disfonie și dispnee cu evoluție spre stări asfixice. Terapia trebuie sa fie energică, cu combaterea tulburărilor respiratorii prin oxigenoterapie, antibioterapie, aerosoli, sedative.

Abcesul și flegmonul laringelui - prezintă o complicație a unei laringite edematoase spre o supurație circumscrisă, abces, sau difuză, flegmon, observându-se consecutiv prezența unui abces periamigdalian, traumatism deschis laringian sau a unei amigdalite acute linguale. Laringoscopia indirectă precizează diagnosticul, la palpare evidențiindu-se adenopatie cervicală. Tratamentul este același ca în laringita edematoasă, adăugându-se incizii și drenaj.

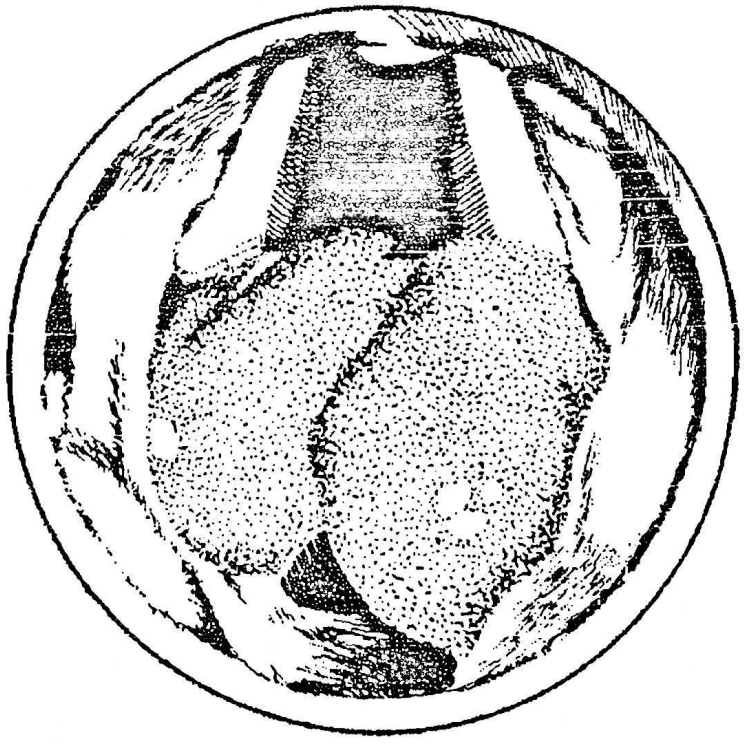

Fig. 125. ***Artrita cricoaritenoidiană***

Pericondrita şi condrita laringelui - este datorată infectării scheletului laringian în urma traumatismelor deschise, leziunilor inflamatorii şi tumorale, când infecţia pătrunde în profunzime, sau după intervenţii pe laringe. Simptomatologic apare tumefierea laringelui, cu leziuni supurative şi diaree, disfagie, disfonie, la palpare infiltraţie şi crepitaţie în mobilizarea laringelui. Tumefierea regiunii cervicale cu prezenţa fistulelor sau a sechestrelor, sunt indicii sigure ale pericondritei sau condritei. Tratamentul se face prin administrarea de antibiotice cu spectru larg, corticoterapie, incizia colecţiilor cu extragerea sechestrelor după prealabila traheotomie.

Artrita crico-aritenoidiană şi cea cricotiroidiană - se produce în general prin continuitate de la o supuraţie laringiană netratată corect, sau consecutiv reaumatismului articular acut. Se produc sinovite serofibrinoase ce determină necroza cartilaginoasă şi anchiloză. Bolnavul prezintă disfonie, disfagie, tumefierea şi diminuarea mobilitaţii corzii vocale, obiectivată prin laringoscopie indirectă. Tratamentul este cel al afecţiunii cauzale, rar necesitând traheotomia în urgenţă.

Laringitele cronice

A. Laringitele cronice nespecifice

Reprezintă o inflamaţie difuză superficială a mucoasei laringiene, având o evoluţie îndelungată. Intervin în etiologie anginele repetate, rinosinuzitele cronice, afecţiuni bronho-pulmonare cronice şi deasemeni diverşi factori ca tabagismul, alcoolismul, surmenajul vocal. Endoscopic şi laringoscopic, aceste laringite se pot clasifica astfel:

Laringita catarală cronică - este primul stadiu al inflamaţiei cronice, reversibilă prin tratament corect şi laringoscopic prezintă o roşeaţa difuză a vestibulului laringian şi al corzilor vocale şi secreţii vâscoase albicioase.

Laringita pseudomixomatoasă (edemul Reincke) apare la cei cu afecţiuni laringiene la care se adaugă fumatul şi malmenajul. Laringoscopic corzile vocale prezintă un edem alb translucid gelatinos, fără îngroşare de mucoasă sau cheratoză.

Laringite pahidermice roşii ce se manifestă prin disfonie aproape permanentă, laringoscopic prezentând o îngroşare a mucoasei de culoare roşie. Deosebim următoarele forme:

a. Cordita pahidermică simplă, corzile vocale fiind roşii, netede, îngroşate, acoperite de secreţii;

b. Cordita pahidermică verucoasă (granuloasă), este mai frecventă la femei, corzile vocale prezentând granulaţii roşii ce pot complica şi să dea aspect neregulat marginilor libere a corzii vocale;

c. Ulcerul de contact reprezintă o pahidermie limitată la nivelul unei apofize vocale aritenoidiene, datorată loviturii de cel de partea opusă cu apariţia unei ulceraţii;

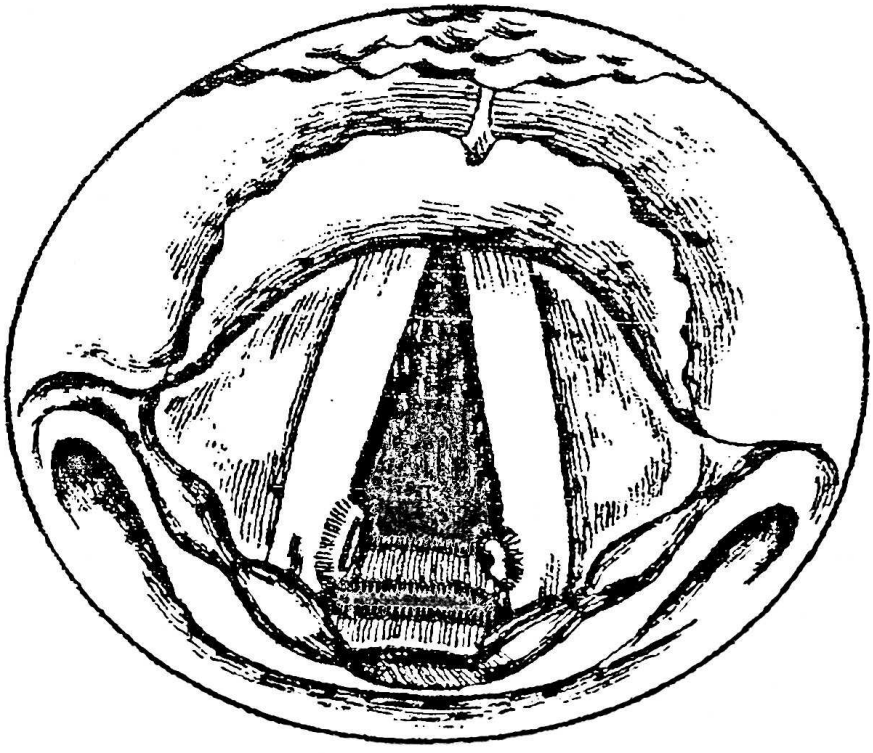

Fig. 126. ***Ulcerul de contact***

d. Granuloamele se prezintă ca tumori mici, cu aspect polipoid, roşu-violaceu, format din ţesut inflamator apărut după traumatisme operatorii, sau intubaţii prelungite, apărând în special la nivelul glotei cartilaginoase;

e. Pahidermia interaritenoidiană se prezintă sub forma îngroşării de mucoasă interaritenoidiană cu aspect de creastă de cocoş, ce în fonaţie nu permite închiderea glotei.

Laringita pahidermică albă - se caracterizează prin apariţia pe o zonă de mucoasă inflamată roşie a unor zone plane sau exofitice albe, cherati-nizate.

a. Placa de leucoplazie se prezintă sub forma unei zone alb-sidefii, situată în 1/3 anterioară a unei corzi vocale, în jur mucoasa fiind roşietică, fără limite nete între ele.

b. Forma exofitică se prezintă ca o masă albicioasă, denivelată, cu baza largă de implantare, ce proemină în ventricol, coarda vecină prezentând leziuni inflamatorii. Mobilitatea corzii vocale este păstrată.Se admite posibilitatea malignizării, cu apariţia diminuării mobilităţii corzii vocale. Este considerată ca stare precanceroasă. Se manifestă prin fonastenie ce merge spre răguşeală, cu tulburări senzitive sub forma de hiperestezie, arsuri şi tuse cu hemaj în special dimineaţa. Laringoscopia indirectă, directă sau suspendată pune diagnosticul. Tratamentul laringitelor cronice nespecifice implică un tratament medical cu:

- suprimarea focarelor de infecţie cronică ;
- suprimarea factorilor iritativi şi toxici ;
- administrarea de vaccinoterapie, Vitamina A, inhalaţii şi aerosoli, alfachimiotripsină cu microchirurgie laringiană;
- tratamentul refluxului gastroesofagian în colaborare cu gastroenterologia;
- Tratamentul chirurgical se realizează prin laringoscopie în suspensie sau laser, în special în cazurile cu suspiciunea degenerării

maligne, piesa fiind trimisă obligatoriu la examenul anatomopatologic.

B. Laringitele cronice specifice

Tuberculoza laringiană reprezintă în general localizarea secundară localizarii pulmonare, mai frecventă la bărbaţi. Anatomopatologic se prezintă sub formă de infiltraţie circumscrisă sau difuză cu noduli şi posibile ulceraţii. Se găseşte sub formă productivă, exudativă şi miliară. Anatomoclinic prezintă următoarele forme:

a. Forma infiltro-ulcerativă cronică cu apariţia ulceraţiilor la nivelul epiglotei şi vestibulului laringian ce determină disfagie, tulburări respiratorii şi alterarea stării generale. Laringoscopic se observă infiltraţie moderată la nivelul comisurii posterioare cu aspect de monocordită şi posibile lezini ulcero-infiltrative difuze supraglotice.

b. Forma miliară acută este datorată diseminării hematogene difuze, prezentând febră, disfonie, disfagie, tulburări respiratorii, tuse iritativă. Laringoscopic prezintă tumefierea mucoasei şi noduli miliari, cît şi posibile ulceraţii. Adenopatie marcată, dureroasă. Diagnosticul diferenţial se face cu celelalte forme de laringite cronice, polipi şi neoplasmul laringian. Tratamentul se face de comun acord cu ftiziologul, aplicând scheme de T.S.S. Măsuri igienice şi de izolare.

Lupusul laringelui apare consecutiv celui al nasului şi faringelui şi mai rar ca localizare primitivă laringiană. Anatomia patologică arată leziuni asemănătoare celor din tuberculoază însă circumscrise şi încapsulate, cu localizare de elecţie la nivelul epiglotei şi ale pliurilor ariepiglotice, cu posibile ulceraţii. Simptomatologia este în general frustă, descoperită întâmplător cu ocazia unei laringoscopii şi confirmată prin prezenţa celulelor lupice. Tratamentul constă în administrarea de vitamină D2 şi calciu prin

metoda Charpy de 3 ori/săptămână câte 600.000 u.Î., timp de 2 - 3 luni, apoi 600.000 u.Î. la 2 săptămâni timp de 3 luni, gluconat de calciu 0,50 g/zi, alimentaţie bogată în proteine, legume, fructe, glucide.

Sifilisul laringelui - este foarte rar ca localizare, cel congenital fiind excepţional. Se prezintă sub cele 4 forme: primar, secundar, terţiar şi nervos, determinând diplegie respiratorie (sindromul Gerhardt). Simptomatologia se manifestă prin disfonie, tulburări respiratorii şi disfagie. Prezenţa rinitei, pemfigusului palmar şi plantar cât şi fisurile peribucale, pot însoţi pe cele laringiene. Gomele sifilitice pretează la diagnostic diferenţial cu TBC-ul şi neoplasmul laringian. Tratamentul este efectuat de dermatolog.

Scleromul laringelui - reprezintă o inflamaţie cronică specifică, cu localizare predilectă la nivelul nasului şi al laringelui. La nivelul laringelui, prezintă infiltrate mici, rotunde, situate pe o bază de ţesut dur, scleros, caracteristic fiind lipsa ulceraţiilor. Microscopic prezintă caracteristic celulele Mickulicz şi corpusculii Russel ca şi bacilul specific încapsulat. Simptomele sunt asemănătoare celorlalte laringite. Biopsia este obligatorie şi determinantă. Tratamentul este medicamentos prin administrarea de Streptomicină 0,50 - 1 g/zi mai multe luni, sub controlul audiogramei şi chirurgical prin microchirurgie laringiană şi iniţial traheotomie în formele dispneizante. (6, 11, 18, 25)

Tulburările senzitive şi motorii laringiene

Tulburările senzitive laringiene sunt frecvent asociate celor faringiene datorită inervaţiei comune din nervul vag.

Anestezia mucoasei laringiene poate fi determinată de leziuni infla-matorii (gripa, difteria etc.). traumatisme sau compresiuni ale nervului vag, afecţiuni ale SNC. (tabes, miastenia gravis).

Simptomatologic în timpul deglutiţiei apar accese de tuse şi sufocare prin pătrunderea alimentelor sau lichidelor în căile aeriene datorită absenţei reflexului de apărare laringiană. Diagnosticul se precizează cercetând sensibilitatea mucoasei vestibulului laringian cu o pensă, iar etiologia prin testări serologice, neurologice etc. Tratamentul are eficienţă în situaţia îndepărtării factorului favorizant.

Hiperestezia şi parestezia. Etiopatogenic se discută implicarea efortu-rilor vocale, alcoolul şi tutunul, laringitele cronice, stările psihice şi uneori infecţiile de vecinătate, nevralgiile şi histeria. Simptomatologic bolnavii prezintă senzaţia de arsură, tuse iritativă, dureri. Diagnosticul se pune în laringoscopia directă ce exclude o afecţiune organică. Tratamentul se referă la înlăturarea focarelor ce întreţin simptomatologia. Se prescriu sedative.

Tulburările motorii laringiene

Pareze şi paralizii miogene. Sunt afecţiuni ce curpind tulburările funcţionale ale laringelui, date de diferite leziuni musculare.Etiopatogenic sunt implicate afecţiuni inflamatorii ce pot determina miozita muşchiului tiro-aritenoidian inferior, tensor al corzii vocale şi transvers.

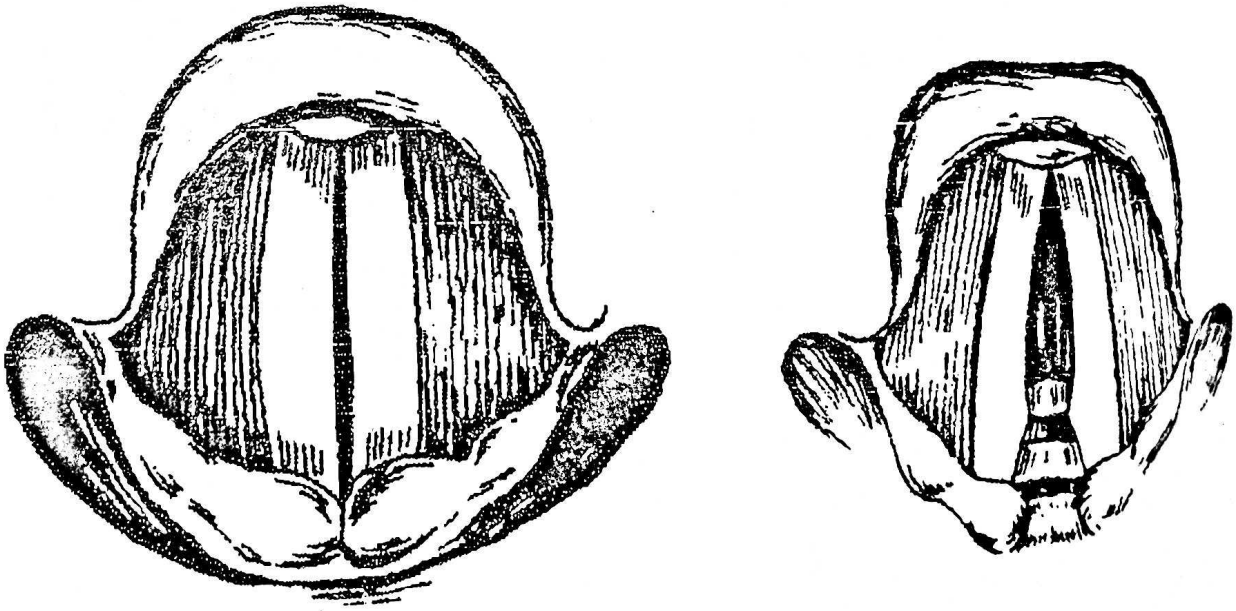

Fig. 127. *Pareza miogenă laringiană*

Pareza miogenă este favorizată şi de adăugarea la efortul vocal a factorului inflamator. Astfel trichinoza, miastenia gravis, favorizează pareza miogenă. Clinic se remarcă obosirea vocii, ce-şi revine după un repaus de 10 - 15 minute. Laringoscopic se remarcă închiderea orificiului glotic cu păstrarea porţiunii interligamentare eliptice. În parezele muşchiului transvers, se observă depărtarea porţiunii intercartilaginoase. Afectarea ambilor muşchi dă aspectul de glotă în şorţ. Tratamentul cuprinde evitarea producerii inflamaţiilor, vitaminoterapie, stricnină, ionizări, reeducarea vocală.

Paralizii neurogene. sunt afecţiuni ce cuprind tulburări funcţionale prin scăderea sau abolirea motilităţii corzilor vocale date de diferite leziuni nervoase. Aceste paralizii pot fi numai de nerv recurent sau asociată altor nervi cranieni, monolateral sau bilateral (diplegii), clinic paraliziile putând afecta adductorii, abductorii, tensorii corzilor vocale sau asociate.

a. **Paraliziile centrale** pot fi corticale, pseudobulbare cu pareză musculară şi voce monotonă şi de origine bulbară prin leziuni ale nucleilor bulbari ai nervului vag ca în scleroza multiplă, siringobulbia, scleroza laterală amiotrofică, ramolismenete, diferite infecţii şi tumori.

b. **Paraliziile periferice** au diferite etiologii ca:

- neoplasmul tiroidian, carcinomul bronşic şi esofagian în 1/3 superioară ;
- afecţiuni mediastinale ;
- anevrisme de aortă şi arteră subclaviculară ;
- afecţiuni congenitale sau sifilisul ;
- diferite intervenţii pe tiroidă, esofag, hipofaringe, ce pot leza nervul recurent ;
- diferite traumatisme şi plăgi ca şi postintubaţional ;
- cardiomegalia ;
- afecţiuni neurologice şi idiopatice.

Mecanismul patogenic al paraliziilor laringiene este destul de complicat, o viziune unitară fiind foarte dificilă, dar se poate discuta despre o interesare mai frecventă a paraliziei abductorilor.

Paralizia nervului recurent poate fi unilaterală sau bilaterală. Musculatura laringiană internă este inervată de nervul recurent, cu excepţia muşchiului cricotiroidian inervat de nervul laringeu superior ce pune în tensiune coarda vocală. În paralizia adductorilor, fonatorie sau în poziţie intermediară muşchiul cricoaritenoidian lateral este alterat, cel interaritenoidian fiind păstrat. Laringoscopic se observă corzile vocale în poziţie intermediară ca şi stroboscopic, când se observă numai o mişcare de apropiere a aritenoidului, prin acţiunea muşchiului transvers, partea ligamentară a corzii vocale ramânând depărtată de linia mediană.

- În paralizia bilaterală, aceasta este simetrică, larg deschisă în fonaţie. Datorită lipsei de închidere a glotei, se remarcă tulburări fonatorii.

- În paralizia unilaterală, vocea este aproape normală, cu posibil timbru bitonal, fără influenţarea respiraţiei datorită unei jumătăţi a glotei ramasă normală.

- În paralizia bilaterală recurenţială (sindromul Gerhardt), vocea este nealterată, fonaţia fiind însă întreruptă de inspiruri puternice, striduloase. Astfel în diplegia adductorilor, lipsa apropierii corzilor vocale dă tulburări fonatorii, iar în diplegia abductorilor, tulburările sunt de tip respi-rator, prezentînd pericolul asfixiei. Stridorul laringian şi dispneea se accentuează noaptea, determinând zgomot puternic. Laringoscopia şi stroboscopia pune diagnosticul. Paralizia tensorilor corzilor vocale se întâlneşte sub forma sindromului Riegel, ce constă dintr-o dublă paralizie recurenţiala în închidere, având corzile vocale imobile şi lipite median. Este interesat muşchiul cricotiroidian inervat de nervul laringeu superior. Se asociază cu paralizii anterioare şi tulburări de sensibilitate. Tratamentul constă pe cât posibil prin îndepărtarea agentului cauzal.

Se aplică vitaminoterapie, electroterapie când leziunea nervoasă este parţială ca în nevrita toxică şi cea traumatică.

Chirurgical se face:

- sutura nervului în leziuni traumatice recente sau post chirurgie tiro-idiană;
- grefe de segment nervos folosind nervul safen extern;
- injecţii cu teflon sau implante, în paraliziile abductorilor pentru apropierea corzilor vocale;
- traheotomie în diplegiile laringiene, apoi aritenoidectomii sau cordopexii în paraliziile în adducţie. Se pot asocia şi paralizii ale altor nervi cranieni cu producerea diverselor combinaţii de sindroame ca:

- sindromul Avelis constînd în hemiplegia de văl palatin şi a laringelui (nervii IX şi X);
- sindromul Schmidt constînd în hemiplegia laringo-palato-scapulară (nervii IX, X, XI) ;
- sindromul Jackson constînd în hemiplegia gloso-palato-laringiană (nervii IX, X, XII) ;
- sindromul Tapia constînd în hemiplegia gloso-laringiană (nervii X, XII) ;
- sindromul Collet - Sicard constînd în hemiplegia gloso-palato-faringo-laringian şi al umărului (nervii IX, X, XI şi XII)
- sindromul Vernet al găurii rupte posterioare cu interesarea nervilor IX, X, XI ;
- sindromul Villaret cu intersarea nervilor IX, X, XI şi XII şi asocierea sindromului Horner.

Tulburări fonatorii funcţionale

Fonastenia funcţională este o afecţiune datorată eforturilor vocale mari (artişti, profesori), unor stări generale precare, tulburări neuro-vegetative şi psihice. Ca tratament necesită înlăturarea cauzei, repausul vocal, tratamentul foniatric.

Afonia psihogenă reprezintă o pierdere bruscă a vocii datorate unei labilităţi psihice, şoc emoţional sau în cursul unui catar acut respirator. Vocea reapare în timpul tusei, plânsului sau râsului. Tratamentul este cel foniatric iar local vitaminoterapie, fizioterapie, dezinfecţie rinofaringiană.

Spasmele laringiene cuprind spasmele glotice la copil şi la adult.

- **Spasmul glotic la copil** se observă în special în primii 2 ani de viaţă, având ca etiologie rahitismul şi tetania. Exacerbarea se face în cazul coexistenţei adenoiditei cronice. Crizele spasmotice sunt declanşate şi de excitaţii psihice, stări febrile, diferite infecţii. Simptomatologia este sub forma unor crize asfixice, cu posibile contracţii tonico-clonice ale membrelor, cu stridor laringian, tiraj, cianoza feţei. Este importantă dife-renţierea spasmului laringian, de corpii străini traheo-bronşici, laringita subglotică, crupul difteric. Tratamentul constă în oxigenoterapie, vita-mină D2, calciu, rar traheostomie. Extirparea şi îndepărtarea surselor de infecţii cronice tip adeno-amigdalită cronică.

- **Spasmul glotic la adult** poate apare la persoanele cu hiperestezie faringo-laringiană (fumători, alcoolici, la cei cu tumori laringiene pediculate, cu lueta voluminoasă, cu tabes, tetanie, tulburări psihice. Simptomele de insuficienţă respiratorie merg până la asfixie şi sunt precedate de accese de tuse, examenul laringoscopic fiind normal. Diagnosticul diferenţial se face cu astmul bronşic şi cardiac. Tratamentul se face etiologic şi cu sedative. (6, 21, 35, 45)

TUMORILE LARINGELUI

După structura histologică şi evoluţia lor, tumorile laringelui se clasifică în:

- Pseudotumori reprezentate prin nodulii vocali, polipii, eversiunea ventriculară.

- Tumori benigne reprezentate prin:
  - tumori malformative: teratome, chişti, laringocele ;
  - tumori epiteliale vasculare: papilomatoza laringiană;
  - tumori conjunctive: angioame, neurinoame, condroame, fibroame, plasmocitoame, paraganglioame;
  - tumori ectopice: guşa ;
- Tumori maligne.

PSEUDOTUMORILE

Nodulii vocali sunt formaţiuni simetrice, bilaterale, de mărimea unui bob de orez, asezaţi pe marginea internă a corzii vocale, la unirea treimii anterioare cu cele două treimi posterioare. Apar mai frecvent la profesioniştii vocali datorită unei igiene vocale deficitare. Simptomatologia este în general precedată de laringite catarale cronice, bolnavul prezentând disfonie, voce neclară, răguşită. În antecedente prezintă tulburări metabolice şi neuroendocrine. Laringoscopia indirectă pune diagnosticul. Tratamentul este chirurgical, pe cale endoscopică cu ablaţia nodulilor prin microchirurgie sau lasser, la copii putând dispare însă spontan

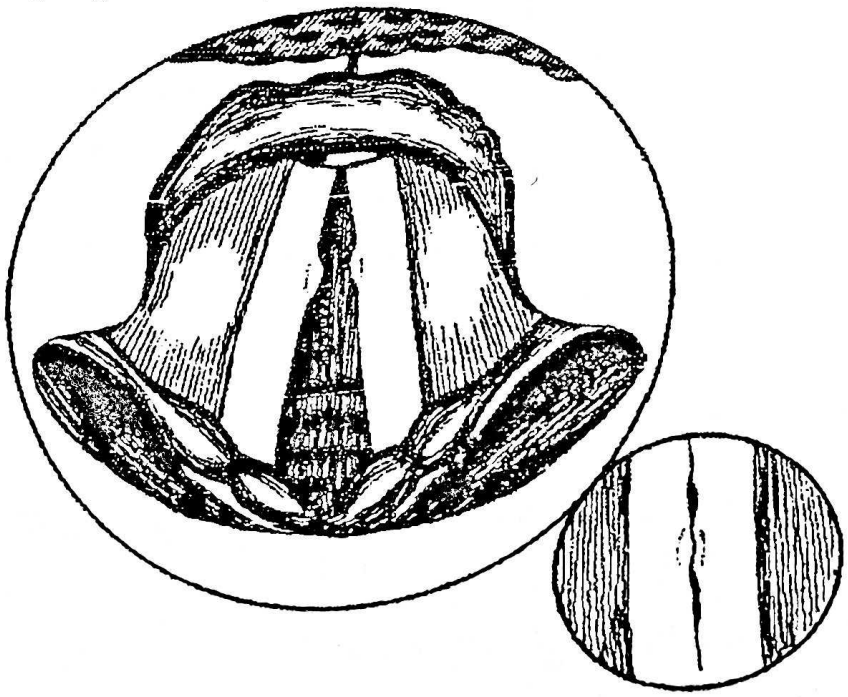

Fig. 128. ***Nodulii vocali***

Polipii laringelui sunt pseudotumori inflamatorii, solitare, cu suprafaţa mamelonată, în partea anterioară a marginii libere a corzii vocale sau a comisurii anterioare, constituiţi din tesut conjunctiv (mixomatos) sau vascular (angiomatos). Pot fi sesili sau pediculaţi. Simptomatologic prezintă predominant disfonie, raguşeală şi rar dispnee când sunt voluminoşi. Obiectivarea se face prin laringoscopie. Tratamentul este chirurgical, pe cale endoscopică prin microchirurgie sau lasser.

Eversiunea ventriculară reprezintă prolapsul mucoasei ventricolului Morgagni, modificată inflamator, hiperplazic şi edematos, herniind între lumenul corzii vocale şi banda ventriculară. Bolnavul prezintă disfonie şi un grad de dispnee, laringoscopia aratînd formaţiunea ca un burelet roşu, greu diferenţiabil de banda ventriculară. Tratamentul este chirurgical prin microcoagulări sau excizia mucoasei.

TUMORILE BENIGNE

Papilomatoza laringelui (hiperplazii didermice). Sunt formaţiuni exofitice, cu suprafaţa neregulată, epiteliale şi conjunctive, formînd adevă-rate vilozităţi roz-albicioase pe suprafaţa endolaringiană. Papilomul poate fi unic la adult sau multiplu la copil, separat de zone cu mucoasă sănătoasă. Îndiferent de mărime şi topografie, mobilitatea laringelui rămâne constantă.

a) Papilomul adultului se prezintă ca o tumoră mică, de obicei pediculată, în treimea anterioară a corzii vocale sau comisura anterioară. Datorită cheratinizării prezintă pericolul malignizării. Diagnosticul se pune pe baza disfoniei şi al laringoscopiei. Leziunea impune biopsie.

b) Papilomatoza laringiană la copil are un caracter difuz, recidivant şi multiplu. Poate induce obstrucţie, motiv pentru care necesită uneori traheotomie.

Ca simptomatologie apare răguşeală ce poate evolua spre disfonie, avînd caracter difuz, cu localizare la nivelul corzii vocale şi al coroanei laringiene, putând conferi tulburări respiratorii. Laringoscopia evidenţiază leziunea. Evoluţia lor este diferită, la copil putând regresa spontan spre pubertate sau poate invada traheea, avînd un prognostic rezervat. Tratamentul este multiplu şi complex. Extirpările chirurgicale pot fi realizate prin chirurgie endoscopică sau vaporizare cu lasser, necesitând menajarea zonelor sănătoase pentru evitarea extinderii formaţiunilor. Se poate folosi deasemenea crioterapia, ultrasonoterapia. Datorită descoperirii anticorpilor policlonali, cu implicarea unor antigeni virali ca Human Papilloma virus, se justifică folosirea unor preparate antivirale sau interferon.

Chisturile laringelui

Chisturile reprezintă aproximativ 4 % din tumorile benigne laringiene, împărţindu-se în chisturi apendiculare şi mucoase.

a) **Chisturile apendiculare** sunt în mare parte disembrioblastice, apărând prin dilataţia chistică a ventricolului Morgagni. În cele mai oportune situaţii, ele apar după 50 de ani, reprezentând adevarate tumori chistice ale canalelor glandulare cu realizarea oncocitoamelor. Aceste chisturi apendiculare se pot dezvolta la nivelul benzii ventriculare şi coroanei laringiene.

b) **Chisturile mucoase** de origine glandulară, sunt localizate la nivelul corzii vocale. Aceste chisturi determină tulburări respiratorii atunci când sunt mari. Laringoscopia precizează diagnosticul. La copil se manifestă prin stridor, dispnee şi sufocare. Tratamentul lor este chirurgical, practicându-se puncţionarea lor endoscopic, marsupializarea sau rezolvarea cu lasser.

Laringocelul reprezintă o herniere a mucoasei laringiene, ce se poate dezvolta în interiorul laringelui şi în grosimea repliului ariepiglotic sau al benzii ventriculare, realizat prin obstrucţia apendicelui ventricular şi avînd conţinut chistic sau iese spre exterior prin orificiul pachetului laringian superior, realizând laringocelul extern. Poate apare la persoanele ce prin profesie realizează hiperpresiune buco-faringiană. Laringocelul poate fi secundar şi unui proces neoplazic. Simptomele sunt reprezentate prin tulburări vocale, respiratorii sau pot fi descoperite întâmplător prin laringoscopie sau radiografii cervicale. Tratamentul se face chirurgical prin tirotomie laterală.

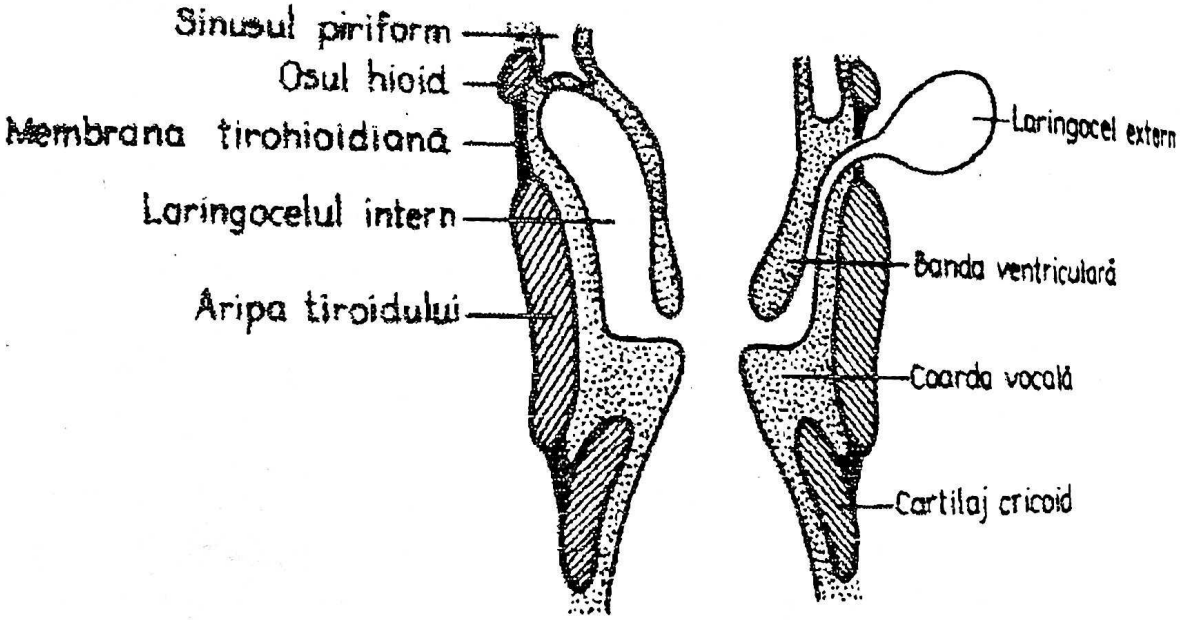

Fig. 129. ***Laringocele***
(după Browning – modificat)

Dintre tumorile benigne mai rare se mai citează:

Adenoamele laringiene ce se dezvoltă mai frecvent în ventricolul Morgagni, putându-se asocia cu prolapsul ventricular.

Condroamele laringiene ce sunt tumori benigne cu dezvoltare la nivelul cricoidului, prin dezvoltare determinând disfonie, dispnee sau chiar disfagie. Se obiectivează prin

laringoscopie şi intraoperator. Tratamentul este chirurgical constând în ablaţia formaţiunii. (12, 14, 20, 30, 46)

TUMORILE MALIGNE ALE LARINGELUI

Sub denumirea de cancer laringian trebuie încadrate tumorile endolaringiene care au originea pe suprafaţa epiglotei, a benzilor ventriculare, repliurilor ariepiglotice (aditus laringian), ventricol Morgagni, corzi vocale, comisura anterioară şi spaţiul subglotic.

Epidemiologie. Ca frecvenţă reprezintă aproximativ 30 - 35 % din cancerele căilor aero-digestive superioare şi în varianta extinsă faringo-laringiană, reprezintă aproximativ 50 %. După Ch. Jackson ar ocupa locul al şaptelea în cadrul neoplaziilor. După Institutul Oncologic Bucureşti, ar reprezenta 2 - 3 % din totalul tumorilor maligne din ţara noastră. Ca vârstă se observă că majoritatea cazurilor de cancer laringian se situează între 40 - 70 ani cu un vârf între 50 - 60 ani, sub 30 ani frecvenţa fiind sub 1 - 2 %. Ca sex, epiteliomul laringian este forma cea mai frecventă la bărbaţi în proporţie de peste 90 %, explicat şi prin faptul că femeile sunt mai puţin expuse factorilor de risc (alcoolism, fumat, noxe profesionale) decât bărbaţii. În cazul scăderii vârstei sub 40 de ani, proporţia aproape se egalează. Factorii de risc sunt: tabagismul datorită factorului iritativ, alcoolismul mai ales asociat fumatului, traumatismul evidenţiindu-se cancer dezvoltat pe cicatrici, asocierea unor noxe industriale. Abuzul vocii la cei cu eforturi excesive şi dezordonate ca vânzatori ambulanţi, agricultori, determină laringită cronică, ce poate apoi favoriza apariţia neoplasmului. Factori de morbiditate sunt:

Sifilisul ce creează o predispoziţie de teren sau de ordin local determinând leucoplazie; Laringitele cronice hiperplazice, stările de hipercheratoză pot constitui stări precanceroase; Malignizarea tumorilor benigne şi în special papilomul laringian la adult, ce pare a avea potenţial de malignizare (Moure, Lemaitre), radioterapia

aplicată pe papilomatoză putând determina transformarea malignă atât la copil cât şi la adult. Este necesar precizarea următoarelor repere anatomice pentru înţelegerea conduitei terapeutice.

a. **Comisura anterioară** reprezintă carefurul anterior al laringelui cu ligamentul Boyles, avînd în structură ţesut conjunctiv de colagen, vase sanguine şi limfatice de care se ataşează trei formaţiuni: ligamentul tiroepiglotic; ligamentul tiroaritenoidian superior; ligamentul tiroaritenoidian inferior (cordal). Acest tendon al comisurii anterioare se inseră direct pe cartilaj, pericondrul oprindu-se de o parte şi de alta a lui.

b. **Conul elastic** reprezintă partea fibroasă a laringelui la înălţimea comisurii aterioare şi a corzilor vocale, constituind o barieră în propagarea diverselor procese patologice laringiene.

c. **Vestibulul laringian** şi **membrana cvadrangulară**, ce se întinde de la banda ventriculară la repliul faringo-epiglotic.

d. **Loja tiro-hio-epiglotică.**

e. **Barierele anatomice laringiene** ce sunt: extralaringiene reprezentate prin cartilagiile tiroid şi cricoid şi membrana hioepiglotică. Întralaringiene reprezentate prin conul elastic sau membrana crico vocală şi membrana cvadrangulară.

f. **Punctele slabe laringiene ce sunt**: zona comisurala anterioară; membrana cricotiroidiană; ligamentul tiroepiglotic; cartilajul epiglotic- prelungirea diverticulară a ventricolului şi laringocelul; spaţiul paraglotic.

g. **Divizarea laringelui în cele trei etaje**: supraglotic, glotic şi subglotic cît şi originea diferită branhială supraglotică şi cea respiratorie la nivelul etajului glotic. Împărţirea în două părţi dreaptă şi stângă a laringelui ce nu persistă şi la etajul glotic fiind dublat lateral de spaţiul paraglotic.

h. **Limfaticele intralaringiene** sunt constituite din reţele limfatice dispuse în mucoasă şi submucoasă, existând de asemeni

vase limfatice profunde, ce realizează circuite verticale între cele trei etaje laringiene. Există o legatură cu limfaticele bazei limbii, faringelui, traheei cât şi cu cele ale glandei tiroide. De menţionat este săracia în limfatice a etajului glotic .

Anatomia patologică.

Macroscopic sunt 3 forme: proliferative, infiltrative şi ulcerative. Microscopic se remarcă următoarele varietăţi:

- Carcinoame spinocelulare, bazocelulare, glandulare cu diferite grade de diferenţiere.
- Fibrosarcoame şi rabdomiosarcoame. Foarte rar melanoame, limfoame maligne şi carcinoame verucoase. (26, 43)

Clasificarea TNM şi stadializarea neoplasmului laringian

T = Tumora primară

Tx = Tumora primară nu poate fi evaluată

To = Tumora primară nu se evidenţiază

Tis = Carcinom în situ

1. Etajul supraglotic

T1 = tumoră limitată la un subsediu al supraglotei cu păstrarea mobilităţii corzilor vocale

T2 = tumora invadează mucoasa a mai mult de un subsediu al supraglotei sau al glotei sau a unor regiuni din afara supraglotei (mucoasa bazei limbii, peretele median al sinusului piriform), fără fixarea laringelui

T3 = tumora limitată în laringe cu fixarea corzii vocale şi/sau invazia: zona postcricoidiană, spaţiul preepiglotic, baza limbii

T4a = tumora invadează cartilagiul tiroid şi/sau ţesuturile din jurul laringelui (ex: trahee, ţesut moale, muşchii limbii, tiroida sau esofagul)

T4b = tumora invadează spaţiile prevertebrale, înglobează artera carotidă sau invadează structurile mediastinale

2. Etajul glotic

T1 = tumora limitată la o singură coardă vocală (poate invada comisura anterioară sau posterioară cu mobilitate normală)

T1a = tumoră limitată la o singură coardă vocală

T1b = tumora invadează ambele corzi vocale

T2 = tumora se extinde la supraglotă şi/sau subglotă cu afectarea mobilităţii corzilor vocale

T3 = tumora limitată în laringe cu fixarea corzii vocale

T4a = tumora invadează prin cartilagiul tiroid şi/sau se extinde la alte tesuturi prin afara laringelui (trahee, ţesuturile moi ale gâtului, tiroidă, faringe)

T4b = tumora invadează spaţiul prevertebral, înglobează artera carotidă sau invadează structurile mediastinale

3. Etajul subglotic

T1 = tumora limitată la spaţiul subglotic

T2 = tumora extinsă la corzile vocale cu alterarea mobilităţii

T3 = tumora limitată laringian, cu fixarea corzilor vocale

T4a = tumora invadează cartilagiul cricoid sau tiroid şi/sau se extinde la alte ţesuturi în afara laringelui (trahee, ţesuturi moi ale gâtului, tiroidă, esofag)

T4b = tumora invadează spaţiul paravertebral, înglobează artera carotidă sau invadează structurile mediastinale

Categoria N pentru toate sediile

Nx = prezenţa adenopatiilor regionale nu poate fi definită

N0 = absenţa adenopatiilor regionale

N1 = ganglion homolateral unic, mai mic sau egal cu 3 cm

N2 = metastază într-un singur ganglion homolateral peste 3 cm, dar nu peste 6 cm în dimensiuni maxime sau mai mulţi ganglioni în dimensiuni maxime de cel mult 6 cm, adenopatii bilaterale sau controlaterale dar fară ca nici unul să nu depăşească 6 cm în dimensiunile maxime

N2a = metastază într-un singur ganglion homolateral de peste 3 cm, dar nu mai mult de 6 cm

N2b = metastază în ganglioni multipli homolaterali, dar nici unul de peste 6 cm în dimensiunea maximă

N2c = metastaze în ganglioni bilaterali sau adenopatii controlaterale, dar nici una de peste 6 cm în dimensiuni maxime

N3 = metastază într-un singur ganglion mai mare de 6 cm în dimensiuni maxime

M = metastaze la distanţă

Mx = metastazele la distanţă nu pot fi decelate

M0 = absenţa metastazelor la distanţă

M1 = prezenţa metastazelor la distanţă

Gruparea pe stadii

Std 0 – Tis No Mo

Std I – T1 N0 M0

Std II – T2 N0 M0

Std III – T3 N0 M0

- T1 N1 M0
- T2 N1 M0
- T3 N1 M0

Std IVA – T4a N0 M0

- T4a N1 M0
- T1 N2 M0
- T2 N2 M0
- T3 N2 M0
- T4a N2 M0

Std IVB – T4b orice N M0

- orice T N3 Mo

Std IVC - orice T orice N M1 (24, 48, 50, 55)

Screeningul şi diagnosticul tumorilor laringiene.

În diagnosticarea precoce a cancerului laringian, un loc important îl joacă simptomatologia, ce diferă totuşi ca intensitate şi varietate în funcţie de localizare.

a. Cancerul corzii vocale. Prezintă răguşeală ca principal simptom, precedată de înăsprirea vocii şi senzaţia de uscăciune a gâtului, mergând în timp chiar până la afonie. Stridorul şi afonia apar însă în stadiul când tumora obstruează aproape complet spaţiul glotic.

b. Cancerul supraglotic. Prezintă tulburări de deglutiţie, senzaţie de plenitudine şi iritaţie în gât, câteodată dureri sub forma otalgiei reflexe şi disfagie. Schimbarea vocii se face în fazele avansate ale bolii. Este posi-bil debutul prin metastaze ganglionare.

c. Cancerul subglotic.

Prezintă o simptomatologie bazată pe dispnee, ce poate ajunge rapid la insuficienţă respiratorie acută şi disfonie.

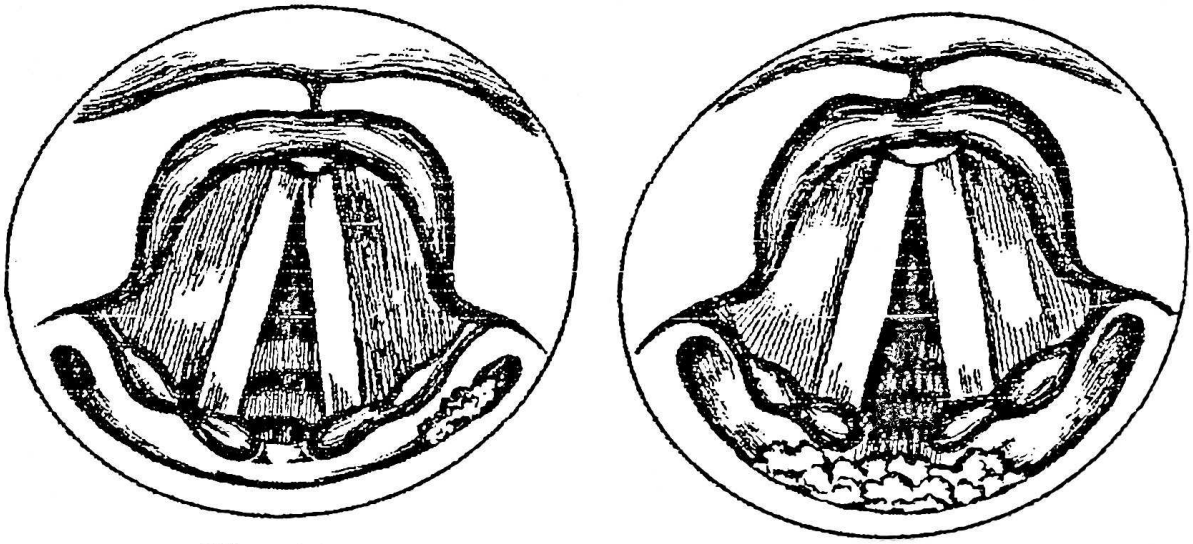

Fig. 130. ***Cancerul faringolaringian***

d. Cancerul faringo-laringian. În fazele mai avansate prin extensie şi tulburări de deglutiţie, posibilă aspiraţie, otalgie reflexă şi în prinderea corzii vocale, răguşeală şi fenomene de tulburări respiratorii.

Punerea în evidenţa a cancerului laringian se face prin:

- Laringoscopia indirectă şi laringoscopia directă folosind laringo-scopul rigid şi fibroscopul optic flexibil

- Mişcările corzilor vocale se evidenţiază prin stroboscopie şi videostroboscopie, paralizia fonatorie sau totală indicând o leziune infiltrativă.

- Microlaringoscopia are posibilitatea de prelevare de biopsie şi trebuie să urmeze laringoscopiei indirecte. Cu ajutorul ei se practică şi intervenţii chirurgicale.

- Radiografia simplă în incidenţă antero-posterioară şi laterală, în timpul inspirului sau a manevrei Valsalva, prezintă imaginea antero-posterioară pentru examinarea glotei şi a spaţiului subglotic şi imaginea laterală pentru hipofaringe şi porţiunea supraglotică

- Laringografia şi tomografia în special pentru extinderea subglotică şi în evidenţierea distrucţiilor structurilor laringiene.

- CT-scannerul permite evidenţierea extinderilor leziunilor neoplazice şi prin aceasta selectarea modalităţilor terapeutice.

- Ultrasonografia este importantă în special în depistarea metastazelor ganglionare cervicale

- Rezonanţa magnetică nucleară.

Biopsia şi examinarea histologică cu variantele: extemporanee, biopsie cu ac sau aspiraţie.

Forme anatomo-clinice

1. **Neoplasmul etajului glotic** are punct de plecare în general de la marginea liberă a corzii vocale şi până la un plan ce trece prin planşeul ventricular. Important este studiul mobilităţii corzii vocale, extensia unui neoplasm cu această localizare făcându-se spre aripa tiroidiană lateral, spre coarda vocală opusă prin comisura anterioară, în spate către ariteno-izi şi sinusurile piriforme, în sus spre spaţiul supraglotic şi în jos spre spaţiul subglotic. Este sărac în vase limfatice de unde se explică şi extensia limfatică excepţională.

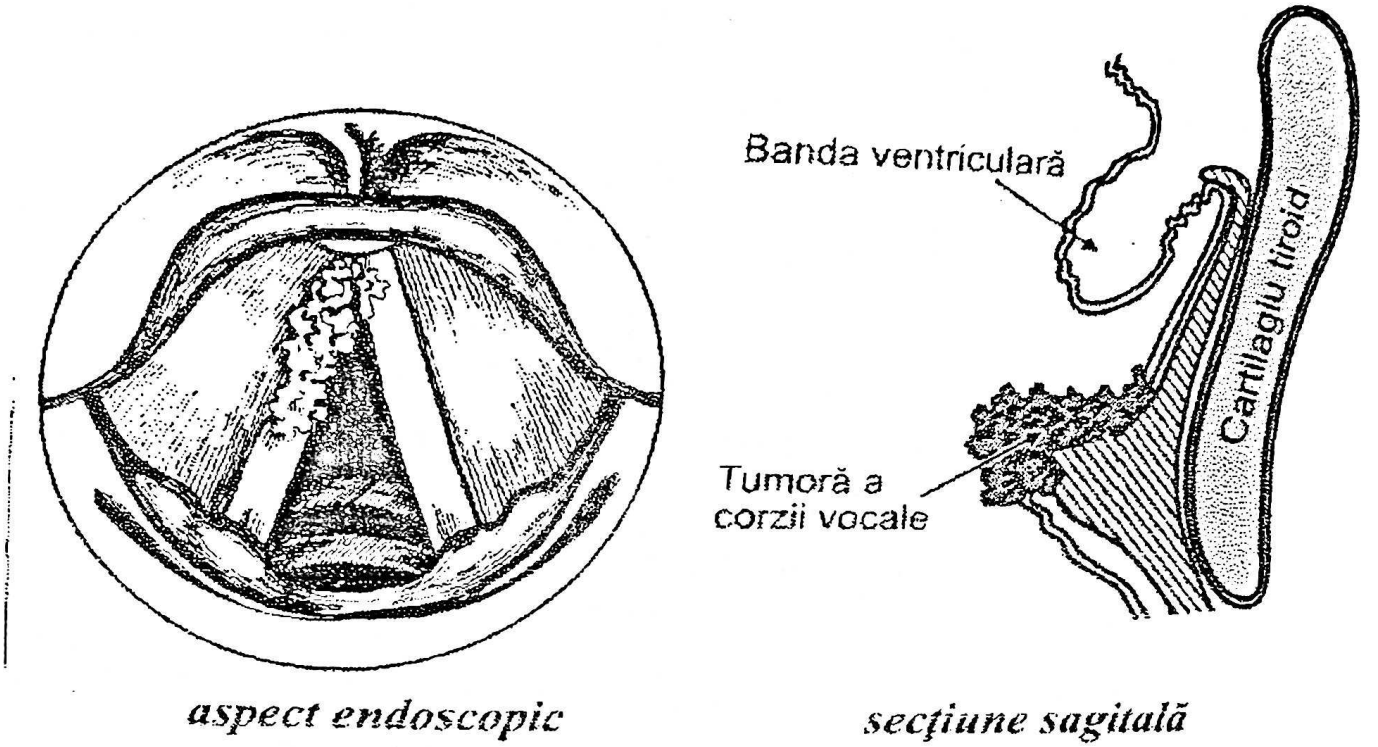

aspect endoscopic *secţiune sagitală*

Fig. 131. ***Neoplasmul etajului glotic***

2. **Neoplasmul etajului supraglotic** este format din:

a. Neoplasmul vestibular - ce cuprinde epiglota, benzile ventriculare, repliurile ariepiglotice şi aritenoizii. Punctul de plecare a acestui neoplasm este frecvent pe faţa laringiană a epiglotei, extensia făcându-se în jos spre glotă, în faţă şi lateral spre loja HTE şi spaţiul paraglotic şi în sus spre valecule şi baza limbii.

b. Neoplasmul ventricular - ce este situat între coarda vocală şi banda ventriculară. Extensia se face în sus spre banda ventriculară, în jos spre etajul glotic, în lateral ajungând la cartilajul tiroid. Forma particulară îl reprezintă neoplasmul dezvoltat pe laringe, ce este greu de diagnosticat, el fiind foarte rar. Drenajul limfatic se face din etajul supraglotic spre lanţul jugulo-carotidian, în special de la grupul subdigastric spre cel omo-hioidian.

3. Neoplasmul etajului subglotic. Este localizarea rară a neoplasmului, de aproximativ 13 %, în general manifestat prin dispnee. Extensia se face în special spre traheea cervicală. Drenajul

limfatic se face către lanţul jugulo-carotidian şi lanţul recurenţial. Diagnosticul pozitiv se face pe baza:

- anamnezei şi simptomatologiei, examenului clinic şi metodelor de explorare paraclinică. Având în vedere o observare atentă a bolnavilor cu laringite cronice şi stări precanceroase, diagnosticul diferenţial se face cu diferite afecţiuni vegetante şi ulcerante ale aparatului fonator ca: laringita edematoasă, scleromul laringian, polipii laringelui, angioame, schwanoame etc., papilomul laringian, luesul terţiar, tuberculoza laringiană, laringitele cronice albe (pahidermiile albe), eventualele leziuni displazice.

Tratamentul cancerului laringian. Tratamentul neoplasmului laringian este complex, chirurgical şi radiochimioterapic, el depinzând de forma anatomopatologică, localizarea, stadiul tumoral şi acceptul bolnavului. De o importanţa deosebită în strategia terapeutică este rezultatul biopsiei. La precizarea conduitei terapeutice participă astăzi pe lângă medicul O.R.L.-ist şi cel radioterapeut, chimioterapeut şi oncolog. Rezultatele pentru stadiile precoce, T0, T1, T2, obţinute prin chirurgia cu lasser, microchirurgia laringiană în suspensie sau chirurgie clasică, depind de experienţa terapeutului cât şi de acceptul bolnavului. Unii autori aplică chirurgia funcţională laringiană pentru aceste stadii precoce, urmată în caz de eşec terapeutic sau recidive, de tratamentul radiochimioterapic sau chirurgical radical, laringectomia totală cu sau fără evidarea ganglionară locoregională. Aplicarea chimioterapiei s-a modificat. Deşi, în trecut, ea se aplica pentru tratamentul eşecurilor terapeutice şi al stărilor tensionale, astăzi se foloseşte ca inducţie pentru stadiile III - IV, urmată apoi de chirurgie şi radioterapie. Terapia combinată chirurgicală şi radioterapică se foloseşte azi pentru stadiile II şi III, indiferent de localizare. Terapia chirurgicală cu lasser, ca şi microchirurgia laringiană în suspensie şi-a câştigat un bine meritat loc în chirurgia neopasmului laringian, aplicându-se în stadiile I şi II. Riscurile chirurgiei ca şi refuzul pacientului pentru intervenţia chirurgicală, determină aplicarea terapiei prin iradiere, având

avantajul prezervării vocii, respiraţiei şi a deglutiţiei. Doza aplicată este între 6.000 şi 7.000 cGy. Pacienţilor cu neoplasm restant sau recidivă tumorală, li se aplică chirurgia de salvare. Edemul, durerea, fixarea şi răguşeala, sunt simptomele ce indică posibila recidivă sau neoplasmul restant, necesitând o urmărire atentă a pacientului, cu laringoscopie şi biopsie. În caz de confirmare, se aplică chirurgia de salvare sub forma hemilaringectomiei sau laringectomiei totale, în funcţie de extensia leziunii. Controlul local arată după iradiere, o vindecare de 90- 95 % pentru T1, 70 - 80 % pentru T2 şi 50 - 60 % pentru T3, T4, rezultate ce în general sunt superpozabile cu cele în care s-au aplicat diverse tehnici chirurgicale.

În localizările supraglotice protocolul terapeutic este diferit în funcţie de stadiul tumorii.

Stadiul I se rezolvă prin lasser sau chirurgie funcţională, practicându-se pentru leziuni limitate laringectomii orizontale supraglotice tip Alonso sau epiglotectomie Huet,în caz contrar aplicîndu-se radioterapie. În caz de eşec terapeutic, se poate efectua în primul caz radioterapie şi în a doua situaţie se aplică chirurgia de salvare sub forma laringectomiei totale cu sau fară chimioterapie.

Stadiul II prezintă ca tratament o îmbinare a chirurgiei laringiene sub formă de laringectomii subtotate supraglotice, urmată de iradiere post-operatorie. În caz de recidive sau eşec terapeutic, se completează totalizarea laringectomiei şi chimioterapie.

Stadiile III şi IV se rezolvă printr-un tratament complex, în sandwich, aplicându-se chimioterapie, apoi laringectomie totală urmată de radioterapie. În aceste stadii se practică şi rezolvarea metastazelor ganglionare prin evidări ganglionare radicale sau modificate. În caz de eşecuri terapeutice sau recidive se aplică chimioterapie.

În localizările glotice, datoritã particularităţilor morfofuncţionale, terapia aplicată este şi ea diferenţiată în funcţie de stadializare.

În **stadiul I**, tratamentul ales este terapia endoscopică sau microchirurgia laringiană cu laser sau diferite tehnici clasice de chirurgie parţială verticală funcţională ca: cordectomie, laringec-

tomie fronto-laterală sau frontală anterioară, deasemeni posibilitatea aplicării radioterapiei. În caz de recidive sau eşecuri terapeutice, acestea se rezolvă prin radioterapie sau completarea laringectomiei.

În **stadiul II**, se aplică tratament de exereză endoscopic, microchirurgie cu laser sau metoda chirurgicală funcţională clasică sub forma hemilaringectomiei tip Hautant şi Gluck Sorenson, hemiglotectomie Guerrier etc, sau se optează pentru radioterapie. În caz de eşec terapeutic se practică iradiere sau completarea laringectomiei.

În **stadiul III** se poate încerca chimioterapie urmată de chirurgie laringiană reconstructivă tip crico-hioidopexie Labayle sau crico-hioido-epiglotopexie Meyer Piquet sau după caz, laringectomie totală, cu evidare ganglionară radicală şi radioterapie postoperatorie. Alţi autori aplică tratament radiochimioterapic şi numai în caz de eşec terapeutic sau recidivă, practică laringectomia totală.

În **stadiul IV** se aplică tratamentul în sandwich sub formă de chimioterapie preoperatorie, urmată de laringectomie totală cu evidare ganglionară radicală şi radioterapie. În caz de eşecuri terapeutice sau recidive tumorale, se practică chimioterapie şi tratament paleativ, simptomatic. În localizările subglotice sau transglotice, descoperirea lor se face în stadii avansate T3-T4, cu adenopatie manifestă, motiv pentru care se recomandă aplicarea unei terapii combinate, sub forma chimioterapiei preoperatorii, urmată de laringectomia totală, evidare ganglionară radicală şi iradiere postoperatorie. În caz de eşec terapeutic sau recidivă tumorală se practică chimioterapie şi tratament simptomatic. Tratamentul formelor rare de cancer laringian şi al neoplasmelor secundare laringiene este diferit. Carcinomul cu celule verucoase are rezolvare chirurgicală, ele fiind radiorezistente. Limfoepitelioamele, adenocarcinoamele, sarcomul şi limfoamele non-hodgkiniene sunt tratate în general prin iradiere, laringectomia totală aplicându-se în caz de eşec ca chirurgie de salvare. În situaţia neoplasmelor secundare laringiene, tratamentul se adresează atât tumorii primitive,

cât şi celei laringiene, fiind în general radiochimioterapic şi chirurgical, de ablaţie al tumorilor. Se poate astfel concluziona, că tratamentul neoplasmului laringian este diferenţiat după localizare, stadializare şi de multe ori după acceptiunea pacientului, încercându-se pe cât posibil rezolvarea prin chirurgie funcţională sau radioterapie pentru prezervarea vorbirii, respiraţiei şi deglutiţiei corespunzatoare. Rezultatele pentru stadiile T0, T1 şi T2 sunt în general superpozabile, indiferent de calea aleasă chirurgicală sau radioterapeutică. În stadiile avansate T3-T4 este unanim acceptat tratamentul complex radiochimioterapic şi chirurgical, cu rezolvarea ariilor ganglionare metastazante, laringectomiile totale fiind urmate de protezare şi reeducare vocală în scopul unei bune reinserţii sociale. Tratamentul cancerului laringian depinde de mai mulţi factori: tumoral, pacient şi cei ce ţin de tehnică. Importantă este precizarea stadiului tumoral şi al localizării în alegerea terapiei.

În concluzie, în cazul carcinomului spinocelular laringian putem afirma că:

În tumorile supraglotice se ţine seama de localizarea marginală, prinderea spaţiului preepiglotic şi metastazele ganglionare ce înrăutăţesc prognosticul. Tratamentul chirurgical prezintă proceduri conservatorii pentru leziunile T1 - T2 în general când nu este prinsă glota şi aritenoizii, practicându-se laringectomia parţială orizontală Alonso sau epiglotectomia Huet. În tumorile glotice tratamentul chirurgical prezintă proceduri conservatoare pentru leziunile în stadiile 1 şi 2, practicându-se diferite tipuri de laringectomii parţiale verticale. Atât în localizările supraglotice şi glotice în stadii T3 şi T4 cât şi în localizarea gloto-subglotică, tratamentul chirurgical constă în laringectomie totală cu controlul ariilor ganglionare cervicale. Se poate aplica, de asemenea, tratament radiochimioterapic cu tratament chirurgical de salvare în cazul eşecurilor sau recidivelor tumorale. În cazul metastazelor ganglionare se aplică tratament radiochimioterapic adjuvant tratamentului chirurgical. (12, 13, 15, 17, 23, 34, 41, 42)

BIBLIOGRAFIE

1. BERKOVITZ B.J., MOXHAM H. - *A Text Book of Head and Neck Anatomy*. Bristol, 1988.
2. BECKER W., Naumann H.H., mPFALTY C.R: - *Ear, Nose and Throat Diseases*. Georg Thieme Verlag, Stuttgart, New Zork, 1989.
3. BROWNING G.G. - *UpDated ENT*. Butterworths, second Edition, 1987.
4. BRUNELLI M. and colab. - *Genetics of laryngeal cancer: an experimental study (Italian)*. Acta Otorhinolaryngologica Italica, 1997, 17(5): 338-46.
5. BURUIANĂ M. - *Otorinolaringologie pediatrică*. Editura Medicală, Bucureşti, 1992.
6. CĂLĂRAŞU R., ATAMAN T., ZAINEA V. - *Manual de patologie otorinolaringologică şi chirurgie cervico-facială*. Ed. Univ. "Carol Davila", Bucureşti, 2000.
7. CANTIN H.D. - *Imaging of the larynx*. Journal Radiology, 1989, 173, 1-11.
8. COBZEANU M.D. – *Patologie oncologică ORL. Cancerul de hipofaringe*. Ed. Vasiliana '98, 2001.
9. COBZEANU M.D. – *Patologie oncologică ORL. Cancerul de laringe*. Ed. Ars Longa, 1999.
10. COBZEANU M.D., COSTINESCU V. - *Course of Ear, Nose and Throat Diseases*. Editura Vasiliana '98, Iaşi, 2001.
11. COBZEANU M.D., RUSU D. – *Curs de patologie otorinolaringologică şi cervico-facială*. Ed. PIM, Iaşi, 2003.
12. COBZEANU M.D., SCRIPCARU D., STEGARU G., R. DARABĂ, V. COSTINESCU, C. DINU - *Studiu epidemiologic al cancerului de laringe*. - Revista Societăţii ORL, vol. XXIII, Nr. 1-2, 2001, pg. 93-97 .
13. COBZEANU M.D. - *Aportul laringectomiilor parţiale verticale în tratamentul complex al neoplasmului glotic. Teză de doctorat*, 1995.
14. COLTON R.H., WOO P., BREWER D.W., GRIFFIN B., CASPER J. - *Stroboscopic signs associated with benign lesions of the vocal cords*. J Voice, 1995, 9(3): 312-25.
15. COMŞA Gh. Î. - *Bazele morfofuncţionale ale chirurgiei reconstructive şi funcţionale laringiene*. Editura Vasiliana '98, 2003.

16. COSGAREA M. - *Ecografia în ORL*, Rev. ORL 4/1989, 283.
17. COSTINESCU V., COBZEANU M.D., DINU C. - *The results of the surgical treatment of laryngeal glottic cancer obtained în ENT Department of "Saint Spiridon" Universitary Hospital, Iaşi, Romania, between 1983-1995.* Volum lucrări Congres EUFOS, Budapesta, 9-14 iunie 1996, publicată în extenso în volum internaţional, Monduzzi Editore, Bologna, Italia, 1996, pg. 335-340.
18. COTULBEA S. - *Curs de Otorinolaringologie.* Litografia U.M.F. Timişoara, 2001.
19. CUMMINGS CH. W. and colab. - *Otorhinolaringology* - Head and Neck Surgery. Third Edition, Mosby, vol. Î, 1998.
20. CUMMINGS Ch.W. - *Otolaryngology. Head and Neck Surgery.* Third Edition, Mosby, 1993, vol. ÎII, 1823-2229.
21. DINU C. - *Curs de Otorinolaringologie.* Litografia U.M.F. Îaşi, 1979.
22. DINU C., MÂRŢU D., ANTOHE D., COBZEANU M.D., GHINDARU T., BERIGOI E., PORUMB M. – *Importanţa conexiunilor limfatice laringo traheale şi tiroidiene în tratamentul chirurgical al tumorilor maligne de organ.* Conferinţa Naţională ORL Iaşi , 1992.
23. DUBREUIL Ch., HAGENAUER J.P., MORGEN A. - *ORL pour le practicien.* SIMEP, 1987.
24. FERLITO A. - *Neoplasms of the Larynx*, 1993, Churchill Livingstone , Edimburgh, London, New York, Tokyo.
25. GÂRBEA ŞT. şi colab. - *Patologie ORL.* Ed. Didactică şi Pedagogică, Bucureşti, 1980.
26. GLUCKMAN J., GULLANE P., JOHNSON J. – *Practical Approach to Head and Neck Tumors*, New York Raven Press, 1994.
27. GRAY H. - *Gray's Anatomy descriptive and surgical.* The Classic colector's Edition, Gramercy Books, New York-New Jersey, 1995.
28. GUERRIER J. - *Les lymphatiques et la triangulation chirurgicale du cou.* Les Cahiers d'ORL, 1986, TXXI, 10, 811-821.
29. GUERRIER J. - *Anatomie du Larynx et Chirurgie funcţionelle du Cancer du larynx.* Les Cahiers d'ORL, 1984, TXIX, nr. 2, 97-102.

30. HOCIOTĂ D., CĂLĂRAŞU R., BACALBAŞA A., DIMITRIU T., SUCIU M., MARIAN V. - *Problems and treatment în precancerous conditions of the larynx.* Rev Chir Oncol Radiol ORL Oftalmol Stomatol Otorinolaringol, 1986, 31(4): 241-8.
31. JABOUR B.A., LUFKIN R.B., HANAFEE W. - *Magnetic resonance imaging of the larynx.* Journal Topics Magnetic Resonance Imaging, 1990, 2(4), 60-68.
32. KIM D.Y. and colab. - *Videostrobokymographic analysis of benign vocal lesions.* Acta Otolaryngol, 2003, 123(9): 1102-9.
33. KLEINSASSER O. - *Tumors of the Larynx and hypopharynx.* Thieme Medical Publishers, New York, 1988.
34. LUPESCU S., COTULBEA S., POENARU M. şi colab.: *Tratamentul endoscopic cu laser CO_2 al paraliziei bilaterale de corzi vocale în adducţie.* Rev Română ORL, 2005, XXVII, 2, 382-386.
35. MYERS E.M. - *Head and Neck Oncology Diagnosis, Treatment and Rehabilitation.* Little Brown and Company Boston, Toronto, London, First Edition, 1991.
36. POPESCU Cr.R. - *Otorinolaringologie.* Manual universitar, Editura Info-Team, 1997.
37. REIDENBACH M.M. - *Normal topography of the comus electicus. Anatomical bases for the spread of laryngeal cancer.* Surgical and Radiologic Anatomy, 1995, 17(2): 107, 11, 4-5.
38. REIDENBACH M.M. - *Subglottic region: normal topography and possible clinical implications.* Clinica Anatomy, 1998, 11(1): 9-21.
39. REIDENBACH M.M. - *The paraglottic space and transglottic cancer: anatomical considerations.* Clinical Anatomy Germany, 1996, 9(4): 244-51.
40. REIDENBACH M.M. - *Topographical anatomy and oncologic implications of the antero-lateral surface of the arytenoid cartilage.* European Archives of the Oto-Rhino-Laryngology, 1998, 255(3): 140-2.
41. REMACLE M. and colab. - *CO_2 laser în the diagnosis and treatment of early cancer of the vocal fold.* European Archives of Oto-Rhino-Laryngology, 1997, 254(4): 169-76.
42. REMACLE M., LAWSON G. - *Surgery - general aspects în Carcinoma of Larynx.* Acta ORL Belgica, 1992, 46, 175 - 186.
43. ROELS H. - *Histopathology of laryngeal tumours.* Acta ORL Belgica, 1992, 46, 127-139.

44. SASAKI C., ISSACSON G. - *Functional Anatomy of the Larynx*. Otolaryngol. Clinics of North America. 1988, 21, 595-612.
45. SCOTT - BRAUN'S - *Otorinolaringology*. Sixth Edition, Butterworth - Heinemann, International Editions, 1997.
46. SELLARS S.L. - *Benign tumours of the larynx*. S Afr Med J, 1979, 56(22): 943-6.
47. SHOHET J.A., COUREY M.S., SCOTT M.A., OSSOFF R.H. - *Value of videostroboscopic parameters în differentiating true vocal fold cysts from polyps*. Laryngoscope, 1996, 106(1Pt1):19-26.
48. SILVER C.E. - *Laryngeal Cancer*, 1991, Thieme Medical Publishers, Inc, New York.
49. SINELNIKOV G.R. - *Atlas de anatomia omului, vol. II, III*. Editura Meridian, Moscova, 1973.
50. SOBIAN L.H., WITTEKIND Ch. - *U.I.C.: International Union Against Cancer. TNM Classification of Malignant tumors*. Sixth Edition, 2002.
51. TOMESCU E. - *Spațiul paraglotic, cale de extindere puțin cunoscută în cancerul de laringe*. Rev. ORL, 2/1986, 117.
52. VERGE P., VANNEIVILLE G., VERG J., FAIN J. - *Les limpathiques du larynx - Etude anatomique I*. Les Cahiers d'ORL, 1981, TXVI, 4, 329-339.
53. VERGE P., VANNEIVILLE G., VERG J., FAIN J. - *Les lymphatiques du larynx - Etude anatomique II*. Les Cahiers d'ORL, 1981, TXVI, 6, 349-359.
54. YAMASHITA K. - *Diagnostic and therapeutic ENT endoscopy medical view*, Tokyo, 1988.
55. ZENNER P.H. - *Terapie practică a afecțiunilor otorinolaringiene*. Editura PIM, Iași, 2002.

Capitolul 6

PATOLOGIE ESOFAGIANĂ

Asist. Univ. Dr. Cătălina Teodora PINTILIE

ANATOMIA CLINICĂ A ESOFAGULUI

Esofagul este un segment superior al tubului digestiv, un conduct musculo-membranos ce leagă faringele de stomac. Străbate regiunea cervicală, mediastinală posterioară şi abdominală superioară. Limita superioară este situată la nivelul gurii esofagului - corespunzător marginii inferioare a cartilajului tiroid, marginii inferioare a muşchiului constrictor inferior al faringelui şi vertebrei C6; inferior se termină la cardia – care se proiectează variabil cu mişcările respiratorii, la nivelul marginii stângi a vertebrelor T10-T11. (11,13,16,19,20)

Direcţia esofagului este de sus în jos, dinainte-înapoi, spre stânga. În plan frontal are o curbură cervicală convexă spre stângă până la T4, crosa aortei îl deviază spre dreaptă iar de la T7 coboară spre stangă până la flancul stâng al T10; în plan sagital coboară pe faţa anterioară a coloanei până la intersecţia cu bronhia stângă (T4-T5), după care se deplasează anterior.

Parcurgând porţiuni anatomice diferite, i se descriu segmente corespunzătoare fiecărei regiuni:

- *pars cervicalis* (5-8 cm) - situată pe linia mediană uşor deplasată spre stânga, în partea inferioară a gâtului;
- *pars toracalis* (16-20 cm) – de la pars cervicalis până la diafragm;
- *pars abdominalis* (2,5-3 cm) – situată între diafragm şi foseta subfrenică a stomacului.

- i se mai poate descrie o porţiune diafragamatică, de circa 1 cm, în regiunea unde esofagul traversează acest muşchi.

Lungimea esofagului variază în funcţie de mai mulţi factori – vârsta, sexul (mai lung la femeie), lungimea toracelui, plenitudinea gastrică, etc. – în medie fiind de 25-26 cm. Calibrul variază în funcţie de aceiaşi parametri ca şi lungimea, fiind în medie de 19-22 mm în stare de distensie; este neregulat, prezentând zone de îngustare fiziologică (strâmtori) şi zone mai dilatate. (5,6,7,11,13)

Strâmtoarea superioară cricofaringiană (gura esofagului) - situata la 14-16 cm de arcada buco-dentară, este o stramtoare condro-musculară activă, dinamică, constituită din muşchiul crico-faringian situat postero-lateral şi de cricoid situat anterior. Ea delimitează faringele de esofag şi reprezintă o zonă de rezistenţă scazută, fiind locul de formare a diverticulului Zencker;

Strâmtoarea mijlocie bronho-aortică este situată la aproximativ 25 cm de arcada buco-dentară. Este o stramtoare pasiva, punct fix pentru esofagoscopie, formata din *strâmtoarea aortică* produsă de arcul aortic şi *strâmtoarea bronşică* - situată cu 2 cm mai jos, produsă de bronhia principală stangă.

Stâmtoarea inferioară diafragmatică este situată la 36 cm de arcada buco-dentară, are un diametru de 16-19 mm, pe o lungime de 1-1,5 cm şi o structură complexă sfincteriană .(11,13,16,19,20)

Raporturile esofagului:

a. În porţiunea cervicală:

- *anterior* - traheea, de care este separat prin fibre conjunctivo-musculare; în porţiunea inferioară deviază spre stânga şi vine în raport cu corpul tiroidei, simpaticul cervical profund, nervul recurent stâng;
- *posterior*- ţesut conjunctiv lax retrofaringian, prevertebral, ce se continuă cu mediastinul posterior;

• *lateral* - marile vase ale gâtului, nervul recurent drept, canalul toracic, artera subclavie dreaptă.

b. În porţiunea toracică:

• *segmentul supra-aortobroşic sau supra-azigoaortic:*

- anterior - traheea de care este unit prin ţesut fibro-muscular;

- posterior - coloana vertebrală, de care este separat prin ţesut conjunctiv lax;

- lateral drept - pleura mediastinală, crosa venei azygos;

- lateral stâng - nervul recurent, originea arterei carotide, artera subclavie;

• *segmentul sub-aortic sau sub-bronşic:*

- anterior - bronhia stângă, ganglionii intertraheobronşici, faţa posterioară a atriului sting, nervul vag stâng;

- posterior - aorta descendentă, care îl încrucişează de sus în jos şi de la stânga la dreapta, coloana toracală, nervul vag drept;

- lateral - pleura mediastinală. La dreapta, între T7 şi diafragm, pleura mediastinal îl acoperă şi posterior.

c. În Porţiunea abdominală:

- anterior - peritoneu, lob hepatic stâng;

- posterior - stâlpul diafragmatic stâng, artera diafragmatică stângă;

- la stânga - fornixul gastric, ligamentul triangular;

- marginea dreaptă se continuă cu cardia. (11,13,16,19,20)

Structura esofagului cuprinde patru straturi:

- mucoasa: este un epiteliu pavimentos stratificat; prezintă striuri longitudinale continui, regulate;
- submucoasa;
- musculara: striată pentru ¼ superioară
  striată şi netedă în urmatoarea ¼
  netedă în ½ inferioară;
- adventicea.

Esofagul se fixează la nivelul faringelui, inelului diafragmatic şi stomacului , în rest fiind legat de celelalte structuri printr-un ţesut conjunctiv lax ce permite decolarea uşoară. (6,7,11)

Vascularizaţia esofagului

Arterele: provin în regiunea cervicală şi toracică superioară din artera tiroidiană inferioară şi dintr-un ram al arterei subclaviculare. În zona bifurcaţiei traheale primeşte ramuri din arterele eso-traheale, arterele bronşice şi intercostale. Partea toracică inferioară şi abdominală primesc ramuri din arterele esofagiene proprii din aortă, din coronara stomahică şi diafragmatica inferioară.

Venele: colectează sângele din două plexuri venoase – submucos şi periesofagian. Venele din partea superioară drenează în vena azygos, iar cele inferioare în vena splenică şi apoi în vena portă; se realizează astfel anastomoze portocave.

Limfaticele: formează o reţea mucoasă şi alta musculară. Drenajul se realizează către: - ganglionii cervicali parajugulari şi paratraheali pentru esofagul cervical şi toracic superior;

- ganglionii medistinali posteriori şi traheobronşici pentru esofagul mijlociu;
- ganglionii ligamentului gastro-hepatic şi ganglionii celiaci, pentru esofagul inferior.

Inervaţia esofagului

Inervaţia simpatică provine din ganglionii paravertebrali şi ganglionii celiaci.

Inervaţia parasimpatică provine din nervul vag. (5,6,7,11, 13,16,19,20)

Consideraţii clinice :

- prezenţa strâmtorilor fiziologice predispune la fixarea corpilor străini la aceste niveluri; de asemenea, stenozele esofagiene postcaustice sunt strânse la nivelul strâmtorilor datorită leziunilor mai profunde favorizate de spasmele ce apar la acest nivel;

- depăşirea peretelui esofagian cauzată de corpi străini penetranţi, manevre endoscopice intempestive, procese infiltrative, etc.– produce leziuni diverse la nivelul organelor învecinate: fistulă eso-traheală sau eso-bronşică, paralizii recurenţiale, hemoragii prin interesarea marilor vase din mediastin, infecţii mediastinale severe, etc;

- afecţiunile organelor învecinate esofagului vor avea răsunet asupra acestuia: tumori traheo-bronşice şi bronhopulmonare, anevrisme de aortă, hipertrofia cardiacă, adenopatii laterocervicale şi mediastinale, afecţiuni tiroidiene, etc.

FIZIOLOGIA ESOFAGULUI

La nivelul esofagului se derulează timpul trei al deglutiţiei. Bolul alimentar, propulsat de musculatura faringiană, traversează gura esofagului, care se deschide reflex şi cade liber în porţiunea cervicală. De la nivelul strâmtorii bronhoaortice se deplasează datorită undelor peristaltice secundare. Cardia se deschide reflex când bolul ajunge la acest nivel. Deglutiţia este influenţată de gravitaţie, peristaltism şi presa esofagiană. Peristaltismul se realizează datorită plexurilor nervoase parietale; undele peristaltice primare şi secundare sunt prezente în mod fiziologic la nivelul esofagului, cele terţiare având semnificaţie patologică.

Activitatea sfincterelor este caracterizată de tonus şi rezistenţă. Sfincterul cricofaringian este de obicei închis, împiedicând trecerea conţinutului alimentar din esofag în faringe; deglutiţia realizează o deschidere rapidă. Sfincterul esofagian inferior este de asemenea închis de obicei, refluxul alimentelor din stomac în esofag fiind oprit de funcţia de papilă a unghiului gastro-esofagian şi a bulei de aer a stomacului.(5,6,10,13,19,15)

SEMIOLOGIA AFECŢIUNILOR ESOFAGIENE

Este dominată de prezenţa ***sindromului esofagian***, caracterizat în principal de asocierea: disfagie, durere, regurgitaţie, sialoree. (2,6,7,10)

a. Disfagia: reprezintă dificultatea la înghiţire, frecvent asociată cu jenă retrosternală sau oprirea dureroasă a alimentelor. Poate îmbrăca diferite aspecte:

- brusc instalată, asociată cu sufocare, tuse, necesitatea înghiţirii , ce dispar rapid, fiind de natură spastică, funcţională;
- insidios, lent, progresiv instalată, fiind de natură organică;
- intermitentă, alternând perioade de normalitate cu întreruperea tranzitului;
- selectivă, iniţial pentru solide cu deglutiţia lichidelor normală, apoi completă, sau disfagia paradoxală, cu trecerea solidelor dar oprirea lichidelor.(6,7,22)

b. Durerea: senzaţie de constricţie dureroasă, retrosternală sau epigastrică, frecvent însoţită de disfagie. Poate fi constantă (corpi străini, inflamaţii), inconstantă (spasme, diverticuli), spontană (inflamaţii, tumori), acută (perforaţii, arsuri), cronică (tumori, infecţii), reflexă (în timpul deglutiţiei – gastrite, ulcer sau cancer gastric). Poate apărea hiperestezia mucoasei esofagiene în manifestări nevrotice (arsuri, înţepături, tenesme, constricţii, etc.) (6,7,22)

c. Regurgitarea: reîntoarcerea bruscă, fără efort şi greaţă, în cavitatea bucală a alimentelor oprite în esofag la nivelul unui obstacol mecanic, funcţional sau anatomic. Alimentele nu sunt digerate, pot avea miros fetid dacă au stagnat, amestecate cu multe mucozităţi şi salivă. După nivelul obstacolului pot fi precoce – în esofagul superior sau tardive, când leziunea este în esofagul inferior.

d. Simptome de asociere: în afecţiunile esofagiene mai pot apărea următoarele simptome:

- sângerarea – cu aspect de hematemeză sau melenă;

- halena fetidă;
- durere interscapulară, în perforaţii şi periesofagite;
- eructaţii;
- sughiţul;
- sindromul pseudoastmatic;
- tulburări cardiace – reflex eso-vasomotor;
- şocul în cazul traumatismelor mecanice şi chimice. (2,5,6,7, 10,22,24,26)

METODE DE EXPLORARE ESOFAGIANĂ

a. Examenul radiologic: prin diverse metode - statice şi dinamice – se evidenţiază modificările funcţionale şi morfologice ale esofagului. Este examenul cel mai des folosit, oferind date suficiente pentru stabilirea unui diagnostic. (1,2,8,15) Se efectuează:

- examenul radiologic pe gol – chiar dacă esofagul nu este vizibil direct, se pun în evidenţă corpi străini radioopaci, leziunile extraesofagiene (coloană, mediastin), perforaţii esofagiene cu umbre de aer periesofagiene, etc.;
- examenul radiologic cu substanţă de contrast (gaze sau diverse substanţe – sulfat de bariu, iod uleios, lipiodol, gastrografin); radioscopia şi radiocinematografia studiază esofagul în dinamică, evidenţiind tulburări funcţionale, perturbări ale peristaltismului, diskinezii, unde secundare, spasme, paralizii;
- examenul radiologic cu dublu contrast.

Examenele radiologice se efectuează în diverse incidenţe (transversală, antero-posterioară, oblică anterioară dreaptă şi posterioară stângă, frontală). Se cercetează modul de umplere, de tranzit şi de evacuare, datele asupra calibrului, formei şi stării mucoasei.(1,2,5,8,15)

b. Cinematografia şi roentgencinematografia, precum şi *mucografia* – se pot folosi pentru analiza funcţională ce uşurează diagnosticul.

c. Scintigrafia – utilizarea izotopilor radioactivi permite studiul tranzitului esofagian (în special refluxul) şi depistarea tumorilor.

d. Tomografia computerizată – permite aprecierea mediastinului şi extensia leziunilor în spaţiul periesofagian.

e. Esofagoscopia – metodă vizuală de examinare directă a interiorului esofagului. Se poate efectua cu tub rigid sau tub flexibil (fibroscop). Abordul se poate face prin cavitatea bucală sau retrograd, prin gastrostomă, excepţional prin orifiuciul de esofagotomie (esofagoscopie cervicală). Este mai greu de tolerat de către bolnavi dar oferă informaţii de certitudine şi permite efectuarea unor manevre. Cele două variante se completează reciproc, fiecare având indicaţii specifice.(1,2,7,8,15)

- Esofagoscopia cu tub rigid: este foarte utilă, cu cele mai multe indicaţii; este o specialitate a ORL-istului. Poate fi folosită în scop diagnostic (boli ale esofagului pe toată lungimea lui, ultrasonografia esofagiană intraluminală, prelevare pentru examen histopatologic, citologic, bacteriologic) şi terapeutic (extracţia corpilor străini, rezecţia endoscopică a tumorilor benigne, a coletului unor diverticuli hipofaringieni, dilataţia stenozelor, injectarea varicelor esofagiene sau hemostaza, "intubaţia" unei tumori maligne). Se poate practica cu anestezie locală sau mai bine cu anestezie generală ce permite o mai bună relaxare şi este mai bine tolerată de bolnav. Este contraindicată în diverse situaţii, generale şi locale, când devine utilă examinarea fibroscopică (anevrism de aortă, insuficienţă cardiacă, hematemeză, hemoptizie, boli ale organelor din vecinătate – coalană vertebrală, paralizie recurenţială bilaterală, esofagita corozivă acută, anchiloza articulaţiei temporomandibulare, trismus,etc.).
- Esofagoscopia cu tub flexibil (fibroscopia): este practicată în special de gastroenterolog sau în specialitatea noastră în cadrul

panendoscopiei. Tehnica este mai simplă, fără specializare deosebită, este mai confortabilă pentru pacient, poate fi folosită pentru screening, dar are indicaţii mai limitate, în special diagnostice. Se recomandă ori de câte ori este contraindicată examinarea cu tubul rigid, pentru examinarea funcţională ce nu e posibilă cu anestezia generală şi pentru examinarea în continuare a stomacului şi duodenului. Cu toate acestea, examinarea intempestivă poate antrena complicaţii (perforaţii, fistule).

f. Manometria intraluminală a esofagului: dă informaţii asupra motricităţii esofagului în bolile funcţionale.Se măsoară presiunea la nivelul sfincterului gastro-esofagian, sfincterului esofagian superior şi hipofaringelui. Radiomanometria asociază manometria cu explorarea radiologică.

g. Electromanometria, electromiografia, kimografia esofagului: alte metode de explorare funcţională esofagiană, pentru studiul peristalticii.

h. Teste farmacodinamice: se folosesc în diferenţierea stenozelor funcţionale de cele organice şi în special în punerea diagnosticului de acalazie. Se face: testul cu nitrat de amil (efect miorelaxant şi vasodilatator), testul cu mecolil şi testul cu carbacol (cu efect parasimpaticomimetic).

i. Ultrasonografia endoscopică şi citometria de reflux: măsoară modificările ADN-ului celular.

j. Metodele de explorare biologică: cuprind examenul histopatologic (după recoltarea biopsiei prin esofagoscopie sau raclarea tumorii), examenul citologic (din secreţie aspirată), examenul chimic al lichidului de aspiraţie, examenul bacteriologic (pe frotiu sau cultură).

k.Colorarea cu albastru de toluidină: evidenţiază metastazele mucoase sau localizările multicentrice.(1,2,5,7,8,9,15)

MALFORMAŢIILE CONGENITALE ALE ESOFAGULUI

• *Diafragmele membranoase (imperforaţia esofagului)* – reprezintă o malformaţie rară, esofagul având aspect structural normal, lumenul fiind însă întrerupt pe distanţe variabile de un diafrag.(1,2,4,6,7,21)

• *Atreziile esofagiene.* Se întâlnesc în special în porţiunea mijlocie esofagiană cu dilatarea în porţiunea superioară şi terminarea în fund de sac în porţiunea bifurcaţiei traheei – în varianta parţială, sau se prezintă sub forma unui cordon dur, fibros pe toată întinderea – în varianta totală. Se pot asocia cu alte malformaţii (fistule eso-traheo-bronşice, malformaţii vasculare). Simptomele se evidenţiază imediat după naştere – hipersalivaţie şi mucozităţi buco-faringiene ce împiedică respiraţia normală; pot apărea aspiraţii pulmonare cu complicaţii, imposibilitatea alimentaţiei orale, cu disfagie completă, regurgitaţii. În forma incompletă, există un sindrom esofagian de gravitate proporţională cu calibrul stenozei. Diagnosticul se confirmă prin examen fibroscopic sau radiologic. Tratamentul este chirurgical, prin abord extrapleural sau transpleural drept – refacerea tractului esofagian: se poate practica rezecţia parţială cu anastomoză termino-terminală în diafragmele membranoase sau rezecţii mai întinse şi esofagoplastii cu stomac sau colon. (1,2,4,6,7,21)

• *Brahiesofagul* – malformaţie congenitală datorată unei dezvoltări incomplete a esofagului, acesta fiind mai scurt, cu cardia – şi uneori o porţiune din stomac - în torace. Recunoaşte mai multe mecanisme de producere: întârziere în deschiderea sfincterului esofagian inferior, absenţa unei peristaltici normale în segmentul distal, lipsa dezvoltării esofagului. Clinic determină disfagie, dureri retrosternale, regurgitaţii importante. Poate determina complicaţii ca aspiraţii pulmonare (sindrom Mendelson), tulburări de ritm cardiac prin compresiuni. Se evidenţiază prin examen radilogic, fibroscopic,

manometric. Tratamentul este chirurgical, în special în cazurile cu esofagite peptice rebele, şi constă în ridicarea diafragmului şi strâmtarea orificiului diafragmatic esofagian. .(1,2,4,6,7,21,22,26)

• *Disfagia lusoria* – reprezintă o malformaţie dată de emergenţa aortică a arterei subclaviculare drepte ce apare sub cea stângă, comprimând faţa posterioară a esofagului supraaortic. Determină disfagie. Diagnosticul se pune prin tranzit baritat esofagian şi aortografie. Tratamentul este chirurgical şi constă în reimplantarea normală a arterei subclaviculare drepte.(1,2,4,5,7,9,12, 14,17,18,21,22,26)

TRAUMATISMELE ESOFAGULUI

Datorită situării sale profunde, atât în segmentul cervical, cât mai ales în intratoracic şi abdominal, esofagul este suficient de protejat, patologia traumatică fiind destul de rară. Ca mecanism de producere, se pot produce traumatisme externe sau interne, în special prin manevre endoesofagiene. (2,6,7,12,15,23,29)

Traumatismele externe se produc aproape exclusiv în regiunea cervicală şi de obicei sunt traumatisme complexe, ce interesează şi alte organe învecinate; cel mai frecvent este afectat laringele şi/sau traheea, datorită strânsei legături funcţionale ce există între calea respiratorie şi cea digestivă la acest nivel, dar de gravitate deosebită sunt şi leziunile ce se pot produce la nivelul pachetului vasculo-nervos sau coloanei cervicale. Circumstanţele în care se produc traumatismele externe ale esofagului cervical sunt diverse: plăgi produse prin arme albe sau arme de foc, în condiţii de agresiuni sau tentative de sinucidere, accidente rutiere sau de muncă, muşcături de animale, contuzii cervicale importante ce zdrobesc esofagul pe planul dur posterior reprezentat de coloana vertebrală.

În segmentul toracic şi cel abdominal, esofagul este supus cel mai adesea traumatismelor interne, dintre acestea majoritatea fiind

iatrogene; corpii străini esofagieni, în special cei anfractuoşi, vulneranţi înghiţiţi accidental sau voluntar pot produce leziuni diverse ale peretelui esofagian şi nu trebuie uitată nici posibilitatea unor rupturi spontane ale esofagului.

În ceea ce priveşte tipul de leziune, se pot întâlni plăgi, rupturi, perforaţii, etc., dar aspectul clinic este determinat şi de alti factori: straturile peretelui esofagian care sunt interesate şi eventual afectarea structurilor periesofagiene, timpul scurs de la producerea traumatismului, alte afecţiuni asociate.(1,2,3,4,5,6,7,8,9,23)

1. **Plăgile esofagiene**: reprezintă soluţii de continuite la nivelul peretelui esofagian. Leziunea propriu-zisă poate fi netă sau "zdrenţuită", completă sau parţială, tangenţială sau transfixiantă, punctiformă sau întinsă. Când este interesat esofagul cervical, se asociază de obicei leziuni traheale sau jugulo-carotidiene; în afectarea segmentului toracic, pot apărea leziuni ale plămânilor, traheei, bronhiilor, cordului sau vaselor mari. Din punct de vedere clinic, simptomatologia diferă după segmentul afectat, disfagia fiind însă constant întâlnită în toate tipurile de leziuni:

- în regiunea cervicală, datorită leziunilor traheale şi vasculare, simptomatologia poate fi dominată de dispnee sau hemoragie; în contextul unei plăgi anterolaterale a gâtului, se evidenţiază efracţia esofagului, prin care se exteriorizează salivă sau alimente; uneori datorită leziunilor asociate, plaga esofagiană poate scăpa evaluării iniţiale şi să devină manifestă prin apariţia complicaţiilor;

- în segmentul toracic apar: durere retrosternală, hematemeză, emfizem subcutanat cervical, tahicardie; simptomele nu sunt foarte caracteristice leziunii esofagiene pretând la confuzii cu afectarea arborelui respirator, motiv pentru care este dificil diagnosticul precoce. În aceste condiţii, datorită septicităţii

segmentului digestiv, apar chiar în decurs de câteva ore infecţii mediastinale severe;

- plăgile esofagului abdominal sunt rarisime, au o simptomatologie complexă dar cu răsunet abdominal.

Pacienţii la care se suspectează o leziune esofagiană, trebuie supraveagheaţi şi urmăriţi în dinamică, pentru a preveni apariţia complicaţiilor. Dacă în plăgile crevicale diagnosticul este mai uşor de stabilit, pentru celelalte localizări sunt necesare examinarea endoscopică şi explorarea radiologică – simplă sau cu substanţă de contrast hidrosolubilă. (1,2,3,4,5,6,7,8,9,23)

2. **Perforaţiile esofagiene**: reprezintă apariţia din interior a unei discontinuităţi în peretele esofagului, prin acţiunea unui corp străin sau a unei manevre de explorare esofagiană (esofagoscopie, dilataţii). Este considerată cea mai frecventă leziune de natură traumatică a esofagului; astfel de accidente apar adesea pe un esofag patologic (afectat de diverse procese inflamatorii, erozive sau tumorale), iar dimensiunile lor nu sunt în general mari. Simptomatologia perforaţiilor esofagiene este în general unitară şi adesea specifică, incluzând:

- durere: apare în toate cazurile şi se caracterizează prin intensitate mare, lancinantă, agravată de deglutiţie; localizarea ei este variabilă (cervicală, retrosternală, epigastrică); durerea poate fi şocogenă - semne îngrijorătoare sunt: tahipneea, tahicardia, hipotensiunea arterială, febra, oliguria;

- disfagie (dificultate la înghiţire) este importantă deoarece semnalează o suferinţă a esofagului;

- dispnee - când există şi afectarea spaţiului pleural sau când există şi perforaţia căilor respiratorii;

- emfizem subcutanat.

- mai rar, pacienţii pot prezenta: vărsaturi (hematemeză sau doar striuri de sânge), peritonită, apărare musculară epigastrică.

Precizarea diagnosticului se face după esofagoscopie, iar examenul radiologic oferă informaţii şi asupra posibilelor complicaţii. (1,2,3,4,5,6,7,8,9,23)

3. **Rupturile esofagiene**: sunt soluţii de continuitate cu mecanism de producere din interior spre exterior, întâlnindu-se în cazul politraumatismelor, corpilor străini esofagieni sau se pot produce spontan.

Ruptura spontană a esofagului (*sindromul Boerhaave*) este un sindrom clinic grav, întâlnit mai frecvent la bărbaţi între 40-60 ani. Cauzele sunt multiple: vărsături violente, acces de tuse, efort de defecaţie, convulsii puternice, la femei travaliul. Localizarea leziunilor la nivelul esofagului inferior este explicată de rezistenţa diminuată a peretelui ca urmare a structurii sale. În jumătatea inferioară fibrele musculare striate sunt înlocuite cu fibre netede a căror organizare este inelară sau spiralată dar inegală, ceea ce creează zone mai puţin rezistente. Tabloul clinic este dominat de instalarea brutală a durerii toracice, însoţită de tahipnee (frecvenţă respiratorie crescută), disfagie, hipotensiune (scăderea tensiunii arteriale). Prezenţa pneumotoraxului sau hidrotoraxului complică evoluţia . Se instalează rapid şocul cardio-respirator, cu agitaţie extremă, paloare, cianoză şi dispnee intensă. Diagnosticul sindromului este dificil şi posibil doar în 50% din cazuri. Confuzia cu infarctul miocardic, disecţia de aortă, perforaţia unui ulcer esofagian sau gastric este posibilă. (4,5,6,7,8,9,23,26,27,28,29)

4. **Hematomul esofagian**: Hematomul esofagian reprezintă acumularea de sânge între straturile peretelui esofagian, o condiţie patologică rară care poate fi spontană sau secundară unei traume sau unei intervenţii medicale. Hematomul esofagian este asociat cu perforaţia esofagiana şi complicaţiile septice: mediastinita şi abcesul. Hematomul esofagian apare tipic în cadrul vărsăturilor repetate deşi s-au raportat şi hematoame spontane, mai ales la pacienţii cu

afecţiuni hemoragice (factorii precipitanţi sau predispozanţi : coagulopatiile, endoscopia sau scleroterapia variceală , ingestia de corpi străini, trauma toracică, leziunile prin alimente ca rezultat al traumei abrazive ,etc.). Aproximativ 80% dintre hematoamele intramurale apar la femei. Sunt afectate mai ales femeile de vârsta mijlocie. Terapia conservativă conduce la un prognostic excelent. Hematoamele esofagiene se rezolvă în general în -2-3 săptamini fără sechele pe termen lung. Intervenţia chirurgicală este indicată doar la pacienţii cu hematemeză persistentă masivă.

Complicaţiile posibile ale perforaţiilor esofagiene sunt: pneumotorax, abcese periesofagiene, mediastinite, fistule diverse (eso-traheale, eso-pleurale), bronhopneumonii şi alte infecţii şi inflamaţii ale parenchimului şi foiţelor pleurale, tardiv pot apărea stricturi şi stenoze pe traiectul esofagului.

În general, tratamentul traumatismelor esofagiene este chirurgical, în lipsa acestuia, mai ales în leziunile ce includ discontinuităţi ale peretelui esofagian, prognosticul fiind rezervat şi mortalitatea ridicată. Cel mai bun prognostic îl au leziunile esofagului cervical, deoarece diagnosticarea lor este mai facilă, rezolvarea chirurgicală se realizează mult mai uşor şi ele asociază cele mai puţine complicaţii. Leziunile esofagului toracic au un prognostic rezervat, iar mediastinita (complicaţia ce apare frecvent în aceste cazuri) este greu de ţinut sub control şi tratat.

Tratamentul poate fi conservator în perforaţiile mici, unele având tendinţa de vindecare spontană prin punerea în repaus a esofagului şi tratament profilactic antibiotic. Pentru plăgile esofagiene şi perforaţiile mari, tratamentul este chirurgical şi depinde de sediul şi tipul leziunii, timpul scurs de la accident, prezenţa altor leziuni asociate. În leziunile recente se recomandă explorarea plăgii cu inventarierea leziunilor, sutura soluţiilor de continuitate, drenaj eficient, punerea în repaus a esofagului prin plasarea unei sonde

nazo-gastrice ce se menţine circa 10 zile; pacientul este monitorizat clinic şi paraclinic şi beneficiază de tratament antibiotic masiv, alimentaţie pe sondă şi parenterală, reechilibrare hidroelectrolitică, calmante. În leziunile vechi, sutura se va face în doi timpi, iar în cazul complicaţiilor supurative se intervine iniţial pentru drenajul eficient, urmând ca închiderea leziunii esofagiene să se facă ulterior, fie prin sutură fie prin intervenţii plastice. (1,2,3,4,5,6,7,8,9,12, 19,21,22,23,26,27,29)

AFECŢIUNILE INFLAMATORII ALE ESOFAGULUI

Esofagitele reprezintă inflamaţii de natură microbiană ale peretelui esofagian, având drept factori favorizanţi agenţi microbieni, corozivi, refluxul gastro-esofagian, avitaminoze, factori toxici, alte afecţiuni (sindromul Plummer Vinson, anemia Biermer).

Se întâlnesc esofagite peptice, caustice şi traumatice (ultimele două tratate la capitolele omonime). (3,4,6,7,9)

Esofagita peptică - apare datorită acţiunii peptice a sucului gastric asupra mucoasei esofagiene. Este favorizată de modificarea anatomică a zonei cardio-tuberozitare prin diferite intervenţii chirurgicale din patologia stomacului şi a herniei hiatale ce determină refluxul esofagian al sucului gastric. Leziunile se produc în porţiunea caudală a esofagului, sub aspectul unor zone de inflamaţii şi ulceraţii, cu musculatura îngroşată şi posibile stenozări.

Din punct de vedere clinic, debutul este insidios cu pirozis şi durere. În evoluţie apar eructaţii dureroase, disfagie, sialoree, vărsături, scădere în greutate şi diminuarea capacităţii de efort. Diagnosticul se pune prin examenul baritat esofagian şi esofago scopie.

Fără tratament se poate complica cu hemoragii, stenoză şi posibilă malignizare. Tratamentul cuprinde o fază medicală în formele nestenozate, cu instituirea regimului igieno-dietetic,

administrarea de antispastice, antiacide, scădere ponderală la persoane obeze. Când se recomandă tratamentul chirurgical se urmăreşte în special suprimarea incompetenţei sfincteriene ce determină reflexul gastro-esofagian. De mare importanţă în stabilirea conduitei şi alegerea tehnicii sunt datele furnizate de esofago scopie şi pH-metrie. În 1987 De Meesta şi Aure au preconizat aplicare a şase metode (Hill, Belsey Mark IV, Nissen, Lortat Jacob, Toupet, Harrington) – utile în gastroenterologie şi chirurgia digestivă . (10,12,14,17,18)

ESOFAGITA COROZIVĂ

Esofagita corozivă se prezintă sub două forme clinice, ce sunt de fapt stadii evolutive ale aceleaşi afecţiuni: - esofagita corozivă acută: caracterizată prin leziuni ale esofagului produsă de ingerarea de substanţe caustice, acizi sau baze;

- esofagita corozivă cronică sau stenoza esofagiană postcaustică: caracterizată prin îngustarea cicatriceala secundară, inevitabilă a esofagului după o esofagită postcaustică acută. (1,2,3,46,7,9,10,21,23,28,29)

Este provocată de ingestia de substanţe chimice caustice: sodă caustică (cel mai frecvent), acizi (sulfuric, clorhidric, acetic, azotic), fenol, mai rar săruri (sulfat de cupru, clorură de zinc,etc). Cel mai frecvent sunt afectaţi copii cu vârsta sub 7 ani, nesupravegheaţi sau vârstnici fără discernământ, categorii de vâstră la care ingestia este de obicei involuntară, accidentală; la adulţi mai frecvent se întâlneşte ingestia voluntară, mai ales la femei, în scop suicidar.

Arsurile prin substanţe caustice produc întreruperea continuităţii peretelui esofagian, cu aspecte lezionale diverse, iar ulterior se vor produce stricturi şi dilataţii suprastenotice. Gravitatea leziunilor depinde de caracteristicile substanţei caustice: cantitatea, vâscozitatea, concentraţia, natura acestei (acizii coagulează

proteinele determinând leziuni superficiale, iar bazele lichefiază proteinele , penetrând în profunzime). Leziunile pot interesa diferitele segmente ale tubului digestiv: cavitatea bucală, faringele, esofagul şi stomacul. Din punct de vedere anatomopatologic, leziunile sunt diferite în funcţie de stadiu:

- acut: stadiu congestiv, caracterizat prin hiperemie şi edem de surtă durată, apoi
- fază de ulceraţie, cu sfaceluri, uneori mucoasa mortificată a esofagului putându-se elimina sub formă de mulaj;
- subacut: de refacere şi reparaţie – apar granulaţii, burjoni cărnoşi ce acoperă ulceraţiile; la circa 15 zile se formează fibre colagene ce înlocuiesc ţesuturile distruse, ţesutul conjunctiv cicatriceal având evoluţie retractilă, ducând la formarea de stricturi;
- cronic: se constituie stenoza prin organizare fibroasă. (1,2,3,46,7,9,10,21,23,28,29)

Stenozele esofagiene se localizează, în ordinea frecvenţei, la nivelul: strâmtorii bronho-aortice, gura esofagului, strâmtoarea diafragmatică; pot fi unice sau multiple, cu formă valvulară, inelară sau tubulară, cu orificiu central sau periferic sau, în cele totale, fără lumen. Deasupra se produce dilataţia suprastricturală cu mucoasa prezentând leziuni de esofagită.

Tabloul clinic depinde de intensitatea procesului anatomopatologic şi de timpul scurs de la ingerare. Se descriu mai multe perioade, cu semne clinice caracteristice:

a) Esofagita corozivă acută – este perioada de debut a afecţiunii, cu manifestări clinice imediate. Formele grave au o simptomatologie dramatică: apare sincopa sau şocul traumatic (pacient palid, anxios, tahicardic, hipotensiune, respiraţii superficială, cianoză) compensat în forme moderate sau decompensat în forme grave, ce poate duce la moartea pacientului. În afara semnelor de şoc şi a stării generale alterate, pacientul prezintă dureri vii la nivelul

buzelor, limbii, faringelui, iar durerea datorată lezioni esofagiene este resimţită profund, retrosternal, interscapulohumeral; apare de asemenea febră, scaune hemoragice, vărsături sanguinolente, oligurie cu albuminurie. Dacă nu apar complicaţii (bronhopneumonie, mediastinită, peritonită, deshidratare masivă), în 12-20 de zile simptomele încep să se atenueze şi se reia alimentaţia lichidă.

b) Esofagita corozivă subacută – perioadă intermediară, cu evoluţie lentă şi insidiosa a leziunii, fără semne clinice evidente; în această perioadă se constituie stenoza şi, deşi starea generală se ameliorează şi tranzitul alimentar este reluat, sindromul esofagian se va reinstala treptat. Este o perioadă înşelătoare şi periculoasă care variază în jur de 3 luni (de la inexistentă la maxim 6 luni)

Stenoza esofagiană (esofagita corozivă cronică) - este o boală evolutivă, cu modificări permanente locale şi repercursiuni generale asupra organismului. Stenoza odată costituita, sindromul esofagian se reinstalează, manifestându-se prin: disfagie progresivă (iniţial solide, apoi până la lichide şi disfagie completă), fără durere, regurgitaţii, slăbire în greutate până la caşexie. . (1,2,3,4,6,7,9,10,21,23,28,29)

Diagnosticul pozitiv se pune pe anamneză, simptomatologie şi examen clinic, suficiente pentru confirmare în faza acută; pentru stenoza esofagiană este obligatoriu examenul radiologic simplu şi cu substanţă de contrast care precizează sediul, forma şi numărul stenozelor; esofagoscopia se efectuează la 10-14 zile până la 4 săptămâni după ingestie cu evidenţierea aspectelor de granulare sau de stenozare caracteristice, în stenozele vechi apreciindu-se sediul şi calibrul stenozei, precum şi dilataţia suprastricturală. Practicarea precoce a esofagoscopiei, deşi recomandata de unii autori, este grevată de riscul perforaţiei esofagiene.

Trebuiesc excluse o serie de afecţiuni: în faza acută se face diagnosticul diferenţial cu esofagita acută, esofagite specifice din boli infecto-contagioase, ruptura spontană de esofag; în perioada de

stenoză trebuiesc excluse toate bolile ce determină sindrom esofagian cronic: tumori benigne şi maligne, spasme şi paralizii esofagiene, esofagite cronice nespecifice şi specifice, diverticulii esofagieni, sclerodermia, hernia hiatală, etc.

În evoluţia esofagitei corozive pot surveni complicaţii imediate (edem laringian şi traheal, bronhopneumonii, perforaţii, periesofagită, mediastinită, hemoragii) sau tardive (tulburări respiratorii, perforaţii tardive, stop alimentar prin corpi străini, rar malignizare).

Tratamentul trebuie individualizat, după forma clinică: în faza acută se instituie tratament de urgenţă pentru salvarea vieţii bolnavului, în etapa intermediară este necesar un tratament precoce, prestenozant, iar în stadiul de stenoză tratamentul stricturii esofagiene constituite.

a. Tratamentul de urgenţă are, în principal, 3 scopuri: combaterea şocului, neutralizarea causticului, tratamentul antibiotic. Combaterea şocului se face prin administrarea de oxigen, calmarea durerii, administrarea de tonicardiace şi analeptice cardiovasculare, reechilibrare hidro-electrolitică şi corectarea perturbărilor echilibrului acido-bazic. Neutralizarea causticului, în funcţie de natura şi concentraţia substanţei ingerate, se practică doar în primele 2-4 ore, spălăturile fiind contraindicate; pentru acizi se administrează soluţii alcaline (lapte, apă albuminoasă, antiacide), iar pentru baze soluţii acide (oţet, zeamă de lămâie, acid acetic 2/1000).

b. Tratamentul precoce are drept scop micşorarea tendinţei de formare a ţesutului cicatriceal; se instituie după faza acută, după dispariţia leziunilor, semnelor locale şi generale. Se administrează antibiotice, cortizon ca inhibitor al constituirii ţesutului fibros, vitamine; alimentaţia se reia treptat pentru lichide şi în 14-21 zile şi pentru solide, se combat spasmele prin antispastice şi sedative, se începe dilataţiile cât de precoce permite cazul.

c.Tratamentul tardiv se adresează stenozei constituite şi există două modalităţi de abordare: conservator – dilatarea stricturilor şi chirurgical.

Dilataţiile se încep întotdeauna sub controlul vederii, prin esofagoscopie, ulterior se poate continua cateterismul dilatator direct; la fiecare şedinţă se dozează calibrul sondei şi durata dilataţiei, în medie 30-60 minute, continuându-se la 1-2 zile până la un calibru satisfăcător pentru alimentarea pacientului. Şedinţele de dilataţie se reiau periodic, la reinstalarea sindromului esofagian. Când dilataţia este dificilă, se poate încerca dilatarea multibujirală, folosirea firului fără sfârşit, dilatarea retrogradă prin gastrostomă.

Tratamentul chirurgical cuprinde, în afara gastrostomei de multe ori necesară, o serie de intervenţii: esofagotomia internă, secţionarea sau electroliza stricturii prin esofagoscopie, rezecţia segmentară a esofagului stricturat cu anastomoză termino-terminală, mobilizarea transdiafragmatică a stomacului cu sutură esofago-gastrică, esofagoplastie sau faringoesofagoplastie – ultimele cele mai des folosite în caz de stenoze foarte strânse, nedilatabile sau fără orificiu, stenoze multiple. (1,2,3,4,5,6,7,9,10,12,14,15,17,18,21,22, 23,28,29)

TULBURĂRILE DE MOTILITATE ESOFAGIANĂ

Sunt afecţiuni ale esofagului datorate:

- hipermobilităţii, determinând spasme etajate în boala Chagas;

- hipomobilităţii, în acalazia cardiei şi în dilataţiile idiopatice esofagiene;

- diverticulilor esofagieni, de pulsiune reprezentaţi de diverticulul Zenker subcricotiroidian pe stânga şi cel epifrenic pe dreapta.

Acalazia cardiei (megaesofagul, cardiospasmul) este un sindrom de obstrucţie funcţională esofagiană datorat unor tulburări ale plexului Meissner-Auerbach, având consecinţă insuficienţa primară a controlului neuromuscular intrinsec asupra tonicităţii musculaturii cardiei şi a esofagului, cu dilatarea superioară ce realizează megaesofagul.

Cardiospasmul reprezintă contractura permanentă a cardiei cu intensitate mai mare decât tonusul de repaus.

Leziunea constă, din punct de vedere anatomopatologic, în dilataţia esofagului supradiafragmatic, fără modificări distrofice, cu absenţa leziunilor mucoasei şi submucoasei. Pot apărea zone de miomatoză şi/sau scleroză.

Simptomatologia este dominată de sindromul esofagian cu disfagie progresivă, uneori paradoxală pentru lichide, solidele trecând prin cardia, însoţite de tuse. Regurgitaţiile sunt prezente şi datorită stazei din esofagul distal. Se mai întâlnesc dureri retrosternale şi pot apărea şi semne de compresiune asupra organelor din jur (sughiţ, tuse, tahicardie paroxistică, palpitaţii, dispnee).

Diagnosticul se pune prin esofagoscopie, tranzit baritat, examen manometric. Complicaţiile pot fi pulmonare (prin aspirare – sindromul Mendelson, pneumopatii). Malignizarea este foarte rară. (1,2,4,6,7,21,23)

Spasmele etajate, difuze esofagiene în boala CHAGAS se manifestă prin disfagie, uneori marcată de durere, confundată adesea cu angina pectorală. Diagnosticul se pune radilogic prin tranzit baritat, esofagul prezentând aspect de tirbuşon, prin alternanţa porţiunilor dilatate şi stenozate.

Tratamentul este complex, medico-chirurgical:

- tratamentul medical constă în tratament igieno-dietetic şi medicamentos (se foloseşte pilocarpina şi nitratul de amil în acalazie

şi Mecodil în cardiospasm), tratament dilatator cu dilatatorul Stark sau dilatatoare pneumatice în acalazie în faza compensată;

- tratamentul chirurgical cuprinde intervenţia pentru suprimarea sfincterului inferior realizat prin diferite intervenţii (operaţia Haller – esocardiomiotomia extramucoasă, esogastrotomia fundică Sauerbrunch). (1,2,4,6,7,21,23)

DIVERTICULII ESOFAGIENI

Diverticulul este o pungă dezvoltată pe seama peretelui esofagian, împărţindu-se în diverticuli juxtasfincterieni (de pulsiune) şi diverticuli nesfincterieni (de tracţiune). Diverticulii juxtasfincterieni sunt faringo-esofagieni şi epifrenici; cei de tracţiune sunt toracici, produşi prin tracţiunea esofagului de aderenţe, de obicei la o adenopatie mediastinală calcificată, diagnosticul fiind o descoperire radiologică întâmplătoare.

Diverticulul Zenker este cel mai frecvent din cadrul diverticulilor de pulsiune cervicali, ceilalţi – diverticulii Killian şi cervicali laterali fiind rar întâlniţi. Acesta este un diverticul câştigat, dezvoltându-se în regiunea hipofaringelui, pe linia mediană a peretelui posterior, deasupra gurii esofagului. Se produce o veritabilă hernie prin împingerea mucoasei la nivelul triunghiului Leimer, imediat deasupra gurii esofagului. În timp, punga formată creşte în volum, detaşându-se de peretele posterior şi se dezvoltă între coloana vertebrală şi esofag, apărând în porţiunea laterală cervicală. Alimentele ce stagnează determină inflamaţia cronică a mucoasei, ulceraţii şi posibilă peridiverticulită. Clinic se manifestă prin jenă faringiană, disfonie, ulterior sindrom esofagian manifest. Examenul radiologic baritat evidenţiază punga diverticulară. Esofagoscopia trebuie executată cu grijă datorită riscului de perforare a pungii cu perete subţire, motiv pentru care se preferă diverticuloscopul.

Atitudinea conservatoare constă în regim igieno-dietetic, cu alimentaţie semisolidă şi lichidă. Tratamentul chirurgical este de elecţie, constând în rezecţia pungii.

Diverticulii epifrenici sunt rari şi se găsesc în treimea inferioară a esofagului, imediat deasupra diafragmului, producându-se la locul de întretăiere a fibrelor musculare longitudinale cu cele circulare ale peretelui esofagian. Semnele clinice se instalează lent, prezentând durere retrosternală asociată disfagiei şi regurgitaţiei nocturne, blocarea lumenului determinând senzaţie de sufocare. Duce la scădere în greutate, complicaţii septice bronho-pulmonare. Tratamentul este chirurgical, constând în diverticulectomie cu sau fără esofagotomie extramucoasă tip Haller.

Varicele esofagiene sunt afecţiuni datorate dilatării varicoase a venelor din submucoasa inferioară a esofagului, întâlnită în hipertensiunea portală. În barajul sinusoidal şi în ciroză sau în diferite leziuni cu compresiunea axului splinoportal şi mezenteric se produce refluarea pe cale colaterală prin vena coronară stomahică în reţeaua submucoasă esofagiană. Diagnosticul se pune prin examen baritat esogastric, splenoportografia, explorarea endoscopică foarte utilă în urgenţă, laparoscopie, explorări izotopice. Aceste varice esofagiene apar deci în contextul hipertensiunii portale, putându-se complica cu rupturi şi hemoragii consecutive, de gravitate deosebită. Este necesar a avea o atenţie mărită în explorarea endoscopică esofagiană, în special la pacienţii cu afecţiuni hepatice pentru a preveni eventualele leziuni ale varicelor. Tratamentul varicelor esofagiene este de resortul gastroenterologiei şi chirurgiei generale, constând în tratament preventiv de şunturi spleno-renale şi anastomoze portocave, tratament medical cu transfuzii de sânge, perfuzii, tamponare cu sonde cu balonaşe Blackmoore, tratament chirurgical de ligatură şi exereză. (1,2,5,6,7,10,12,13,14,15,16,17)

CORPII SRĂINI FARINGO-ESOFAGIENI

Oprirea unui corp străin la nivelul faringelui sau esofagului se poate produce în urma ingestiei involuntare (copii, bătrâni cu reflexe diminuate, edentaţi, bolnavi psihic) sau voluntare (în tentative de sinucidere, deţinuţi) a unei mari diversităţi de particule, organice – cel mai adesea alimente, sau anorganici – monede, proteze, ace, lame, etc. Acest accident este mai frecvent întâlnit decât corpii străini traheo-bronşici, deşi se produc în circumstanţe relativ similare – corpii străini sunt înghiţiţi brusc, în mod reflex, în timpul râsului, sughiţului, strănutului; există şi alte situaţii în care se poate produce accidentul – obiceiuri profesionale greşite, în narcoză, tulburări neurologice, în cursul tratamentelor şi intervenţiilor stomatologice, din sfera ORL. Factorii favorizanţi sunt reprezentaţi de tahifagie, aerofagie, tulburări de sensibilitate (ebrietate, scdare, boli neurologice), afecţiuni psihice, prezenţa protezelor dentare. Corpii străini sunt de aspect diferit, ceea ce va influenţa aspectul clinic: pot fi ascuţiţi (ace, şuruburi), cu suprafaţă netedă (mărgele, sâmburi, bile), obiecte plate (nasturi, monede), cu suprafaţă neregulată (cioburi, proteze), instrumente medicale. Un alt element important ce va dicta evoluţia şi conduita terapeutică îl reprezintă starea esofagului – fie este de aspect normal şi atunci corpii străini au tendinţa să se fixeze la nivelul strâmtorilor fiziologice, fie este vorba de un esofag patologic, prezentând stenoze de diverse etiologii (postcaustice, traumatice, tumorale, inflamatorii) şi atunci fixarea corpului străin se face la nivelul stricturii. Dintre strâmtorile fiziologice cel mai frecvent este interesată cea cricofaringiană, circa 75% din corpii străini oprindu-se în jumătatea superioară a esofagului, în special în regiunea cervicală. (1,2,3,4,5,6,7,21,22, 23,26,27,28)

Anatomia patologică: anclavarea corpului străin determină reacţii variabile ce depind de forma acestuia. Iniţial apare spasmul şi

congestia ce sunt urmate apoi de apariţia edemului, granulaţiilor, ulceraţiilor hemoragice; se poate produce o supuraţie locală, a peretelui esofagian sub formă de abces sau flegmon. În condiţiile unui corp străin neglijat leziunile se extind şi periesofagian în regiunea cervicală sau toracică, cu posibilitatea apariţiei de supuraţii grave (cervico-mediastinite, supuraţii localizate sau flegmonoase, difuze). Foarte rar este posibil ca un corp străin de mici dimensiuni să fie tolerat mai mult timp. Corpii străini vulneranţi, ascuţiţi pot produce imediat perforaţii ale mucoasei ce determină rapid complicaţii septice sau perforaţii vasculare.(4,6,7,21,23)

Simptomatologia: depinde de caracteristicile corpului străin (mărimea, suprafaţa), sediul anclavării, starea esofagului. Apar o serie de simptome imediate, cauzate de accidentul mecanic şi simptome tardive datorate complicaţiilor.

Un corp străin mai voluminos ce se opreşte în hipofaringe sau la gura esofagului poate determina crize de sufocare sau sincopă reflexă. Dacă sunt de dimensiuni mai mici, determină:

- durere violentă – cu localizare dependentă de sediul blocării (cu cât sediul este mai caudal, cu atât semnele sunt mai atenuate) cervicale, retrosternale şi interscapulohumerale, epigastrice;
- disfagia imediată şi totală; în cazul corpilor străini de mici dimensiuni, se poate menţine deglutiţia pentru lichide;
- sialoreea, prezentă dacă inclavarea s-a produs în jumătatea superioară a esofagului; în cazul unor leziuni mucoase imediate, saliva poate fi striată cu sânge;
- mai pot apărea: dispnee, afonie, tuse, senzaţie de corp străin.

În cazul producerii perforaţiilor, apar semnele de supuraţie şi semnele toxicoseptice generale grave. Alte complicaţii ce se pot întâlni, mai rar, sunt: leziuni vasculare, leziuni ale glandei tiroide, pericardului, recurentului, migrarea corpilor străini în organele din

vecinătate, iar la distanţă fistule esotraheale, esobronşice, stenoze esofagiene. (1,2,3,4,5,6,7,21,22,23,26,27,28)

Diagnosticul, suspectat clinic, este confirmat prin explorări suplimentare. Examenul radiologic simplu pune în evidenţă corpii străini radioopaci; în caz de perforaţii, radiografia de profil pune în evidenţă emfizemul mediastinal (semnul Minnigerode). Pentru corpii radiotransparenţi este necesar examenul cu substanţă de contrast (sulfat de bariu sau substanţe hidrosolubile dacă se bănuiesc depăşiri ale mucoasei) pentru a preciza natura, forma, poziţia şi sediul corpului străin. Esofagoscopia va permite şi efectuarea gestului terapeutic de extragere a corpului străin; uneori edemul şi granulaţiile nu permit vizualizarea corpului străin, fiind necesară temporizarea intervenţiei. Esofagoscopia este contraindicată în caz de perforaţe sau ruptură sigură a esofagului.

Tratamentul urmăreşte extragerea corpului străin esofagian. Există o serie de reguli de bază de care trebuie ţinut cont:

- nu se recomandă producerea vomei, împingerea în stomac prin cateterism orb, înghiţirea de diverse substanţe (vată, alimente) care să forţeze dezanclavarea corpului străin;

- se extrag pe cale naturală, prin esofagoscopie, cu pense adecvate şi cu o tehnică bine stăpânită;

- se extrag pe cale chirurgicală dacă: reacţia locală foarte importantă, cu iminenţă de complicaţii, s-a produs deja perforaţia sau au apărut complicaţii; în funcţie de sediul corpului străin se intervine pe cale cervicală, toracică sau abdominală, cu drenaj eficient şi protecţie masivă de antibiotice pentru a preveni complicaţiile septice.

În ambulatoriu sau medicul nespecialist intervine cu primele măsuri de calmare a bolnavului (fenobarbital), administrarea de antispastice (atropină o diviziune pe an de vârstă la copil şi o fiolă la adult), începe terapia antiinflamatoare şi antibiotică, direcţionează cât mai rapid pacientul într-un serviciu specializat cu precizarea

mărimii, formei şi naturii corpului străin. (1,2,3,4,5,6,7,9,10,12,14, 16,17,18,21,22,23,24,26,28,29)

TUMORILE ESOFAGULUI

A. Tumorile benigne esofagiene:

Sunt foarte rare, întâlnite mai ales la adulţi între 40-50 ani, dar şi la copii, în special chisturi. După ţesutul din care derivă şi spaţiul pe care îl ocupă, se împart în :

- tumori intraluminale – mucoase şi submucoase;
- tumori intramurale sau extramucoase.

Tumorile intraluminale provin din mucoasă şi submucoasă. Pot fi pediculate sau sesile, în general acoperite de mucoasă de aspect normal. Înclund numeroase varietăţi histologice: fibrom, polip mucos, miom, papilom; mai rar se întâlneşte adenomul, lipomul, fibrolipomul, angiom, limfangiom, chisturi de retenţie sau congenitale (teratoame, chisturi dermoide sau bronhiogene).

Tumorile extramucoase se dezvoltă din tunicile peretelui esofagian. Cuprind: leiomiomul, rabdomiomul, miomul, neurofibroame, angioame, chisturi, tumori cu celule gigante. (5,6,7,9,10,14,17)

Aceste tumori au o evoluţie lentă şi îndelungată şi în general nu se produce obstrucţia completă a lumenului. Unele din ele se pot maligniza (papilomul).

Din punct de vedere clinic, au multă vreme evoluţie latentă, asimptomatică, devenind manifeste tardiv. În faza iniţială poate constitui o descoperire întâmplătoare la examenul radiologic sau esofagoscopic. Tumora manifestă se caracterizează prin apariţia progresivă a sindromului esofagian, cu caractere diferite în funcţie de localizarea tumorii. Apar astfel: disfagia (iniţial vagă, intermitentă, apoi persistentă), senzaţie de corp străin, sialoree, regurgitaţii şi vomismente. Mai pot apărea semne de compresiune intratoracică:

dureri retrosternale, senzaţia de compresiune toracică, traheală sau traheobronşică, obstrucţie venoasă, paralizie recurenţială, greaţă. Astfel, apar semne ale unei stenoze esofagiene, cu spasme supraadăugate, în asociere cu semne de împrumut (compresiune mediastinală).

Diagnosticul se pune prin examenul radiologic, simplu şi cu substanţă de contrast şi mai ales prin esofagoscopie ce permite şi prelevarea biopsiei, examenul histopatologic aducând diagnosticul de certitudine şi excluzând alte stenoze esofagiene (tumori maligne, stenoze inflamatorii, postcaustice, sclerodermie, etc).

Tratamentul este chirurgical şi constă în ablaţia tumorii. Pentru tumorile pediculate sau cele parietale de volum mic se practică exereza pe cale endoscopică. Cele mai mari, concentrice sau cu aderenţe la organele din jur necesită abord chirurgical pe cale cervicală, toracică sau abdominală, uneori fiind necesare rezecţii cu anastomoze sau esofagoplastii.(1,2,3,5,6,7,8,9,10,12,14,17,18)

B. Tumorile maligne esofagiene

Sunt destul de frecvente, reprezentând circa 8% din totalul neoplaziilor. Cel mai adesea sunt afectaţi bărbaţii între 40-60 ani, iar 3-5% din cazuri există asociere cu un alt cancer din sfera ORL. Factorii favorizanţi sunt reprezentaţi de: ereditatea canceroasă, alcoolismul, tabagismul, infecţii cronice specifice şi nespecifice ale esofagului, stenozele postcaustice, anomaliile şi diverticulii esofagieni, tumori benigne.

Anatomie patologică: tumorile esofagiene pot fi primitive sau secundare, prin extesie de la un organ învecinat (tiroidă, laringe, trahee, stomac). Sediul este variabil, strâmtorile fiziologice fiind mai predispuse. Macroscopic se prezintă sub formă: vegetantă burjonată, ulcerativă, infiltrativă uneori schiroasă, dar cel mai adesea sunt forme asociate (ulcero-burjonate, infiltro-proliferativă). Microscopic, epiteliomul este cel mai des întâlnit, cu două forme – epidermoid (malpighian) şi adenomatos (cilindric, glandular); foarte rar se

întâlneşte sarcomul cu diverse tipuri histologice (fibrosarcom, leiomiosarcom, miosarcom, limfosarcom). Uneori punctul de plecare îl constituie insulele de ţesut gastric de pe esofag sau din imediata apropiere a cardiei. Extinderea neoplasmului esofagian se face prin continuitate sau contiguitate; pe cale limfatică se produce metatazarea la nivel mediastinal (ganglioni hilari, paraesofagieni, intertraheobronşici), cervical (recurenţiali, cervicali, supraclaviculari), sau subdiafragmatici (coronarieni, stomacali, celiaci, hilul splinei). Metastazele la distanţă se produc în ficat, plămâni, os sau creier. (5,6,7,9,10,14,17)

Din punct de vedere clinic se descriu trei faze:

1. Perioada de debut: evoluţia este mult timp asimptomatică sau neglijată de bolnav; apare disfagia intermitentă, dar progresivă, iniţial pentru solide apoi şi lichide; caracteristic este lipsa durerii în cadrul sindromului esofagian. Deşi mult timp acestea sunt singurele manifestări clinice, în funcţie de localizare mai pot apărea: sialoree, eructaţii uneori dureroase, dureri mediotoracice, tulburări dispeptice, regurgitări, uneori tuse tenace, hemoragie digestivă foarte rar.

2. Perioada de stare: simptomele se accentuează – disfagia cu senzaţie de oprire a alimentelor, permanente şi pentru toate consistenţele alimentare, dureri în crize şi chiar fără legătură cu alimentaţia, semne respiratorii bine conturate, starea generală se alterează progresiv, bolnavul scăzând rapid în greutate.

3. Perioada terminală: este perioada de caşexie şi complicaţii: prin lipsa alimentării, pacientul scade mult în greutate ajungând la caşexie şi deshidratare importantă, prezintă dureri intense continui, apar metastaze ganglionare şi la distanţă, complicaţii (semne digestive majore, complicaţii hemoragice, infecţioase, mecanice prin compresiune). Se produce invazia şi fistulizarea în organele vecine.

Se descriu mai multe forme clinice:

- după evoluţie: - forme latente
  - forme cu evoluţie rapidă;

- după localizare: - cancerul gurii esofagului
- cancerul de 1/3 medie
- cancerul de 1/3 inferioară.

Diagnosticul pozitiv se bazează pe examenul clinic şi paraclinic.

- Examenul radiologic simplu sau cu substanţă de contrast precizează prezenţa tumorii, tipul macroscopic, sediul şi gradul de extensie. Imaginile sunt sugestive pentru fiecare stadiu şi formă clinică a cancerului esofagian;

- Tomografia computerizată aduce informaţii mai exacte, depăşind limitele radiologiei convenţionale; apreciază mai exact gradul de extensie tumorală şi este obligatorie pentru stabilirea conduitei terapeutice;

- Esofagoscopia (fibroscopia) oferă imagini caracteristice perioadei evolutive şi tipului anatomoclinic; permite prelevarea biopsiei şi o serie de manevre terapeutice;

- Examenul anatomopatologic, citodiagnosticul – confirmă diagnosticul;

- Examene complementare: examen ORL complet pentru depistarea unei a doua localizări, panendoscopie, radiografii pulmonare, de schelet, bilanţ sanguin complet hematologic şi biochimic, etc. (5,6,7,9,10,14,17)

Diagnosticul diferenţial se face cu: esofagite, paralizie esofagiană, stenoze de diferite etiologii, varice esofagiene, pseudotumori şi tumori benigne, malformaţii esofagiene, adenopatii şi tumori mediastinale, crosa aortică dublă, etc.

Tratamentul este în esenţă chirurgical şi radioterapic.

a. Tratamentul chirurgical: este paliativ sau curativ de exereză a tumorii. Rezultate satisfăcătoare se obţin în leziunile inferioare care sunt mai uşor extirpabile. Deşi de multe ori cancerul esofagian este inoperabil prin depistare tardivă sau extensie importantă, se pot

practica în unele cazuri rezecţii urmate de diferite tehnici de reconstrucţie esofagiană;

b. Radioterapia: se face prin administrare locală (brahiterapie) sau prin iradiere externă; se aplică drept unică terapie în cazurile inoperabile, sau se foloseşte pre- sau postoperator;

c. Tratmentul medical: cu antibiotice, antalgice, antiinflamatoare, antispastice, hemostatice; alimentaţie moale, semisolidă, neiritantă;

d. Tratamente paliative: cuprind diverse metode chirurgicale de by-pass (anastomoză esogastrică, coloplastie paliativă), endoproteză sau "intubarea" stenozei, traheotomie şi gastrostomie de alimentaţie.

Prognosticul cancerului esofagian este foarte rezervat datorită diagnosticului tardiv şi posibilităţilor terapeutice limitate, cu supravieţuire foarte redusă la 5 ani; doar în formele medii şi inferioare se pot obţine rezultate satisfăcătoare. (1,2,3,5,6,7,8,9,10, 12,14,17,18)

BIBLIOGRAFIE

1. Ballanger J.Y. and colab – Disease of the Nose, Throut, Ear, Head and Neck. Lea and Febiger, Philadelphia, 1991
2. Becker W., Naumann H.H., Pflatz C.R., Precis d'ORL, Flammarion , 1986
3. Buruiană M., et al., Otorinolaringologie, Ed. Medicală, Bucureşti, 1992.
4. Buruiană M., Ianovici M., Mustăţea N., Oto-rino-laringologie pediatrică, Ed. All, Bucureşti, 1998.
5. Călăraşu R., Ataman T., Zainea V., Constantin B., Pascu Al., Achimescu Luana, Georgescu Mădălina, Iliescu Anca, Negrilă Mihaela – Manual de patologie otorinolaringologică şi chirurgie cervicofacială – Ed. Univesitară "Carol Davila" 2000
6. Cobzeanu M.D., Costinescu V., Dinu C. – Otorinolaringologie – Litografia UMF, 1998
7. Cobzeanu M.D., - Curs de patologie otorinolaringologică şi cervicofacială – Ed. Pim 2003
8. Claros P., Pulido .V., Esqueos clinico-visuales en oto-rino.laringologia, Ed. Osby/Idoia, Libros, 1995
9. Cummings, C. – Otolaryngology Head and Neck Surgery – Third Edition, 1998
10. Dinu, C. – Otorinolaringologie, ed. a-II-a – Litografia IMF, 1982
11. Frasin Gh., Chiriac V., Cozma N. – Anatomia capului şi gâtului, vol. Î - Litografia IMF, 1977
12. Gârbea Şt., Miloşescu P., Ştefaniu Al., Olariu B., Patologie ORL, Ed. Did. Ped., 1980
13. Gray's Anatomy – Thirty-seven Edition, 1989
14. Gray R.F., Hawthorne M., Synopsis of otolaryngology, ed V-a. Butterworth, 1992
15. Guerrier B., Barazer M. – Anatomie descriptive, endoscopique et radiologique du larynx – Editions Techniques – Encycl. Med. Chir. (Paris, France), Oto-rhino-laryngologie, 1992

16. Ifrim M., Niculescu Gh., Bareliuc N., Cerbulescu B. – Atlas de anatomie umană, vol. ÎI – Ed. Ştiinţifică şi Enciclopedică, Bucureşti, 1984
17. Ioniţă E et al., Lexicon al diagnosticului în otorinolaringologie, vol I şi II, Ed. Did. Ped., Bucureşti, 1998.
18. Lăzeanu M., Vademecum Clinic ORL, Ed. Medicală, Bucureşti, 1975
19. Mogoş Gh., Ianculescu Al. – Compendiu de anatomie şi fiziologie - Ed. Ştiinţifică
20. Papilian V. – Anatomia omului, vol. Î şi II – ed. a-VI-a, Editura Didactică şi Pedagogică, 1982
21. Păunescu Cornelia, Oto-rino-laringologie pediatrică, Ed. Medcială, Bucureşti, 1981
22. Portmann M., Precis d'oto-rhino-laryngologie, Masson, 1982
23. Rădulescu G.M., Pascariu M., Sarafoleanu C, Sarafoleanu D., Urgenţele ORL, Ed. Coresi, Bucureşti, 1998.
24. Sarafoleanu D., Chiriac G., Oto-rino-laringologie, Ed. Medicală, Bucureşti, 1993.
25. Sarafoleanu D., Lotreanu V., Sarafoleanu C., Iosif Cristina, Săvulescu C. – Explorarea paraclinică şi funcţională în otorinolaringologie – Ed.Albatros, Bucureşti 2000
26. Sarafoleanu D., Sarafoleanu C., Compendiu ORL, Ed. Naţional, 1997
27. Shah J.P., Color Atlas of Head and Neck Surgery, Wolfe Medical Pub, 1990
28. *** Societas Oto-Rhino-Laryngologica Latina, XXIIe Conventus Montpellier, 3-6 mai 1978: Rapports: La traumatologie non-iatrogene en oto-rhino-laryngologie et pathologie cervico-faciale.
29. Tran Ba Huy P., Manach Y., Chauys A., Herman P., Kossowski M., Lacau St Guily J., Monteil J.P., Perie Sophie, Poncet J.L., Sauvaget Elisabeth – Les urgences en ORL – Societe Francaise d"Oto-rhino-laryngologie et de Chirurgie de la Face et du Cou 2002

Capitolul 7

PATOLOGIE TRAHEO-BRONŞICĂ

Asist. univ. Dr. Cătălina Teodora PINTILIE

ANATOMIA CLINICĂ A TRAHEEI

Traheea reprezintă segmentul intermediar ce face legătura între căile aeriene superioare şi cele inferioare. Are forma unui tub alcătuit din structuri cartilaginoase şi fibro-musculo-membranoase, având o lungime de 10-11 cm. Începe de la extremitatea inferioară a laringelui, de la nivelul celei de-a 6-a vertebre cervicale şi merge inferior până la un plan dus prin marginea superioară a celei de-a 5-a vertebre toracale, unde se împarte în cele două bronhii principale, stângă şi dreaptă. Este situată în plan aproximativ sagital, dar punctul bifurcaţiei este de obicei puţin spre dreapta.

În segmentul cervical traheea este foarte superficială în porţiunea sa iniţială (aproximativ la 18 mm adâncime), fiind acoperită median doar de structuri superficiale, apoi are o direcţie oblică de sus în jos şi dinainte înapoi, la intrarea în torace devenind mult mai profundă (40-45 mm). În porţiunea sa terminală, intratoracica se găseşte la aproximativ 7 cm în profunzime.

În timpul inspirului forţat, bifurcaţia poate coborî până la nivelul celei de-a 6-a vertebre toracale. Traheea este mobilă şi îşi poate varia rapid lungimea. Forma sa este relativ cilindrică, fiind turtită posterior. În ceea ce priveşte calibrul, acesta variază cu vârsta şi sexul: diametrul transvers extern este de circa 2 cm la adultul bărbat şi 1,5 cm la femeie. La copil este mai mică, mai profundă şi

mai mobilă. La cadavru, lumenul este mai mare decât în timpul vieţii. În primul an de viaţă, diametrul traheal nu depăşeşte 3 mm ; în timpul copilăriei, diametrul în milimetri este aproximativ egal cu vârsta în ani. Forma lumenului este variabilă, în special la vârstele înaintate.(15, 26)

Rapoartele traheei (12, 14, 20,21)

Traheea prezintă două porţiuni – fără limită între ele – corespunzătoare regiunilor în care se găseşte: cervicală şi toracică.

• Traheea cervicală (aproximativ 6 cm): prezintă următoarele rapoarte:

- anterior: este acoperită de piele, fascia superficială şi profundă, şi acoperită parţial de muşchii sternohioidian şi streno-tiroidian. De la inelul II la inelul IV traheal este încrucişată de istmul glandei tiroide, peste care o arteră anastomotică uneşte arterele tiroidiene superioare. Mai jos, anterior, se găsesc fascia pretraheală, venele tiroidiene inferioare , resturi timice (sau timusul la copil) şi artera tiroidiană ima (a lui Neubauer) când aceasta există. La copil , artera brahiocefalică traversează oblic traheea, iar la stânga trunchiul venos brahiocefalic se poate, de asemenea , ridica puţin deasupra manubriului sternal.

- posterior : vine în raport pe toată întinderea sa cu esofagul cervical care o depăşeşte puţin spre stânga şi de care este unită printr-un ţesut celular lax. Esofagul este interpus între trahee şi coloana vertebrală.

- lateral : există lobii glandei tiroide, coborând până la al 5-lea – al 6-lea inel traheal. . Nervul recurent drept se găseşte lateral de trahee, pe când cel stâng este situat este situat între trahee şi esofag. Alt raport lateral este cu artera carotidă primitivă (pachetul vasculo-nervos al gâtului) şi arterele tiroidiene inferioare.

• Traheea toracică (aproximativ 4-5 cm), se întinde de la a II-a la a IV-a vetrebră toracală, adică de la al 6-lea cartilaj traheal la

cartilajul carinal, corespunzător bifurcaţiei; se situează la limita dintre mediastinul anterior şi posterior.

Prezintă următoarele rapoarte:

- anterior (de sus în jos): manubriul sternal, inserţia muşchilor sternohioidian şi sternotiroidian, timusul la copil sau vestigii ale acestuia la adult, vena tiroidiană inferioară şi trunchiul venos brahiocefalic stâng, arcul aortic, trunchiul arterial brahiocefalic şi artera carotidă comună, plexul cardiac profund şi câţiva ganglioni limfatici. Pe măsură ce urcă spre regiunea cervicală, trunchiul arterial brahiocefalic şi artera carotidă comună stângă devin laterale faţă de trahee;

- posterior: se găseşte esofagul care separă traheea de coloana vertebrală;

- lateral: rapoartele diferă de la stânga la dreapta:

- la dreapta: plămânul şi pleura dreaptă, vena brahiocefalică dreaptă ; superior vena cavă, vagul drept şi marea venă azigos;

- la stânga: crosa aortei, carotida comună stângă, şi artera subclavie stângă. Nervul recurent este la început între trahee şi arcul aortic, apoi în sau chiar în faţa jgheabului dintre trahee şi esofag.

• Bifurcaţia traheei este porţiunea de formare a celor două bronhii, la nivelul celei de-a IV-a şi a V-a vertebre toracale, situată mai spre dreapta, datorită împingerii de către crosa aortei.

Între cele 2 bronhii există un unghi de 60-80 grade.

Bifurcaţia traheei are raport anterior cu crosa aortei intrapericardice şi plexul cardiac, cât şi ramul drept al arterei pulmonare. Posterior, se învecinează cu esofagul, plexul bronşic drept şi artera bronşică dreaptă. Anterior, prezintă raport la distanţă cu pericardul şi cele 2 atrii.

Structura traheei (12,14,20,21)

Traheea are un schelet format din inele incomplete de cartilaj hialin, unite prin ţesut fibros şi muşchi netezi şi este tapetată de mucoasă.

• Inelele traheale: variază de la 16 la 20; fiecare inel incomplet ocupă aproximativ 2/3 anterioare din circumferinţa traheală. Posterior, unde inelele sunt deficiente, tubul este aplatizat şi este completat prin ţesut fibro-elastic şi muşchi neted. Cartilajele sunt dispuse orizontal, separate prin intervale (spaţii) înguste şi au aproape 4 mm în înălţime şi 1 mm grosime. Două sau mai multe cartilaje pot fi adesea unite, parţial sau complet şi uneori sunt bifurcate la extremitatea lor posterioară. Sunt formate din cartilaj hialin care se calcifică odată cu înaintarea în vârstă.

Primul şi ultimul inel traheal sunt diferite faţă de celelalte:

- primul inel traheal este cel mai lat, adesea bifurcat la o extremitate, unit prin ligamentul (membrana) cricotraheal la marginea inferioară a cricoidului şi uneori unit cu acesta sau cu al doilea inel traheal;

- ultimul inel este gros şi lat, iar marginea sa inferioară – *carena* –este un proces uniform triunghiular încurbat în jos şi înapoi, între bronhii. De fiecare parte formează un inel imperfect, constituind începutul bronhiei principale.

Penultimul cartilaj este, în porţiunea sa centrală, mai lat decât celelalte.

• Membrana fibroasă: fiecare cartilaj este învelit de pericondru ce se continuă cu o membrană fibroasă densă, întinsă până la cartilajele adiacente şi care , de asemenea, umple şi partea posterioară a traheei ; această membrană solidarizează toate inelele traheale, împreună cu care constituie un veritabil suport, schelet al traheei. Pericondrul şi membrana sunt constituite în principal din colagen şi câteva fibre elastice. Fibrele musculare netede apar posterior în membrană; contracţia acestor fibre modifică calibrul traheal.

• Membrana mucoasă (tunica mucoasă): aceasta o continuă şi este foarte asemănătoare cu mucoasa din laringe –deasupra- şi din bronhii – dedesubt. Este reprezentată de un strat de epiteliu pseudostratificat ciliat columnar presărat cu celule în cupă, aşezat pe

o membrană bazală. Profund în epiteliu se găsesc numeroase limfocite. Sub membrana bazala există lamina propria care abundă în fibre longitudinale elastice şi apoi submucoasa cu ţesut conjunctiv lax ce conţine vase sanguine largi, nervi, cele mai multe din glandele seromucoase şi ganglioni limfatici.

• Tunica externă (adventicea): cel mai extern este ţesutul conjunctiv peritraheal, o fascie profundă contopită cu planurile fasciale ale muşchilor înconjurători, esofagului şi structurile asociate.

Vase şi nervi

Traheea cervicală este irigată cu sânge provenind în special din arterele tiroidiene inferioare în timp ce capătul toracic este irigat din arterele bronşice (aceleaşi vase irigă şi esofagul).

Venele traheale se termină în plexul venos tiroidian inferior.

Inervaţia traheei este asigurată de ramuri traheale din nervul vag, recurent şi trunchiuri simpatice; aceşti nervi se distribuie muşchilor şi mucoasei traheale. O serie de mici ganglioni postsinaptici alcătuiesc un plex autonom traheal. (12, 14, 20, 21)

Din punct de vedere clinic, cele două segmente ale traheei au importanţă diferită şi pot fi interesate de procese patologice de vecinătate.

Porţiunea cervicală – segmentul ce interesează specialitatea noastră – poate fi interesată în circumstanţe diverse:

- traumatismele traheale, în special cele externe, se produc mai ales la acest nivel, mai expus datorită situaţiei superficiale şi vulnerabilităţii regiunii cervicale; astfel, traheea poate fi secţionată, înţepată, zdrobită între o forţă anterioară şi planul dur, vertebral, situat posterior;

- raportul anterior cu glanda tiroidă poate duce la modificări de poziţie, compresiuni sau chiar invazie a traheei , cum se întâmplă în guşe nodulare voluminoase sau neoplasmul tiroidian;

- peretele posterior al traheei, despărţind-o de esofag, poate fi depăşit prin perforaţii date de corpi străini vulneranţi, manevre endoscopice de explorare sau extragere de corpi străini, precum şi fistulizarea posibilă în neoplasme ale esofagului cervical;

- este posibilă şi afectarea organelor învecinate când există o patologie traheală, notabilă fiind interesarea recurenţială prin extensie tumorală; într-o atare situaţie insuficienţa respiratorie cauzată de o tumoră a peretelui traheal se poate agrava prin apariţia paraliziei recurenţiale;

- unul din cele mai importante roluri ale traheei cervicale este reprezentat de posibilitatea abordării căilor respiratorii la acest nivel, pentru şuntarea segmentului respirator superior – altfel spus practicarea traheotomiei; în funcţie de gradul de urgenţă, consideraţii anatomice şi patologice, deschiderea traheei cervicale se poate face la nivelul inelelor 1-2 (traheotomie înaltă sau supraistmică), inelelor 3-4 după secţionarea prealabilă a istmului tiroidian (traheotomie medie sau transistmică) sau inelelor 5-6 traheale (traheotomie joasă sau subistmică).

Segmentul toracic al traheei poate fi interesat în caz de afectare a esofagului (fistulă esotraheală), mediastinite, adenopatii mediastinale, hemoragii prin interesarea marilor vase, etc.

ANATOMIA CLINICĂ A BRONHIILOR

Bronhiile iau naştere din bifurcaţia traheei sub forma bronhiei principale drepte şi stângi; până la hilul pulmonar se numesc şi bronhii extrapulmonare. Bronhiile principale sunt situate în mediastinul anterior, deasupra cordului şi pericardului şi sub crosa aortei la stânga şi crosa marii vene azygos la dreapta. Bronhia stângă se găseşte într-un plan mai anterior decât cea dreapta, dar aceasta din urmă este mai groasă, mai scurtă şi mai verticalizată decât cea

stângă; bronhia stângă are circa 4-5 cm şi este aproape orizontală. (12, 14)

Datorită faptul că organele intratoracice nu sunt identice în cele două jumătăţi ale cavităţii toracice, bronhiile vor avea o serie de rapoarte comune dar şi specifice fiecărei părţi.

a. *Rapoarte comune*:

- artera pulmonară – plasată anterior bronhiei, devine superioară la nivelul hilului;
- venele pulmonare – se găsesc între bronhie şi arteră;
- arterele bronşice – situate posterior faţă de bronhii;
- venele bronşice – sunt anterioare şi posterioare, se varsă în venele azygos;
- nervii – realizează plexuri anterioare şi posterioare bronşiilor în traiectul lor spre pulmon;
- ganglioni traheo-bronşici – situaţi anterior faţă de trahee şi bronşii;
- pleura – din viscerală devine mediastinală şi parietală la nivelul hilului.

b. *Rapoartele proprii*:

- bronhia dreaptă: anterior vena cavă superioară, posterior marea venă azygos şi vagul drept, superior crosa marii vene azygos, inferior pericardul şi atriul drept;
- bronhia stângă: anterior elementele pediculului pulmonar, posterior organele din mediastinul superior (aortă, esofag, vagul stâng), superior crosa aortei, vagul stâng şi ligamentul arterial între crosa aortei şi ramul stâng al arterei pulmonare, inferior pericardul şi atriul stâng. (12,14, 16, 20)

Structura bronhiilor este asemănătoare traheei, formată din cele trei tunici : adventice, fibro-musculo-cartilaginoasă şi mucoasă.

Vascularizaţia: cea arterială provine din aorta toracică descendentă prin arterele bronşice, venele bronşice se varsă în venele azygos, iar limfaticele ajung în ganglionii traheobronşici.

Inervaţia, de tip vegetativ, provine din nervul vag şi simpatic. (12, 14, 20,21)

Din punct de vedere clinic, în contextul specialităţii otorinolaringologice, sunt de reamintit aspecte patologice reprezentative:

- corpii străini ajunşi în trahee vor avea tendinţa de a se angaja în bronhia dreaptă datorită particularităţilor acesteia – este mai groasă şi mai aproape de verticală decât cea stângă;

- un proces tumoral la nivelul bronhiei stângi (clasic neoplasmul bronho-pulmonar) poate produce, prin interesarea recurentului care pe această parte are un traiect intratoracic, o paralizie recurenţială stângă;

- ganglionii traheobronşici sau hiliobazali măriţi de volum, ca şi adenopatiile mediastinale de diferite etiologii (limfoame maligne, metastaze ganglionare, tbc., etc) pot exercita compresiuni asupra bronhiilor sau/şi traheei cu manifestări clinice redutabile (insuficienţă respiratorie severă, tulburări hemodinamice,etc.);

- datorită raportului posterior dintre bronhia stângă şi esofag, pot apărea fistule eso-bronşice în caz de corpi străini esofagieni penetranţi sau consecutiv manevrelor de extragere, neoplasmelor esofagiene, esofagitelor corozive;

- infecţiile mediastinului, recunoscute pentru gravitatea lor, pot induce modificări patologice şi manifestări clinice majore la nivel traheo-bronşic;

- vecinătatea cu elemente cardiovasculare importante poate produce manifestări de compresiune bronşică prin anevrism de aortă,

cardiomegalii, etc. Îar în cazul unor corpi străini penetranţi sau manevrelor de extragere se pot produce hemoragii importante prin interesarea vaselor cu care arborele bronşic are rapoarte.

FIZIOLOGIA SISTEMULUI TRAHEO-BRONŞIC

a. Funcţia de conducere a aerului

Traheea şi bronhiile principale fac parte dintr-un sistem tubular respirator ce permite circulaţia aerului în dublu sens – aerul atmosferic către alveolele pulmonare şi aerul alveolar către exterior. Permeabilitatea căilor aeriene este o condiţie esenţială pentru realizarea ventilaţiei pulmonare, alături de alţi factori (starea cutiei toracice, activitatea musculaturii respiratorii, complianţa parenchimului pulmonar). Permeabilitatea căilor aeriene se poate aprecia prin măsurarea rezistenţei la flux care variază cu volumul pulmonar, mărimea fluxului, geometria căilor aeriene şi regimul de curgere. În mod fiziologic segmentul traheo-bronşic este responsabil de aproximativ o treime din valoarea globală a rezistenţei la flux a căilor aeriene.

Numeroşi factori acţionează asupra calibrului traheo-bronşic:

- acţiune bronho-dilaltatoare au catecolaminele, adrenalina, noradrenalina şi izoprenalina;
- factori bronho-constrictori sunt histamina şi hidroxitriptamina;
- factorii chimici, reprezentaţi de CO_2 şi O_2 sunt fie constrictori fie dilatatori în funcţie de concentraţie (concentraţia mare de CO_2 şi hipoxia determină bronhodilataţie). (5,10,14,26)

b. Funcţia de protecţie a căilor aeriene inferioare

Arborele traheo-bronşic contribuie la protecţia căilor aeriene inferioare prin mijloace mecanice - reprezentate de activitatea ciliară a epiteliului respirator şi de secreţie de mucus, precum şi mijloace

biologice – reprezentate de mijloace de apărare antibacteriană (imunoglobuline, lactoferină, opsonină, fagocite,etc.). Reflexul de tuse este primul mecanism de apărare care intervine în momentul în care particule străine de dimensiuni macroscopice ajung în arborele respirator şi are rolul de eliminare a acestora. (5,10,20,26)

c. Funcţia de drenaj

Drenajul secreţiilor se realizează prin mişcarea aparatului muco-ciliar, prin curentul de aer expirator şi prin reflexul de tuse. Activitatea aparatului muco-ciliar este condiţionată de umiditate, temperatură, presiunea osmotică, pH şi echilibrul ionic dar şi de integritatea glandelor mucoase de la nivelul mucoasei traheale. (5,10, 26)

SEMIOLOGIA AFECŢIUNILOR TRAHEO-BRONŞICE

Simptomatologia traheo-bronşică poate fi sintetic prezentată sub forma unor sindroame; acestea pot lua diferite aspecte în context patologic, cu particularităţi specifice afecţiunilor acute sau cronice.

Sindromul respirator se manifestă prin grade şi tipuri diferite de dispnee. Este datorată obstrucţiei traheale sau bronşice şi în funcţie de sediu şi de rapiditatea cu care se instalează obstacolul poate îmbrăca diverse aspecte. (2,7)

În cazul unui obstacol la nivel traheal, în porţiunea cervicală, dispneea va fi de tip inspirator, însoţită de cornaj şi tiraj, similară insuficienţei respiratorii de tip laringian. În cazul unei obstrucţii traheale joase şi mai ales bronşice, dispneea împrumută caracterele insuficienţei respiratorii joase, de tip pulmonar – dispnee expiratorie, dar mai puţin severă decât în afectarea înaltă, datorită interesării unui segment limitat al arborelui respirator.

În ceea ce priveşte intervalul de timp în care se instalează îngustarea căii respiratorii, întâlnim obstrucţia acută în cazul traumatismelor sau corpilor străini, situaţii grave ce pot merge până la asfixie; în astfel de cazuri fenomenele asfixice şi tulburările

respiratorii se produc nu numai datorită obstacolului propriu-zis, ci şi prin mecanism reflex de blocare cardio-respiratorie, datorită inervaţii vegetative a acestui segment antomic.

În afecţiuni cu instalare şi evoluţie progresivă – tumori benigne sau maligne ale traheei sau bronhiilor, compresiuni extrinseci prin adenopatii voluminoase sau tiroide mărite de volum prin guşă sau cancer, etc. – obstruarea lumenului respirator se produce lent, cu instalarea unei insuficienţe respiratorii cronice; aceasta se poate agrava în condiţii diverse, cu apariţia dispneei acute ce impune manevre urgente de repermeabilizare a căilor respiratorii.

Este important de precizat că în cazul obstrucţiei cronice se poate ajunge la un calibru mai mic al lumenului traheo-bronşic cu o mai bună toleranţă clinică decât în cazul afecţiunilor acute, datorită fenomenului de adaptare a organismului la hipoxia progresivă. (7, 23, 25, 27)

Sindromul excreto-secretor reprezentat prin modificări ale vâscozităţii secreţiilor, cât şi ale cantităţii şi calităţii acestora, ce dublate de perturbări în mişcarea cililor din mucoasa de tip respirator, induc tulburări de dinamică respiratorie. Corespondenţele clinice sunt tusea şi expectoraţia, cu rol important de protecţie a căilor respiratorii inferioare dar şi de eliminare a secreţiilor patologice, de veritabilă curăţarea a mucoasei traheo-bronşice. Tusea poate fi paroxistică, frecvent însoţită de dureri toracice – prin patologie sau prin eforturi intense de tuse , alteori uscată, rară şi rebelă la tratament. Expectoraţia poate fi , în funcţie de afecţiunea cauzatoare, mucoasă, abundentă, uneori mucopurulentă, sanguinolentă, fetidă. În caz de afectare bronşică poate apărea hemoptizia. (6, 10, 23)

METODE DE EXPLORARE TRAHEO-BRONŞICĂ

Anamneza şi examenul clinic indică sediul afecţiunii şi sugerează de multe ori diagnosticul. Sunt însă necesare explorări

suplimentare ce precizează diagnosticul pozitiv, permite diagnosticul diferenţial şi apreciază statusul general al organismului în vederea stabilirii terapiei optime. Investigarea traheo-bronşică grupează mai multe metode de explorare. (1,2,5,7,8,9,16)

1. **Metode endoscopice:**

a. *Traheobronhoscopia cu tub rigid*: este o manevră efectuată cu ajutorul tubului rigid, având drept scop explorarea, biopsierea, diagnosticarea şi extragerea corpilor străini traheo-bronşici. Foloseşte diverse tipuri de tuburi rigide, calea de abord fiind bucală, direct sau prin laringoscopie directă, sau prin orificiul de traheostomă. Intervenţia se practică sub anestezie generală, dar uneori se efectuează anestezia locală ce necesită o bună pregătire preoperatorie. Are dublu scop – diagnostic (stenoze traheale şi bronşice, tumori traheale şi bronşice, hemoptizie, traumatisme traheale sau bronşice, prelevare de biopsii cu pensa sau prin lavaj bronşic, etc.) şi terapeutic (extragere de corpi străini traheo-bronşici, hemostază prin cauterizare, chirurgia endo-traheo-bronşică cu laser, etc.). Are deci indicaţii polivalente şi utilizare universală, cu o calitate foarte bună a imaginilor ce se pot înregistra. Prezintă o serie de inconveniente – tehnică dificilă în caz de anomalii ale coloanei cervicale, acces limitat în periferie, puţin confortabilă pentru pacient – situaţii când se preferă tehnica următoare. (8,16)

b. *Traheobronhoscopia cu tub flexibil*: este mai tolerabilă de către pacienţi, practicabilă sub anestezie locală sau generală şi poate merge mai departe la periferie (până la a 5-a generaţie de ramificaţii), dar are de asemenea inconveninte (nu se pot extrage corpi străini voluminoşi, gamă de manevre mai limitată, decompensare respiratorie). Fibroscopul se poate introduce pe cale nazală, bucală, prin traheostomă sau prin sonda de intubaţie când se efectează sub anestezie generală . Datorită posibilităţilor terapeutice mai limitate, indicaţiile sunt mai mult în scop diagnostic (tumori

bronşice periferice, hemoptizie de cauză necunoscută, afecţiuni ale parenchimului pulmonar, epanşamente pleurale şi pneumonii trenante, sindrom de lob mijlociu). (7,8,16)

c. *Mediastinoscopia (Carlens)*: permite examinarea mediastinului superior pre- şi paratraheal până la bifurcaţie, uneori şi aprecierea pericardului; evidenţiază formaţiunile patologice din această regiune şi permite efectuarea unor biopsii ţintite. Are indicaţii în stabilirea diagnosticului histologic al adenopatiilor intratoracice, mediastinale (metastază ganglionară, limfom, sarcoidoză, tbc., etc) şi aprecierea operabilităţii carcinoamelor bronşice şi esofagiene. Este o manevră invazivă, cu risc de complicaţii majore (hemoragii grave, pneumotorax, paralizie recurenţială).(9,16)

2. Metode radiologice:

a. *Radiografia simplă*: permite examinarea radioscopică sau radiografică; poate preciza o leziune cauzată de obstrucţia bronşică (atelectazie, emfizem mediastinal, balans mediastinal), ca şi prezenţa unei tumori.

b. *Bronhografia* : reprezintă investigaţia radiologică efectuată prin introducerea de substanţă de contrast – lipiodol . Este indicată pentru aprecierea calibrului, formei şi rapoartele arborelui traheobronşic cu plămânul, mediastinul, esofagul; pentru precizarea diagnosticelor de stenoză, tumoră bronşică, fistulă aero-digestivă, bronşiectazie, supuraţii pulmonare, obstrucţii bronşice de orice natură.

c. *Tomografia simplă, CT scanner şi R.M.N.* : pot identifica cu precizie existenţa tumorilor în segmentele bronho-pulmonare şi în părţile moi.

d. De interes mai puţin practic dar cu valoare stiinţifică se mai pot efectua pentru investigarea arborelui traheobronşic cinemaradiografia şi cinebronhoscopia, xerografia şi mediastinografia gazoasă. (2,7,8,16)

3. Biopsia traheo-bronşică:

Reprezintă o metodă de certitudine, efectuată cel mai adesea pentru diagnosticarea tumorilor. Se adresează atât tumorii primare cât şi eventualelor adenopatii. Tumorile traheo-bronşice pot fi abordate pentru biopsie prin bronhoscopie cu tub rigid, cu fibroscopul necesitând pense speciale sau uneori prin mediastinoscopie. Puncţia transbronşică poate fi indicată în decelarea tumorilor pulmonare. Pentru adenopatie este necesară biopsia ganglionară din diverse localizări (laterocervical, supraclavicular, mediastinal) sau biopsia prescalenică (Daniels). (1,2,7,9)

4 . **Examenul citologic:**

Are o valoare deosebită pentru că extinde posibilitatea recoltării din zone greu accesibile sau inaccesibile examenului bronhoscopic. Prelevarea materialului se face prin spălătură bronşică. (1,2,5)

5. **Examinări complementare:**

Sunt necesare investigaţii diverse, atât pentru precizarea diagnosticului pozitiv, cât şi pentru diagnosticul diferenţial: examenul bacteriologic al sputei, al secreţiilor traheo-bronşice, examene serologice, i.d.r., teste cutanate, examene hematologice şi bacteriologice. Alte examene suplimentare (cardiologic, anesteziologic) sunt necesare în contextul pregătirii preoperatorii. (1,2,5,9)

MALFORMAŢIILE CONGENITALE TRAHEO-BRONŞICE

Sunt afecţiuni rare, de obicei întâlnite în cadrul sindroamelor plurimalformative. (1,2,4,5,7,9,22,23,27)În formele severe, în malformaţiile prin lipsă, duc la decesul la naştere al noului născut, dar sunt şi situaţii în care aceste afecţiuni sunt compatibile cu viaţa.

Clasificarea lor, după BRUCK, se face în:

a) *Malformaţii prin lipsă* – incluzând aplaziile parţiale sau totale şi chisturile congenitale;

b) *Malformaţii prin exces* – incluzând bronhiile supranumerare (în special pe partea stângă cu ramificare identică bilaterală – trei bronhii şi trei lobi pulmonari) şi sechestraţiile pulmonare;

c) *Malformaţiile segmentaţiei bronho-pulmonare şi de distribuţie bronşică* – incluzând bronhia traheală, diverticulul traheal, diferite bronhii supranumerare (bronhia cardiacă accesorie) ca şi bronşiectaziile congenitale;

d) *Malformaţii asociate*, sub forma:

- sindrom Kartagener – situs inversus, agenezia sau hipoplazia sinusurilor frontale, sinuzită cronică cu polipoză nazală, infertilitate masculină iar la nivelul arborelui respirator, bronşiectazie şi imobilitate ciliară;
- sindromul Mounier Kuhn I – bronşiectazie, polipoză nazală şi leziuni etmoido-antrale;
- sindromul Mounier Kuhn II – bronşiectazie, megatrahee sau diverticuloză, malformaţii costale;
- sindromul Turpin –Lemoine – bronşiectazie, megaesofag cu fistulă eso-traheală şi malformaţii vertebro-costale;
- sindromul Williams Campbell – bronşiectazie pe ramificaţiile bronşice proximale.

e) Mai rar se poate întâlni:

- traheomegalie asociată cu bronşiectazii şi diverticuloză traheo-bronşică;
- fistulă traheo-esofagiană congenitală;
- chisturi diferite (bronhogenice intrapulmonare).

Traheomalacia este datorată unui defect al cartilajelor traheale care îşi pierd rigiditatea şi pot duce la colabarea lumenului în inspir; se asociază altor malformaţii, ca laringomalacia, emfizemul pulmonar şi chisturi aeriene pulmonare. Traheobronhoscopia evidenţiază mobilitatea anormală traheo-pulmonară, iar la examenul radiologic cu substanţă de contrast se constată traheea dilatată şi de consistenţă moale. (4,15,18,19,22)

Diagnosticul afecţiunilor congenitale traheo-bronşice se bazează pe datele anamnestice, cât şi pe explorările traheo-bronhoscopice şi endoscopice.

În evoluţie, pacienţii prezintă infecţii pulmonare repetate.

Tratamentul acestor afecţiuni este apanajul pneumoftiziologiei şi chirurgiei toracice. (4,22, 23,27)

TRAUMATISMELE TRAHEO-BRONŞICE

Leziunile traumatice ale căilor respiratorii – laringe, trahee, bronhii – au o gravitate deosebită deoarece pun în pericol viaţa bolnavului. Frecvenţa afectării traumatice a traheei – deşi destul de redusă din totalul traumatismelor generale – a crescut în ultimul timp datorită creşterii numărului accidentelor de circulaţie, accidentelor sportive, a violenţei, etc. (11,24,30)

Datorită conexiunilor anatomo-funcţionale dintre laringe şi trahee, multe din elementele etiologice şi anatomo-clinice sunt comune traumatismelor laringiene şi celor traheale. Cauzele agresiunii traheale produc, în general:

- *Traumatisme cervicale externe*: lovituri, zdrobiri, plăgi diverse – în cursul accidentelor de circulaţie, sportive, agresiuni, etc.;
- *Traumatisme traheale interne*: în cursul endoscopiilor cu tub rigid sau fibroscop, în cursul intubaţiei oro-traheale prin sonda de intubaţie sau balonaş;

• *Barotraumatismul*: blast anestezic, hiperpresiune intratraheală cu glota închisă în traumatisme toracice închise. (11,24,30)

Etiopatogenia traumatismelor toracice recunoaşte trei mecanisme:

- traumatismul cervical direct: sub efectul şocului, traheea este strivită între obiectul contondent şi coloana cervicală sau în cazul traumatismelor penetrante, se produc soluţii de continuitate până la nivelul peretelui sau lumenului traheal;

- hiperextensia gâtului: recunoaşte două mecanisme de lezare laringiană :

- prin hiperextensia gâtului se pot produce veritabile rupturi ale traheei prin elongare;
- în momentul în care capul este în hiperextensie, mobilitatea axului respirator este redusă şi în acelaşi timp arcul mandibular este ridicat; prin abolirea acestor mijloace de protecţie, axul laringo-traheal devine mult mai vulnerabil;

- hiperpresiunea intratraheală cu glota închisă (sau în cadrul intubaţiei oro-traheale cu ventilare în hiperpresiune) în cursul traumatismelor închise ale toracelui. ((8,9,11,30)

Din punct de vedere anatomo-patologic, clasificarea leziunilor este diferită:

- complete sau incomplete – după cum sunt interesate sau nu cele trei tunici;
- totale sau parţiale – după cum interesează o parte sau toată circumferinţa conductului.

O clasificare acceptată a leziunilor traheale (CAMBILLAU 1977) le împarte în :

- tip 0 : contuzie traheală simplă;
- tip I : ruptură membranoasă;
- tip II : fractură cartilaginoasă;
- tip III : ruptură transversală incompletă;

- tip IVa : ruptură completă intercartilaginoasă;
- tip IVb : dezinserție laringotraheală. (30)

Leziunilor traheale le pot fi asociate leziuni la distanță (în cazul politraumatismelor) sau alte leziuni cervicale (laringiene, recurențiale, hioidiene, esofagiene, ale glandei tiroide, marilor vase ale gâtului, coloanei cervicale).

Din punct de vedere clinic, diagnosticul de traumatism traheal se pune de obicei în urgență, mai rar tardiv în fața complicațiilor cicatriceale (stenoze, atelectazie).

Semnele clinice ale unui traumatism traheal, mascate uneori de leziunile asociate, sunt reprezentate de:

- emfizem subcutanat gigant și extensiv – traduce ruptura unei căi aeriene mari;

- pneumotorax sau pneumomediastin – cu semnele clinice caracteristice: dispnee, dureri intense, cianoză (de obicei mascate de starea de șoc în care se află pacientul);

- gonflare expiratorie a gâtului – semn de ruptură totală a traheei;

- detresă respiratorie severă cu semne de leziuni cervicale (plăgi, contuzii, etc.);

- tuse și hemoptizie, dureri cervicale importante, sincopale.

Obiectiv, de cele mai multe ori este vorba despre pacienți cu stare generală gravă, aflați în stare de șoc sau comă. Examenul cervical poate evidenția diferitele tipuri de leziuni cervicale.

Laringoscopia indirectă – dacă se poate efectua – poată să fie nerelevantă sau să evidențieze o atingere recurențială uni- sau bilaterală.

Radiologia aduce date relative (prezența pneumotoraxului, pneumomediastinului, emfizemului cervical, fracturi costale sau cervicale asociate), fără semne directe pentru leziunea traheală.

De interes major, atât diagnostic cât şi terapeutic, este examenul endoscopic. Trebuie practicată în urgenţă cu material de bronhoscopie ce permite ventilaţia asistată, sau în cazuri mai puţin severe – în absenţa riscului respirator – se preferă explorarea fibroscopică. Întotdeauna trebuie explorat întregul arbore respirator pentru a nu ignora leziuni asociate (rupturi multiple). (1,2,3, 4,5,6,7,8,9,13,15,16)

Tratamentul traumatismelor traheale se poate grupa în mai multe categorii terapeutice:

- tratamentul preventiv – vizează prevenirea traumatismelor traheale şi a leziunilor ce derivă din agresiunea ductului respirator, iar în al doilea rând prevenirea secheleior acestor traumatisme pentru a elimina riscul stenozării;

- tratamentul curativ – cuprinde la rândul lui:

✓ tratamentul de urgenţă (tratamentul precoce) – reuneşte practici medicale şi chirurgicale ce au drept scop combaterea şocului, rezolvarea insuficienţei respiratorii şi oprirea hemoragiei;

✓ tratamentul de susţinere – include tratament medical susţinut şi/sau intervenţii chirurgicale menite să refacă structural şi funcţional axul respirator. Tratamentul chirurgical se poate practica în manieră conservatoare (pe cale endoscopică) sau intervenţională (tehnici de chirurgie clasică – sutură, reconstrucţia lumenului pe tutore, rezecţia cu anastomoză în leziuni ce interesează 1-2 inele traheale;etc.);

✓ tratamentul tardiv – modalităţi terapeutice adresate secheleior traumatismelor.

Afectarea traumatică izolată a bronhiilor este posibilă iatrogen, în cursul manevrelor endoscopice; traumatismele toracice majore pot produce şi leziuni ale bronhiilor alături de afectarea parenchimului pulmonar. În ruptura bronşică apare pneumotorax ireductibil, pneumomediastin şi emfizem subcutanat generalizat,

realizând sindrom de compresiune grav. Diagnosticul este uşor de suspectat în context clinic şi se confirma prin endoscopie, examen radiologic şi eventual tomografie computerizată. Tratamentul este de resortul pneumoftiziologiei şi chirurgiei toracice. (3,4,5,8,9,11,15, 16,18,19,22,23,24,30)

CORPII STRĂINI TRAHEO-BRONŞICI

Corpii strini laringo-traheo-bronşici reprezintă un accident, de multe ori grav, întâlnit mai frecvent la copil – între 1 şi 4 ani, mai rar la adult. Natura corpilor străini este variabilă:

- anorganici – fragmente diferite: nasturi, ace, monede, cuie, fragmente alimentare sau fragmente de proteze dentare;
- organici, la rândul lor: inanimaţi (alune, boabe de fasole, porumb, seminţe diverse) sau animaţi (ascarizi, mai rar insecte). (4,5,22,24,29,30)
- Circumstanţele în care se produce accidentul sunt, de asemenea variabile:
- copii nesupravegheaţi (instinctul de a duce şi băga în gură obiectele);
- anumite obiceiuri profesionale (tapiţeri, croitori, cizmari care ţin în dinţi ace, cuie);
- bătrâni, cu reflexe diminuate (înghiţirea protezei în somn sau la masă);
- stări de ebrietate, stări patologice neurologice – cu abolirea reflexelor;
- accidente operatorii: corp străin nazal împins în cavum de unde cade în căile respiratorii joase, în intervenţii faringiene şi rinofaringiene (fragmente de instrumente, comprese, resturi de vegetaţii adenoide sau amigdale palatine). (4,22,24,29)

Modul de pătrundere în căile respiratorii a corpilor străini este cel mai adesea prin aspiraţie, din cavitatea bucală, printr-un inspir

forţat şi brusc în timpul unui acces de tuse, râs, strănut; mai rar, pot ajunge din tractul digestiv în cursul vărsăturilor. Excepţional, poate fi vorba de bronholiţi ce provin din aval sau de insecte inhalate.

Corpii străini se pot fixa – prin perfectă adaptare, neregularităţi sau cei higroscopici prin tumefiere – la nivelul laringelui, traheei sau cel mai frecvent în bronhii, în special în cea dreaptă, mai groasă şi mai verticalizată. Corpii străini vulneranţi determină imediat leziuni ale mucoasei, ceilalţi induc fenomene de intoleranţă şi iritaţie a conductului aerian, cu reacţii inflamatorii ale mucoasei până la eroziuni cu perforarea peretelui. Neglijarea unui corp străin duce la reacţie inflamatorie de tip granulom, cu stenozare inflamatorie şi apoi cicatriceală. Corpii străini metalici pot fi mai bine toleraţi în timp, cei vegetali se pot dezintegra şi determină însămânţări septice. Se pot produce şi reacţii bronhoalveolare diverse sub scdiul obstrucţiei: atelectazie, emfizem, supuraţii, bronşiectazii.

Din punct de vedere clinic, pătrunderea unui corp străin în căile respiratorii poate determina:

- tulburări respiratorii datorate obstrucţiei ce pot merge până la asfixie şi moarte;
- fenomene inflamatorii şi infecţioase la nivelul corpului străin şi sub acesta;
- fenomene toxice mai rar, prin particule vegetale sau insecte;
- fenomene reflexe ce pot produce stopul cardio-respirator. Tot în mod reflex se declanşează mecanismele - tusea şi spasmul. (4,5,6,22,24,29)

Pătrunderea unui corp străin în căile respiratorii determină un tablou clinic dramatic, cu mai multe faze:

- *Faza de debut* : apariţia **sindromului de penetraţie** – acces violent de sufocare, cu respiraţie dificilă de tip bradipnee inspiratorie cu cornaj şi tiraj, cu facies cianotic şi înspăimântat, precum şi chinte de

tuse explozivă, spasmodică ce poate uneori expulza corpul străin. Se mai pot întâlni dureri retrosternale, disfonie variabilă, hemoptizie sau spută sanguinolentă. Evoluţia sindromului de penetraţie depinde de sediul corpului străin: dacă rămâne în laringe sau în trahee, simptomatologia se menţine în forma iniţială, cu eventuală agravare datorită edemului şi reacţiei vagale, iar dacă se anclavează într-o bronhie sindromul de penetraţie dispare în 3-4 ore, datorită acomodării mucoasei. Uneori sindromul de penetraţie este redus şi fugace, astfel încât accidentul este ignorat şi va determina ulterior o simptomatologie de tip pulmonar, cu complicaţii supurative. (4,5,6,9,10)

- *Faza secundară* : determină o simptomatologie variabilă cu localizarea corpului străin. Localizat în laringe, dacă nu a determinat moartea prin asfixie în prima fază, corpul străin determină aceleaşi simptome, dispnee şi tuse, disfonie şi disfagie; în lipsa tratamentului adecvat, edemul şi reacţiile de apărare pot agrava tabloul clinic până la exitus. La nivelul traheei, corpii străini rămân , de obicei, mobili; vor determina o simptomatologie intermitentă, perioade de acalmie alternând, mai ales noaptea sau la schimbarea poziţiei, cu crize de dispnee, spasm laringian, chinte de tuse şi uneori dureri retrosternale şi disfonie. Stetacustic se percepe zgomotul de drapel datorită vehiculării corpului străin între regiunea sub glotică şi pintenele traheal. Corpii străini bronşici fie se anclavează, de obicei în bronhia dreaptă, fie trec dintr-o bronhie în alta în crizele de tuse. Tulburările respiratorii sunt mai puţin exprimate, după depăşirea fenomenelor iniţiale rămânând asimptomatici până la apariţia complicaţiilor. (4,5,6,9,10)

- *Faza tardivă*: în cazuri nediagnosticate la timp, în corpi străini cronici necunoscuţi. Se caracterizează în special prin fenomene infecţioase secundare, de obicei manifestări bronho-pulmonare: pneumopatii, bronhopneumonie acută, atelectazie, emfizem pulmonar, abcese pulmonare, etc. (4,5,6,9,10)

Diagnosticul pozitiv se bazează pe anamneză, cu specificarea sindromului de penetraţie, examenul clinic toraco-pulmonar şi ascultaţia, examenul radiologic – profil cervical, toarce faţă şi profil cu semne radiologice directe (corpii străini radioopaci) şi indirecte (atelectazie, emfizem, pneumotorax sau pneumomediastin), tomografii, bronhografii cu lipiodol pentru cei ignoraţi, precum şi bronhoscopia care confirmă diagnosticul şi va permite şi gesturi terapeutice.

Trebuie excluse diverse afecţiuni, cum sunt: laringita striduloasă, crupul şi pseudocrupul, tusea convulsivă, crize de laringospasm sau astm bronşic, tumori intraluminale, tuberculoza, pneumonii, stenoze laringiene.

Complicaţiile precoce sunt reprezentate de bronşita simplă, abcesul pulmonar, bronhopneumonie, iar cele tardive mai frecvent întâlnite sunt bronhoreea cronică, emfizemul pulmonar, atelectazie şi bronşiectazii. (1,2,3,4,5,6,7,9,10)

Tratamentul constă în extragerea corpului străin în serviciul specializat, sub controlul vederii prin bronhoscopie, cu pense speciale. Bronhoscopia cu tub rigid are indicaţii exprese în astfel de situaţii şi este de preferat efectuarea acesteia sub anestezie generală. Abordul se poate face pe cale bucală sau prin traheostomă. După extragerea corpului străin se recomandă reevaluarea bronhoscopică şi examinarea laringoscopică pentru a decela un alt corp străin sau fragmente din primul, precum şi pentru inventarierea leziunilor . Postoperator se indică supraveghere şi tratament antibiotic şi antiinflamator.

În urgenţă, protocolul de acţiune în cazul unui corp străin ce pătrunde în căile respiratorii joase trebuie bine cunoscut:

- corpii străini voluminoşi ce se anclavează la nivelul laringelui şi determină fenomene asfixice acute, cu risc vital imediat, pot fi expulzaţi prin practicarea manevrei Heimlich;

- dacă sunt de dimensiuni mai mici şi obturează parţial laringele, determinând insuficienţă respiratorie acută a cărei rezolvare nu poate fi temporizată până la ajungerea într-un serviciu specializat, se practică traheotomia de urgenţă sau coniotomia;

- corpii străini traheali sau bronşici , dacă nu determină fenomene asfixice importante ce necesită traheotomia de urgenţă, se direcţionează în servicii specializate după calmarea pacientului şi fenomenelor spastice prin administrarea de Fenobarbital, instituirea tratamentului cu antiinflamatoare tip cortizonic, antibiotice, eventual ATPA, precum şi consemnarea datelor referitoare la momentul accidentului, natura corpului străin şi tratamentul efectuat. (1,2,3,4,5, 6,7,9,10,13,15,16,18,19,22,23,24,25,27,29,30)

INFLAMAŢIILE ŞI INFECŢIILE TRAHEO-BRONŞICE

Traheitele şi traheo-bronşitele sunt inflamţii cu germeni banali ai căilor respiratorii ce pot fi primitive sau de însoţire în afecţiuni ca TBC pulmonară, tumori bronho-pulmonare, astm bronşic, afecţiuni cardio-vasculare, radioterapie toracică profundă;etc. (3,4,6,7,9)

În funcţie de evoluţie dar şi de etiologie, aceste afecţiuni se împart în:

a.*Traheobronşita acută.* Foarte rar izolată, apărând de obicei în contextul unei inflamaţii ce cuprinde mai mult sau mai puţin complet arborele respirator, reprezintă inflamaţia mucoasei traheale şi/sau bronşice. Din punct de vedere etiopatogenic, traheobronşita acută recunoaşte, în general, aceeaşi factori favorizanţi şi determinanţi ca şi afectarea inflamatorie a laringelui: factori externi (clima rece şi umedă, poluare, factori toxici, fumatul, etc.) şi interni favorizanţi (avitaminoze, infecţii rinofaringiene, diverse tare ale organismului, etc.), iar etiologic - sunt incriminaţi cel mai frecvent virusuri cu tropism respirator (până la 80%), diverse bacterii (streptococi, pneumococi, Haemofilus influenzae;etc), dar şi ciuperci.

Anatomopatologic, se produce o congestie cu aspect roşu-intens al mucoasei, cu sufuziuni sanguine, edem şi secreţii variabile în funcţie de stadiul evolutiv – mucoase, muco-purulente sau purulente; microscopic, se remarcă o metaplazie cu infiltraţie inflamatorie şi hipersecretorie a mucoasei.

Traheobronşita apare cel mai frecvent în contextul unei rinofaringite sau laringite acute, pacientul prezentând febră, frisoane, mialgii iar local tuse iniţial iritativă, ulterior cu expectoraţie mucoasă, muco-purulentă şi în final purulentă. Uneori se întâlnesc forme fibrinoase, cu secreţii aderente, realizând dopuri obstructive ce antrenează grade diferite de dispnee, mai grave la vârstele extreme. În lipsa tratamentului corespunzător, pot apărea complicaţii – de tip insuficienţă respiratorie sau bronhopneumonii. Stetascustic se pot percepe raluri bronşice, iar radiografia toracică poate indica accentuarea desenului pulmonar, de tip interstiţial.

Tratamentul este în primul rând unul profilactic – evitarea factorilor favorizanţi, corectarea dezechilibrelor, tratamentul corect al infecţiilor respiratorii înalte, şi curativ. Pe cale generală se administrează antibiotice, antitermice, antiinflamatoare uneori steriodiene, mucolitice, iar sub formă de aerosoli antiinflamatoare şi substanţe modificatoare ale mucusului. Nu trebuie neglijat tratamentul igieno-dietetic – repaus la pat, în atmosferă caldă şi umedă, alimentaţie hidrică, bogată în vitamine, evitarea fumatului. (9,15,16,23,25,27)

b. Traheobronşita cronică. Este în general o inflamaţie nespecifică a bronhiilor, cu tendinţa afectării şi a bronhiolelor şi a parenchimului pulmonar, caracterizată prin tuse cu expectoratie ce durează cel puţin trei luni pe an, minim doi ani consecutiv. Reacţiile inflamatorii sunt variabile, având aspect simplu sau în cadrul unor inflamaţii specifice (tbc, SIDA, sifilis, diverse pneumopatii, etc.). Ca şi în cazul infecţiei acute, se descriu factori favorizanţi locali şi

generali – infecţii respiratorii înalte, terenul alergic, avitaminoze, tare generale, etc. dar şi factori de mediu – clima rece şi umedă, smog-ul, fumatul, noxe profesionale în diferite medii industriale, etc. Se descriu două forme de bronşită cronică – nespecifică şi specifică (tbc, sifilis, micotică). (9,15,16,23,25,27)

- Traheobronsita cronică simplă se prezintă sub două forme - traheobronşită cu interesarea traheei şi a bronhiilor mari, caracterizată prin tuse cu expectoraţie muco-sanguinolentă, dispnee moderată, şi - bronho-bronşiolită cronică cu afectare dublă bronşică şi pulmonară, în care se asociază semnele de obstrucţie bronşică cu cele de hiperinflaţie alveolară. Examenul radiologic poate indica prezenţa unui emfizem cu accentuarea desenului peribronho-vascular şi o hipertransparenţă pulmonară. Examenul traheo-bronhoscopic evidenţiază leziuni difuze sau circumscrise, hipersecreţie, vascularizaţie locală accentuată şi permite prelevarea de aspirate bronşice şi secreţii pentru examenul citobacteriologic. Tratamentul este profilactic – prevenirea cronicizării şi recidivelor prin tratamentul corect al fazei acute şi al factorilor favorizanţi, corectarea factorilor de mediu, etc. – şi curativ – urmăreşte combatrea obstrucţiei bronşice şi simptomelor prin antibioterapie, antiinflamatoare, mucolitice administrate general în acutizări sau local prin aerosoli; de asemenea regimul igieno-dietetic şi curele termale şi saline aduc beneficii terapeutice. (6,7)

- Traheobronsita tbc este o formă specifică, în cadrul primoinfecţiei tbc existând posibilitatea coexistenţei leziunilor pulmonare cu cele traheo-bronşice; de asemenea, adenopatiile traheo-bronşice pot determina compresiuni asupra arborelui traheo-bronşic şi fistule ganglionare, iar la adult, tbc fibrocazeoasă prezintă atât leziuni parenchimatoase, cât şi bronşice, cu tendinţa la cicatrizare şi sechele stenozante. Aceste leziuni sunt evidenţiabile prin examinare radiologică-bronhografică şi endoscopică sub forma

alterărilor de calibru, inflexiunilor şi cudurilor traheo-bronşice, cu bombări ale pereţilor traheali sau stenoze. Mucoasa prezintă alterări sub formă de congestie, infiltraţii şi posibile fistulizări ganglionare, în special la nivelul pintenelui traheal, bifurcaţiei lobarei superioare drepte, a feţei externe a bronhiei stângi sau faţa vertebrală a bronhiei drepte. Apar astfel fenomene de peribronşită şi periadenită ce vor accentua tulburările de ventilaţie. Simptomatologia variază, întâlnindu-se tuse iritativă, rebelă la medicaţia obişnuită, cu sau fără expectoraţie, hemoptizie şi posibil wheezing; mai pot apărea subfebrilitate persistentă, astenie, anorexie, scădere ponderală. Anatomo-clinic există forme distale, hilare, forme cu dilataţii bronşice restante, forme bronşice postoperatorii şi foarte rar forme bronşice solitare. Tratamentul traheobronşitei tbc este de resortul pneumoftiziologului, după scheme standardizate, la nevoie, în funcţie de extinderea leziunilor fiind necesară colaborarea cu specialistul ORL.(6,7)

- Micoza traheobronşică. Este produsă de fungi , cel mai adesea întâlnindu-se actinomicoza, aspergiloza, nocardioza, blastomicoza sau infecţia cu candida albicans. Apar leziuni variate, de la edem la ulceraţii sau leziuni pseudomembranoase, datorate suprainfectării bacteriene. Factorii favorizanţi sunt reprezentaţi de afecţiuni cronice ca diabet zaharat, tuberculoză, hepatită, afecţiuni maligne (limfoame, leucemie acută, etc.), tratamente imunosupresoare, postiradiere, tratamente antibiotice prelungite. Propagarea infecţiei micotice se poate face din aproape în aproape de la micoze buco-faringo-laringiene, pe cale hematogenă sau prin grefare directă. Clinic se remarcă evoluţia îndelungată, cronică, asociată unei afecţiuni de bază cu leziuni şi semne proprii ce se adaugă leziunilor micotice. Simptomele locale sunt adesea tusea de obicei seacă, apoi productivă prin suprainfecţie bacteriană, uneori expectoraţie murdară, urât mirositoare; mai pot apărea grade variate de dispnee şi

dureri toracice. Simptomele generale ca febră, frisoane, transpiraţii, anorexie şi scăderea ponderală completează tabloul clinic. Explorările paraclinice confirmă diagnosticul : reacţii serologice de identificare a fungilor prin metoda dublei difuzii, evidenţierea fungilor în spută, spălătură bronşică, exudat faringian ce vor permite şi efectuarea fungigramei; eozinofilie peste 10%, serum globuline crescute. Examenul radiologic indică aspect de infiltrat pulmonar unic sau multiplu. Afecţiunea bronşică poate îmbrăca aspect astmatiform sau pseudotumoral, prin multiplicare fungilor sau o reacţie de hipersensibilizare alergică. Diagnosticul diferenţial se face cu tbc bronhopulmonar, sarcoidoză, alte forme de bronşită cronică, limfogranulomatoză, neoplasm bronho-pulmonar. Tratamentul este complex, etiologic – administrarea de antifungice (Amfotericina B, Pimafucin, Nizoral,etc.), chimioterapice tip sulfamide şi antibiotice tip penicilină în actinomicoză. Tratamentul chirurgical este necesar în formele pseudotumorale, cavitare şi complicaţii pleurale, fistule bronho-pleurale, pneumotorax. Afectarea concomitentă a parenchimului pulmonar are prognostic nefavorabil, justificând necesitatea depistării cât mai precoce.(3,4)

TUMORILE TRAHEO-BRONŞICE

La nivelul traheei şi bronşiilor se pot întâlni tumori benigne şi maligne.

A. Tumori benigne traheo-bronşice – sunt foarte rare, iar frecvenţa lor diminuă cu calibrul arborelui traheo-bronşic; fiecare element anatomic din structura peretelui poate prolifera şi genera tumori ce pot avea origine epitelială (papilom, polip) sau mezenchimatoasă (tumori din muşchi, cartilaj, ţesut peribronşic). Tumorile benigne traheo-bronşice pot fi unice sau multiple, pediculate sau sesile, uni- sau multitisulare (tumori disembrioplazice). Se pot întâlni o mare varietate de tipuri histologice ce apar

pe un arbore traheo-bronşic indemn sau cu o patologie favorizată de factori exogeni (corpi străini, vapori iritanţi, etc.) sau endogeni reprezentaţi de afecţiuni bronhopulmonare preexistente (tbc, supuraţii bronşice, etc). Astfel, tumorile benigne de la acest nivel sunt reprezentat de: polipi, papiloame, adenoame, granuloame, fibroame, lipoame, encondroame şi fibrocondroame, hamartoame, tumoare amiloidă, mioame, leiomioame, angioame, tumori nervoase, guşă intratraheală.

1. *Papilomul* – se prezintă ca o masă verucoasă, uneori multiplă, chiar şi la nivelul bronhiilor; frecvent se asociază cu papilomatoza laringiană. Este constituit din epiteliu scuamos hiperplazic pe o stromă de ţesut conjunctiv papilar; uneori ţesutul vascular este mai abundent şi atunci aspectul este de papilom telangiectazic ce poate prezenta sângerări. Poate recidiva, poate degenera malign.

2. *Polipul, granulomul* – sunt pseudotumori inflamatorii ce apar în urma unor iritaţii adesea mecanice (canulă traheală, corpi străini). Polipii pot constitui leziuni precanceroase.

3. *Condromul* – este o tumoră ce derivă din cartilaj hialin; se dezvoltă endobronşic şi este acoperită de epiteliu respirator sau metaplaziat. Poate suferi procese de calcificare distrofică sau osificare.

4. *Hamartomul* – asemănător condromului, are în constituţie mai multe tipuri de ţesuturi, epiteliul întâlnindu-se şi în interiorul tumorii.

5. *Leiomiomul, fibroleiomiomul, fibromul* – sunt tumori ce derivă din stratul de ţesut muscular neted din peretele bronşic; au tendinţă spre hialinizare cu colagen.

6. *Tumori nervoase* – sunt reprezentate de chemodectoame (uneori se găsesc şi în plămâni), neurinoame, schwanoame.

7. *Guşa aberantă traheală* – se formează din ţesut din corpul tiroidei pătruns printre inelele traheale.

8. *Adenomul bronşic* – reprezintă o entitate aparte, deoarece prezintă o malignitate histologică locală, dar cu agresivitate mai mică decât a carcinomului bronşic; tardiv prezintă semne de malignizare – metastaze ganglionare şi la distanţă în os, ficat, creier. Cuprinde mai multe forme: - carcinoidul este un adenom malign care secretă substanţe cu activitate adreno-corticotrofică responsabile de apariţia sindromului carcinoid (poate fi asociat cu multiple adenoame în glandele endocrine, acromegalie,etc.)

- cilindroamele sunt variante ale unui neoplasm ce include tumori mixte; tumori muco-epidermoide, oncocitomul; unele au evoluţie benignă, altele au potenţial invaziv local şi de metastazare. În general au structura histologică a tumorilor mixte salivare.

- tumori benigne cu celule clare şi chistadenomul apar pe fondul inflamaţiilor cronice şi cicatrizărilor; pot fi benigne dar pot îmbrăca şi aspect de carcinom.

Din punct de vedere clinic, indiferent de structura histologică determină în general acelaşi tablou, caracterizându-se printr-o perioadă lungă de evoluţie, în trei faze:

- faza de latenţă, mult timp asimptomatică;
- faza secundară cu manifestări clinice evidente ce depind de volumul, aspectul , morfologia şi în special localizarea tumorii; apar astfel tulburări respiratorii (mai importante în localizarea traheală) cu dispnee progresivă şi wheezing, crize de tuse, hemoptizie sau expectoraţie sanguinolentă, dureri toracice;
- faza de complicaţii bronhopulmonare cu diverse tulburări de ventilaţie pulmonară, fenomene inflamatorii şi supuraţii.

Diagnosticul se pune pe anamneză, simptomatologie şi confirmare prin examen radiologic simplu şi cu substanţă de contrast

(bronhografie), traheo-bronhoscopie cu prelevare şi examenul anatomopatologic al biopsiei.

Tumorile benigne traheobronşice beneficiază de tratament chirurgical, chiar şi cele ce prezintă malignitate locală la care se poate asocia, în funcţie de caz, exereza lărgită cu pneumectomie şi radioterapia. Cel mai adesea însă se practică chirurgia conservatoare pe cale endoscopică (ablaţia, coagularea sau pulverizare laser) sau pe cale externă, cervicală sau toracică.

B. Tumorile maligne traheo-bronşice – sunt destul de frecvente, în special cele bronşice, traheea fiind afectată mai ales în jumătatea inferioară. Pot fi primitive sau secundare unor alte localizări ale bolii canceroase (metastază de la distanţă – cancer de pancreas, de rinichi- sau din apropiere, prin invazie – cancer de esofag, adenopatii mediastinale, cancerul bronhopulmonar ce interesează şi traheea). Există o serie de factori favorizanţi : sexul masculin, tabagismul, poluanţi atmosferici, alte cancere ale tractului respirator, boli pulmonare degenerative cronice, noxe profesionale, infecţii respiratorii iterative, stări precanceroase ale aparatului respirator. Formaţiunile tumorale pot fi solitare sau multiple, cunoscută fiind posibilitatea concomitenţei a două astfel de leziuni la nivelul căilor aerodigestive. Din punct de vedere anatomopatologic , tumorile traheo-bronşice pot avea aspect vegetant, ulcerat sau infiltrativ, determinând semne clinice caracteristice, iar microscopic se întâlnesc diferite tipuri histologice :

- carcinoame – cuprind epiteliomul epidermoid, epiteliom anaplazic nediferenţiat, epitelioame cilindrice;
- adenoame – diverse: carcinoid, cilindrom, mioepiteliom, mixt, forme de tranziţie;
- sarcoame.

Aceste tumori determină metastaze ganglionare – hilare, mediastinale, laterocervicale – şi la distanţă, pe cale hematogenă – coloana vertebrală, creier, ficat, tegumente, ţesut subcutanat.

Din punct de vedere clinic, evoluţia este sistematizată în mai multe perioade:

a. La debut – perioadă de latenţă variabilă , uneori îndelungată, posibil asimptomatică. În general se manifestă prin tuse cronică, expectoraţie hemoptoică sau microhemoptizii repetate, durere toracică. În localizarea traheală apare rapid dispneea.

b. În perioada de stare – manifestările sunt foarte diverse, inflamatorii şi infecţioase sau cauzate de obstrucţia mecanică. Apare astfel:

- dispneea din ce în ce mai gravă cu cât ocupă mai mult din lumen şi este mai sus situată;
- hemoptizie;
- fenomene bronşitice şi pneumonice (febră, frison, expectoraţie, durere pleurală);
- dureri prin interesarea peretelui toracic, diafragmului, mediastinului;
- invazia mediastinului, pericardului, esofagului, recurentului, cu manifestări caracteristice acestora.

c. Perioada terminală este marcată de fenomene dispneice importante, caşexie neoplazică, sângerări importante, fenomene toxice, metastazele la distanţă.

Diagnosticul este susţinut de anamneză şi examenul clinic, confirmarea fiind adusă de explorări specifice: radiologice – standard şi bronhografii – precizează existenţa şi sediul tumorii cât şi consecinţa acesteia asupra zonelor învecinate, endoscopia ce confirmă existenţa tumorii şi permite prelevarea biopsiei, examenul citologic din lavajul bronşic sau prelevatul bioptic. Trebuie excluse o serie de afecţiuni cu simptomatologie similară, cum ar fi : bronşita

tabagică, tbc pulmonar, bronhopneumonii subacute şi latente, corpi străini obstructivi necunoscuţi, sarcoidoza, stenoze sifilitice, fibrostenoze banale.

Tratamentul este complex. Nu trebuie neglijat aspectul profilactic, prin îndepărtarea şi tratarea factorilor etiopatogenici şi a leziunilor precanceroase. Tratamentul curativ cuprinde abordul chirurgical, radio- şi chimioterapia. De multe ori diagnosticul este tardiv şi extensia tumorală prea întinsă contraindică chirurgia, recurgându-se la tratamente paliative; când este posibil tratamentul chirurgical, constă în ablaţia ablaţia tumorii cu reconstrucţie anatomo-funcţională, fiind de obicei de resortul chirurgiei toracice.

TRAHEOTOMIA

Traheotomia este intervenţia chirurgicală prin care se realizează şuntarea căilor aero-digestive superioare, cu punerea în comunicare directă lumenul traheal cu aerul atmosferic.

Intervenţia are drept scop:

- oxigenarea corectă şi eficientă cu bună ventilaţie pulmonară precum şi ventilaţia artificială prelungită;
- reducerea spaţiului mort respirator, cu scăderea rezistenţei la respiraţie şi diminuarea efortului respirator;
- aspirarea secreţiilor arborelui traheo-bronşic;
- extracţia unui corp străin traheo-bronşic ce nu a putut fi efectuată pe căi naturale;
- izolarea căii digestive de cea respiratorie pentru a împiedica aspirarea pulmonară de material străin (conţinut gastric, alimente, sânge,etc.).

Traheotomia este o manevră de urgenţă, cu rolul de a salva viaţa pacientului în condiţii de insuficienţă respiratorie acută prin blocaj la nivel laringo-traheal. În cadrul protocolului de repermeabilizare a căilor respiratorii stipulate în medicina de urgenţă, traheotomia reprezintă un ultim pas după aşa-numita traheotomie "albă" sau medicamentoasă şi intubaţia oro-traheală.

Clasificarea tipurilor de traheotomii se poate face după mai multe criterii:

a. în funcţie de durata de timp cât va fi menţinută, traheotomia poate fi:

- definitivă (traheostomie) sau
- temporară (pentru un interval variabil de timp, după care va fi suprimată).

b. după momentul în care se practică, traheotomia poate fi :

- de urgenţă (în situaţia unei insuficienţe respiratorii acute sau supraacute, când viaţa pacientului este în pericol)
- de necesitate (pentru a reduce riscul unui accident asfixic); se preferă traheotomia înainte de a deveni urgenţă majoră, moment în care intervenţia este mai dificilă şi grevată de mai multe riscuri.

c. în funcţie de nivelul la care se practică deschiderea traheei, traheotomia poate fi:

- înaltă (supraistmică) la nivelul inelelor 1-2 traheale, deasupra istmului glandei tiroide;
- mijlocie (transistmică) la inelele 3-4, după secţionarea istmului tiroidian;
- joasă (subistmică) la inelele 5-6, dedesubtul istmului tiroidian; se preferă de obicei acest tip, în special în traheotomiile temporare, datorită riscului mai scăzut de stenoză după decanulare.

În cazul unei urgenţe extreme sau când condiţiile nu permit efectuarea unei traheotomii chiar înaltă, se poate practica coniotomia sau laringotomia intercricotiroidiană (necesară în caz de maximă urgenţă când bolnavul este în comă, cianoză intensă, stop cardiorespirator sau se practică anestezia în jet). Se practică secţionarea planurilor superficiale şi a membranei cricotiroidiene , se poate introduce un trocar, ac special ori folosirea unei truse tip "Quick Trade". Această intervenţie este temporară şi va trebui înlocuită cât mai rapid cu o traheotomie clasică de preferat subistmică.

Indicaţiile traheotomiei sunt numeroase şi o clasificare a lor se poate face după mai multe criterii. Intervenţia este necesară în caz de obstrucţie a căilor respiratorii înalte, paralizie respiratorie – centrală sau periferică - şi în caz de blocaj bronşic prin secreţii . Există indicaţii specifice pentru copil (inflamaţii de tip laringită subglotică, malformaţii, papilomatoză laringiană difuză, edemul laringian şi corpii străini, etc) , altele pentru adult (patologie tumorală, inflamaţii cronice specifice, etc) precum şi indicaţii comune ambelor categorii de vârstă (traumatisme laringo-traheale sau cervicale, afecţiuni inflamatorii şi infecţioase, neoplazice, compresiune extrinsecă prin adenopatii, afecţiuni ale tiroidei sau timusului, boli infecto-contagioase cu evoluţie gravă, paralizie recurenţială, etc.). După BECKER, o altă clasificare a indicaţiilor traheotomiei ţine cont de mecanismul etiopatogenic al fenomenelor respiratorii.

A. Obstrucţia mecanică a căilor respiratorii:

1. Tumori ale laringelui, faringelui, traheei, esofagului cervical
2. Anomalii congenitale ale căilor respiratorii superioare şi/sau digestive
3. Traumatisme ale laringelui şi/sau traheei
4. Paralizia recurenţială bilaterală
5. Traumatisme ale masivului facial cu tumefierea părţilor moi şi/sau fracturi (mai ales ale mandibulei)
6. Inhalarea de corpi străini
7. Infecţia (edemul) laringelui, traheei, limbii, faringelui.

B. Obstrucţia căilor respiratorii prin secreţii sau respiraţie insuficientă sau ambele:

- Blocarea prin secreţii cu tuse ineficientă (imposibilitatea de a expectora) în timpul sau după:
  1. Chirurgia toracică sau abdominală
  2. Bronhopneumonie
  3. Vomismente şi aspirarea conţinutuli gastric

4. Arsuri ale feţei, gâtului, căilor respiratorii
5. Precoma sau coma (DZ, insuficienţă renală şi hepatică)

➢ Ventilaţia alveolară insuficientă în timpul sau după:

1. Intoxicaţie medicamentoasă sau cu pesticide
2. Traumatisme închise ale toracelui cu fracturi de coaste
3. Paralizia muşchilor respiratori
4. Obstrucţia pulmonară cronică (emfizem, bronşita cronică, bronşiectazie, astm, atelectazie)

➢ Blocarea prin secreţii cu ventilaţie alveolară insuficientă în cursul.

1. Afecţiuni ale sistemului nervos central (apoplexie, encefalită, poliomelită, tetanos)
2. Eclampsie
3. Traumatisme grave ale capului, gâtului, toracelui
4. Coma postoperatorie neurochirurgicală
5. Embolia aeriană sau gazoasă.

Tehnica traheotomiei

Pregătirea preoperatorie, cu sedative şi corectarea deficienţelor generale, ca şi preanestezia,sunt posibile doar dacă intervenţia nu este o urgenţă majoră.

Instrumentarul cuprinde: bisturie, foarfece, pense anatomice, Pean, Kocher, depărtătoare Farabeuf, decolator, portac şi ace, catgut şi aţa chirurgicală, canule traheale şi sonde, comprese, aspirator.

Poziţia pacientului este în decubit dorsal, cu un rulou sub umeri pentru a aduce capul în hiperextensie – în această poziţie, care agravează fenomenele de insuficienţă respiratorie, traheea este superficializată şi intervenţia se poate efectua mai rapid. În caz de insuficienţî respiratorie severă când pacientul nu poate tolera această poziţie, intervenţia va începe cu pacientul în poziţie şezândă şi va fi culcat în momentul deschiderii traheei.

Anestezia poate fi generală, locală sau în caz de urgenţă majoră intervenţia se poate practica şi fără anestezie (pacient comatos, în stop cardio-respirator).

După dezinfecţia tegumentelor şi plasarea câmpurilor, efectuarea infiltraţiei locale când se preferă această anestezie, se va practica incizia verticală, pe linia mediană, de la marginea inferioară a tiroidului până la furculiţa sternală; în anumite tipuri de laringectomii se preferă incizia orizontală a tegumentelor după care restul planurilor se abordează tot vertical, strict pe linia mediană. Încizia va interesa toate planurile regiunii – pielea, ţesutul celular subcutanat, aponevroza cervicală superficială, planul muscular (muşchii subhioidieni care nu se secţionează ci se separă pe linia albă gâtului) şi istmul tiroidian care, în funcţie de tipul traheotomiei ales fie va fi secţionat şi ligaturat, fie va fi tracţionat superior sau inferior. Hemostaza se va efectua fie pas cu pas dacă este o traheotomie de necesitate, fie după deschiderea traheei şi dăpăşirea momentului critic respirator.

Deschiderea traheei se face, dacă timpul permite, după injectarea în lumenul traheal a unui anestezic pentru a preveni sincopa respiratorie, totodată având certitudinea că organul abordat este traheea (se aspiră în seringă după introducerea acului şi se constată prezenţa aerului). Încizia traheei se face vertical, pe 1-2 inele, sau se poate decupa o rondelă din peretele traheal, cu un diametru cât mai apropiat de calibrul canulei traheale ce se va folosi. La copii este contraindicată excizia de ţesut traheal pentru a preveni stenozarea ulterioară. O altă variantă, pentru traheotomiile temporare, este decuparea fragmentul traheal cu menţinerea unei balamale care va permite, la decanulare, refacerea continuităţii peretelui anterior al traheei.

Se introduce canula traheală care se fixează bine la gâtul pacientului pentru a nu fi expulzată la un efort de tuse. Plaga se suturează deasupra şi dedesubtul canulei, dar sub canulă se plasează o meşă mică pentru a preveni apariţia emfizemului. Pansamentul se

face cu o compresă mare tăiată în formă de şorţ care se introduce între canulă şi tegumente.

Dificultăţile traheotomiei sunt de tip anatomic (gât scurt şi gros, istm tiroidian înalt şi voluminos, trahee deviată, iar la copil – hipertrofia timusului, plexuri venoase foarte bogate, calibrul traheei foarte redus) sau patologic (guşă voluminoasă, neoplasm tiroidian, adenopatie masivă, edem sau hematom masiv al regiunii cervicale, cicatrice deformantă,etc.)

Intervenţia poate avea o serie de incidente şi accidente, precum şi complicaţii ce apar imediat sau tardiv: hemoragia (trunchiul venos brahiocefalic, vena jugulară anterioară, artera Neubauer), rănirea organelor vecine (esofag, recurenţi, domul pleural), rănirea cartilajelor laringiene cu infecţii secundare, introducerea canulei pretaheal sau expulzia canulei, emfizem subcutanat, pneumotorax, pneumomediastin, stenoza traheală, etc.

Postoperator, se administrează antibiotice, fluidifiante ale secreţiilor traheale, hemostatice şi antalgice; pacientul necesită plasarea în atmosferă umedă şi caldă, aspirarea periodică a secreţiilor şi curăţarea canulei traheale, pansament local zilnic şi suprimarea firelor la 7-10 zile. În cazul treheotomiilor temporare se recomandă decanularea cât mai rapidă pentru a reduce riscul de stenoză traheală.

BIBLIOGRAFIE

1. Ballanger J.Y. and colab – Disease of the Nose, Throut, Ear, Head and Neck. Lea and Febiger, Philadelphia, 1991
2. Becker W., Naumann H.H., Pflatz C.R., Precis d'ORL, Flammarion , 1986
3. Buruiană M., et al., Otorinolaringologie, Ed. Medicală, Bucureşti, 1992.
4. Buruiană M., Ianovici M., Mustăţea N., Oto-rino-laringologie pediatrică, Ed. All, Bucureşti, 1998.
5. Călăraşu R., Ataman T., Zainea V., Constantin B., Pascu Al., Achimescu Luana, Georgescu Mădălina, Iliescu Anca, Negrilă Mihaela – Manual de patologie otorinolaringologică şi chirurgie cervicofacială – Ed. Univesitară "Carol Davila" 2000
6. Cobzeanu M.D., Costinescu V., Dinu C. – Otorinolaringologie – Litografia UMF, 1998
7. Cobzeanu M.D., - Curs de patologie otorinolaringologică şi cervicofacială – Ed. Pim 2003
8. Claros P., Pulido .V., Esqueos clinico-visuales en oto-rino.laringologia, Ed. Osby/Idoia, Libros, 1995
9. Cummings, C. – Otolaryngology Head and Neck Surgery – Third Edition, 1998
10. Dinu, C. – Otorinolaringologie, ed. a-II-a – Litografia IMF, 1982
11. Eaton D.E., Laryngeal Stenosis, E-medicine, june 2003.
12. Frasin Gh., Chiriac V., Cozma N. – Anatomia capului şi gâtului, vol. Î - Litografia IMF, 1977
13. Gârbea Şt., Miloşescu P., Ştefaniu Al., Olariu B., Patologie ORL, Ed. Did. Ped., 1980
14. Gray's Anatomy – Thirty-seven Edition, 1989
15. Gray R.F., Hawthorne M., Synopsis of otolaryngology, ed V-a. Butterworth, 1992
16. Guerrier B., Barazer M. – Anatomie descriptive, endoscopique et radiologique du larynx – Editions Techniques – Encycl. Med. Chir. (Paris, France), Oto-rhino-laryngologie, 1992
17. Ifrim M., Niculescu Gh., Bareliuc N., Cerbulescu B. – Atlas de anatomie umană, vol. II – Ed. Ştiinţifică şi Enciclopedică, Bucureşti, 1984

18. Ioniţă E et al., Lexicon al diagnosticului în otorinolaringologie, vol I şi II, Ed. Did. Ped., Bucureşti, 1998.
19. Lăzeanu M., Vademecum Clinic ORL, Ed. Medicală, Bucureşti, 1975
20. Mogoş Gh., Ianculescu Al. – Compendiu de anatomie şi fiziologie - Ed. Ştiinţifică
21. Papilian V. – Anatomia omului, vol. Î şi II – ed. a-VI-a, Editura Didactică şi Pedagogică, 1982
22. Păunescu Cornelia, Oto-rino-laringologie pediatrică, Ed. Medcială, Bucureşti, 1981
23. Portmann M., Precis d'oto-rhino-laryngologie, Masson, 1982
24. Rădulescu G.M., Pascariu M., Sarafoleanu C, Sarafoleanu D., Urgenţele ORL, Ed. Coresi, Bucureşti, 1998.
25. Sarafoleanu D., Chiriac G., Oto-rino-laringologie, Ed. Medicală, Bucureşti, 1993.
26. Sarafoleanu D., Lotreanu V., Sarafoleanu C., Iosif Cristina, Săvulescu C. – Explorarea paraclinică şi funcţională în otorinolaringologie – Ed.Albatros, Bucureşti 2000
27. Sarafoleanu D., Sarafoleanu C., Compendiu ORL, Ed. Naţional, 1997
28. Shah J.P., Color Atlas of Head and Neck Surgery, Wolfe Medical Pub, 1990
29. *** Societas Oto-Rhino-Laryngologica Latina, XXIIe Conventus Montpellier, 3-6 mai 1978: Rapports: La traumatologie non-iatrogene en oto-rhino-laryngologie et pathologie cervico-faciale.
30. Tran Ba Huy P., Manach Y., Chauys A., Herman P., Kossowski M., Lacau St Guily J., Monteil J.P., Perie Sophie, Poncet J.L., Sauvaget Elisabeth – Les urgences en ORL – Societe Francaise d"Oto-rhino-laryngologie et de Chirurgie de la Face et du Cou 2002

Capitolul 8

PATOLOGIA GLANDELOR SALIVARE

Asist. univ. Dr. Alexandru VLASE

Noţiuni de embriologie, anatomia topografică şi chirurgicală ale glandelor salivare.

a. Embriologia. Glandele salivare majore derivă din ectodermul gurii primitive între săptamâna 4 - 8-a a vieţii intrauterine, glandele salivare minore derivând în majoritate din endodermul faringian. În cursul dezvoltării pot apare aplazii glandulare, ectazii şi displazii ale canalelor excretorii, în special la nivelul glandei parotide.

Glandele salivare accesorii situate la nivelul valului palatin, obraji, buze, sunt în general anexe ale glandelor salivare majore dar se pot găsi şi în urechea medie, mandibulă sau în ganglionii limfatici cervicali sub formă de ţesut salivar aberant.

b. Anatomia glandei parotide. Glanda parotidă *este cea mai voluminoasă glandă salivară. Este situată înaintea conductului auditiv extern, înglobând ramul ascendent al mandibulei,* fiind înconjurată de o pseudo-capsulă dependentă de aponevroza cervicală superficială. Loja glandei parotide este incompletă şi comunică cu spaţiul parafaringian şi fosa zigomatică.

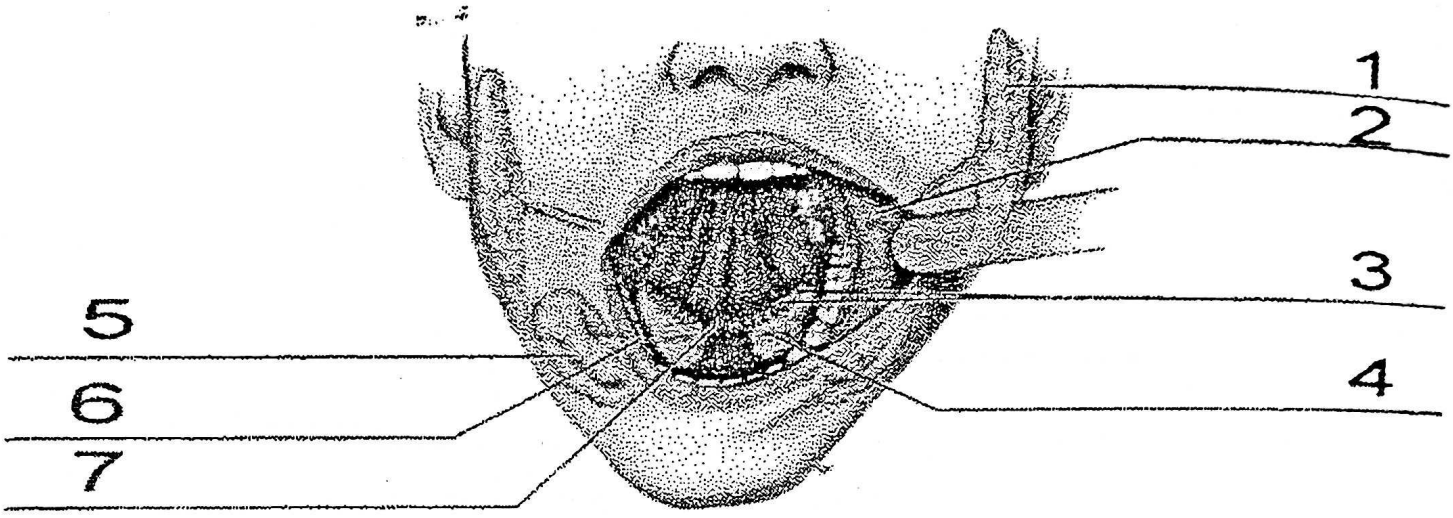

Fig. 132. ***Glandele salivare majore***

(modificat după Anatomy of the head and Neck, Margaret J.Fehrenbach, Susan W. Herring, editura Saunders Elsevier 2007)

Legendă: *1.glanda parotidă; 2.orificiul canalului Stenon; 3.canalele excretoare ale glandei sublinguale;4. glanda sublinguală 5. glanda submandibulară; 6. canalul Wharton; 7. orificiul de drenaj al canalului Wharton*

Raporturi - Extern are raport cu planurile superficiale *(reprezentate de fascia superficială şi sistemul musculo aponevrotic superficial)* şi şantul retromandibular. Anterior este limitată de ramul ascedent al mandibulei , muşchiul maseter şi *muşchiul pterigoidian medial.* Posterior *are rapoarte cu muşchiul sternocleido mastoidian şi conductul auditiv extern şi inferior este situată în* spaţiul dintre gonion şi mastoidă în raport cu muşchiul sterno-cleido-mastoidian şi burta posterioară a muşchiului digastric. *Faţa postero-medială are rapoarte cu muşchii stilieni care separă glanda de carotida internă şi vena jugulara internă. Superior are raport cu articulaţia temporo-mandibulară şi conductul auditiv extern.* (11)

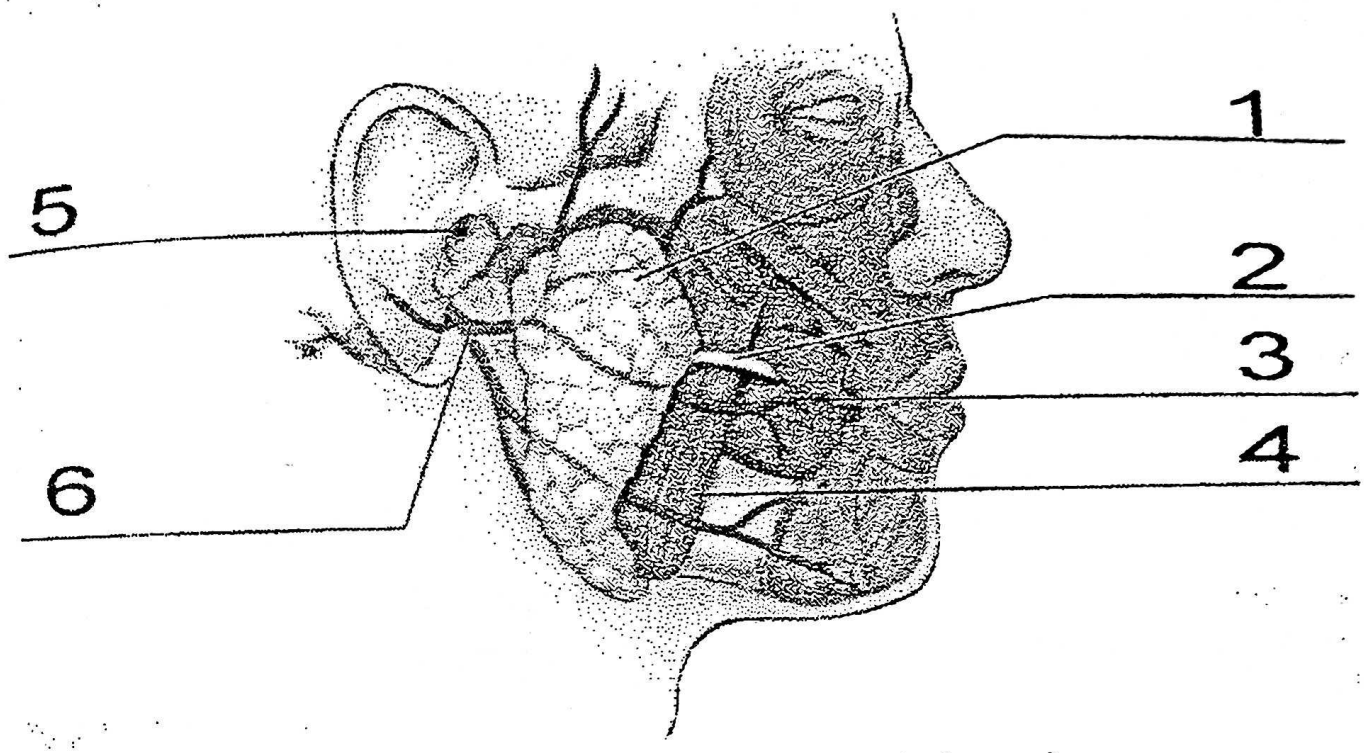

Fig. 133. ***Glanda parotidă şi structurile învecinate***
(modificat după Anatomy of the head and Neck, Margaret J.Fehrenbach, Susan W. Herring, editura Saunders Elsevier 2007)
Legendă: 1. glanda parotidă; 2. canalul excretor Stenon; 3. muşchiul buccinator; 4. muşchiul maseter; 5. conductul auditiv extern; 6. nervul facial

Glanda parotidă este formată din 2 lobi : unul profund şi altul superficial între care se găseşte nervul facial VII, iar anterior pretragal trimite prelungirea masterină a glandei parotide. Canalul excretor al lui Stenon, lung de aproximativ 6 cm, iese din marginea anterioară a glandei, trece peste muşchiul maseter, strabate muşchiul buccinator şi se deschide în mucoasa jugală, în dreptul celui de al doilea molar superior. Nervul facial ce iese prin gaura stilo-mastoidiană din craniu, intră în parenchimul glandular printre cei 2 lobi şi în porţiunea anterioară se divide în cele 2 ramuri terminale temporo-facială şi cervico-facială ce inervează muşchii mimicii şi platysima.(8)

Vascularizaţia glandei parotide.

Vascularizaţia arterială este reprezentată din ramuri ale arterei carotide externe, venele drenând către vena jugulară internă. Ganglionii situaţi intraglandular şi superficial (mai important grupul pretragal) drenează în ganglionii submaxilari şi jugulo-carotidieni.

Inervaţia glandei parotide. Fibrele preganglionare provin din nucleul salivar inferior şi vin pe calea nervului glosofaringian facând sinapsa în ganglionul otic. Fibrele postganglionare parasimpatice merg cu nervul auriculo- temporal la parotidă, determinând vasodilataţie şi reglînd astfel secreţia glandei parotide.

Fibrele simpatice provin din ganglionul simpatic cervical superior şi ajung la glanda parotidă pe traiectul ramurilor carotidei externe. (6)

c. Anatomia glandei submandibulare.

Raporturi. Glanda submandibulară este situată în loja submandibulară, *în triunghiul submandibular*, având raport intim cu muşchiul hioglos şi milohioidian, în concavitatea muşchiului digastric şi având înafară, faţa internă a mandibulei şi aponevroza cervicală mijlocie. Polul posterior al glandei se găseşte în pensa facială (vena superficial şi artera profund). Drenajul glandei se realizează prin canalul Wharton, ce merge pe sub mucoasa planşeului bucal deschizându-se la nivelul caronculei sublinguale, de o parte şi de alta a frenului limbii. Canalul trece laterodorsal faţa de nervul lingual şi nervul hipoglos. (10)

Vascularizaţia glandei este asigutată de ramuri din artera carotidă externă, drenajul venos fiind în vena facială. Drenajul limfatic se realizează în ganglionii submandibulari şi cervicali profunzi suprahioidieni.(6)

Inervaţia glandei submaxilare se realizează prin ramuri ale nervului lingual, cu fibre preganglionare parasimpatice ce vin cu nervul coarda timpanului din ganglionul salivar superior. Fibrele simpatice provin din ganglionul cervical superior. (1)

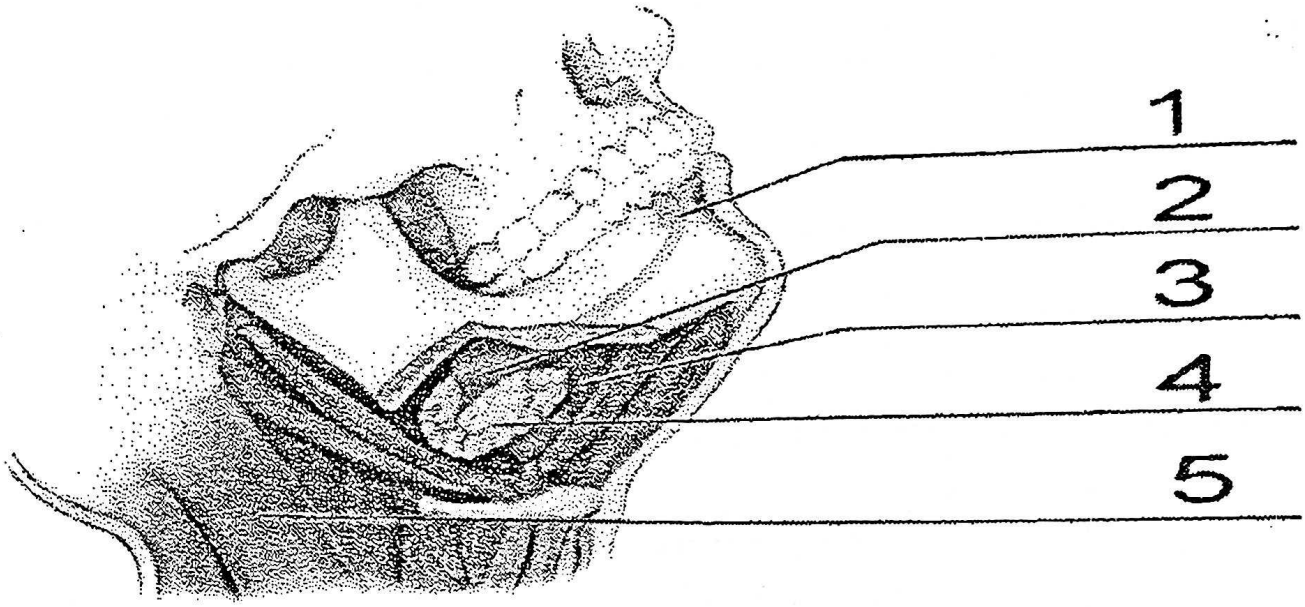

Fig. 134. ***Glanda submandibulară şi structurile învecinate***
(modificat după Anatomy of the head and Neck, Margaret J.Fehrenbach, Susan W. Herring, editura Saunders Elsevier 20078
Legendă: 1. canalul Wharton; 2. glanda submandibulară (lobul profund); 3. muşchiul milohioidian; 4. glanda submandibulară (lobul superficial); 5. muşchiul sternocleidomastoidian

d. Anatomia glandei sublinguale şi ale glandelor salivare minore.

Glanda sublinguală este cea mai mică din glandele salivare majore. *Este situata în planseul bucal.*

Raporturi. Glanda sublinguala se gaseste sub mucoasa planseului bucal, extremitatea ei posterioară având raporturi cu partea anterioară a glandei submaxilare, *faţa medială are raport cu canalul Wharton, nervul lingual şi muşchiul genioglos.*Canalul excretor se uneşte şi se varsă împreună cu cel al glandei submaxilare. (2)

Vascularizaţia arterială provine din ramuri ale arterei carotide externe, drenajul venos fiind în vena jugulară internă. Limfaticele drenează în ganglionii submentonieri şi submandibulari.

Inervatia este aceeaşi cu a glandei submandibulare. Glandele salivare minore participă la producerea secretiei salivare. (13)

BIBLIOGRAFIE

1. Enciclopedia medicochirurgicală franceză ediţie revizuită în 2007, Tumeurs des glandes salivaires, Pathologie salivaire médicale
2. Orl et chirurgie cervico-faciale, collection dirigee par J.S.Hulot, editura ellipses, 2002, Pathologie des glandes salivaires pg 250-271
3. J.J.Ballenger. J.B.Snow jr. Otolaryngology: Head and Neck Surgery 15 edition, Williams & Wilkins 1996
4. Călăraşu R, Ataman T., Zainea V. Manual de patologie otorinolaringologică şi chirurgie cervico-facială, . editura universitara Carol Davila, 2000
5. Cawson RA: Essentials of oral pathology and oral medicine, ed 7, Edinburgh, 2002, Churchill Livingstone.
6. Cummings Otolaryngology - Head And Neck Surgery Fourth Edition, ed.Mosby 2005
7. Clemente CD: Anatomy, ed 4, Philadelphia, 1997, Lippincott,Williams & Wilkins
8. Costinescu V.,Cobzeanu M.D., Dinu C.- Patologie ORL, vol 1 Patologie cervicală,. litografia UMF Iasi 1998
9. Drake R, Vogl W, Mitchell A: Gray's anatomy for students, Edinburgh, 2005, Churchill and Livingstone.
10. Fatu C., Francu D. L.,Anatomia extremitatii cefalice, Editura Apollonia, Iasi, 1997;
11. Logan BM, Reynolds PA, Hutchings RT: Color atlas of head and neck anatomy, 3rd ed , London, 2003
12. Margaret J.Fehrenbach, Susan W. Herring ,Anatomy of the head and Neck, , editura Saunders Elsevier 2007
13. Paparella, Shumick, Gluckman, Meyerhoff. Otolaryngology, 3rd edition ,.1991

Fiziologia glandelor salivare

Saliva reprezintă secreţia glandelor salivare în cantitate de 1 000 - 1 500 ml/zi. Secreţia se realizează în 2 perioade : primară la nivelul acinilor şi modificată până la forma finală, la trecerea prin canalele excretorii. Principalele funcţii ale salivei sunt :

- Pregatirea bolului alimentar pentru masticaţie şi deglutiţie.
- Protectia mucoasei bucale şi aparare imunalogică prin lizozimul salivar, Ig A
- Rol în digestie prin acţiunea amilazei salivare în descompunerea amidonului.
- Rol în menţinerea igienei buco-dentare, avind în componenţă flor.
- Solubilizează diferite substanţe cu rol de acţiune asupra receptorilor gustativi.
- Rol în excreţia unor viruşi, alcaloizi, iod, factori de coagulare.

Modificarile secreţiei salivare determină:ptalism, xerostomie şi sialoree ce în diferite combinaţii determină boli şi sindrome. (13)

Metode de explorare ale glandelor salivare.

Afecţiuniile glandelor salivare se diagnostichează prin: anamneză, simptomatologie clinică, metode paraclinice .

În cadrul **anamnezei** trebuie sa apreciem :

- existenţa unei dureri şi a unei otalgii asociate ;
- caracterul evolutiv al afecţiunii şi anume în cadrul unei tumefacţii parotidiene este important de precizat dacă este un episod unic, episoade recidivante sau o hipertrofie cronică.
- existenţa unei disfuncţii salivare şi anume xerostomia
- elemente de patologie generală : antecedente medicale, obiceiuri alimentare, expuneri profesionale, manifestari pulmonare, oftalmologice sau endocrine.

Examenul clinic al zonelor salivare din regiunea cervicală trebuie să fie bilateral şi comparativ. Este compus dintr-o inspecţie atentă şi o palpare ajutată de un deget intrabucal, precum şi de un examen al cavităţii bucale ţinând cont de aspectul mucoaselor şi al orificiilor canalelor excretoare.(2)

Explorari paraclinice:

a. Radiologice: radiografia simplă, sialografia, echografia, computer tomografia, scintigrafia

b. Examenul biopsic : cu ac fin sau prin excizia glandei.

c. Studiul compozitiei salivare

Afecţiuni congenitale ale glandelor salivare

a. Aplazia. Hipoplazia

Aplazia tuturor glandelor salivare este excepţională. Aplazia uneia sau mai multor glande poate fi izolată sau asociată unui sindrom plurimalformativ ca aplazia parotidiana întâlnită în sindromul primului arc branhial. Hipoplazia parotidiană întâlnită în sindromul Melkerson-Rosenthal nu este de origine malformativă ci corespunde unei atrofii secundare datorită disfuncţiei parasimpatice. (2)

b. Chiştii congenitali: reprezintă afecţiuni ale glandei parotide.

Se întîlnesc în special în perioada copilariei.. Sialografia evidenţiază posibile dilataţii ale canalului excretor, *rezultatul unor atrezii canaliculare.*

Pe staza salivară se pot produce infecţii supraadaugate.

Diagnosticul se pune pe examenul anatomo-patologic din piesa de exereză.

Tratamentul este chirurgical, de exereză chirurgicală , cu amînare cît se poate spre vîrsta adultă.

Parotida polichistică este o afecţiune foarte rară, poate afecta una sau ambele glande parotide şi este asociată cu afecţiuni polichistice ale rinichiului, ficatului, pancreasului sau plamânului.(1)

c. Leziunile brahiale ale glandelor parotide

Sunt afecţiuni ale primei fante branhiale, chistul înconjurînd inferior C.A.E. şi trecînd peste glanda parotidă. Dorsal, anomaliile arcului branhial pot determina şi modificări ale C.A.E. Fistula sinusului branhial determină şi hipoplazia glandei parotide.

Este necesar în timpul tratamentului prezervarea nervului facial.

Traumatismele glandelor salivare.

Sint afecţiuni ce interesează prin lezarea glandei submaxilare, ades nervii facial, hipoglos, lingual, ramura cervico-facială sau nervul facial în chirurgia glandei parotide.

Fistulele salivare posttraumatice se pot închide spontan, adjuvant puţindu-se administra atropina pentru scaderea secreţiei sau să se efectueze iradiere.

Cînd fistula persistă se poate practica cateterizarea traiectului, excizia şi închiderea plăgii în planuri anatomice.

Afecţiunile inflamatorii ale glandelor salivare

a. Înfecţia bacteriană acută

Sint afecţiuni inflamatorii ale glandelor salivare favorizate de : diabetul zaharat, cariile dentare, igiena deficitară bucală şi tulburări hidro-electrolitice survenite în insuficienta renală.

Etiologia este în general diferită, în general coexistind germenii saprofiti ai cavitaţii bucale (*cel mai frecvent streptococul*) cu germeni mai virulenti gram(-).

Simptomatologia la nivelul glandelor salivare şi la ţesuturile conjunctive din jur,este cea inflamatorie (tumor, dolor, calor, rubor şi funcţionalesa.) cu congestia canalului şi orificiului de deschidere.

Poate apare şi: trismus, sioloree, secreţie purulentă la masajul glandei.

Tratamentul de electie este cel antibiotic,conform antibiogramei(se poate incerca în urgenţa un trial cu antibiotice sensibile pe germenii gram (-). Totodată este necesară corectarea dezechilibrului hidro-electrolitic administrindu-se pentru aceasta droguri sialogoge de tipul pilocarpinei 0,2 %, vitamina C sau lămîie.Se face igiena cavităţii bucale.

În caz de colecţie sub formă de abces, se practică incizie şi drenaj, asociat cu antibioterapie.

b. Infectiile virale ale glandelor salivare

Oreionul reprezintă o infecţie virală, cu virus urlian (având un singur serotip), grupa paramixovirus, cu localizare la nivelul glandei parotide, caracterizată prin mărirea de volum, nesupurativă, a uneia sau a ambelor glande, cu posibila implicare şi a altor organe.

Transmiterea bolii este pe cale aeriană, este foarte contagioasă (7 zile înainte şi 7 zile după apariţia simptomatologiei).

Simptomatologia diferă după perioadele bolii:

- prodromul se caracterizează prin: febră, anorexie, dureri locale cu posibile iradieri, urmate de creşterea de volum a glandei, posibil trismus diferenţiat la înghiţire.

- în evoluţie pot fi interesate şi glandele submaxilare şi sublinguale.

Perioada de incubaţie este de 2 - 4 săptămîni, perioada de evoluţie a bolii fiind de aproximativ 2 săptămîni cu posibila atingere şi a pancreasului, testicului.

Izolarea virusului se poate face la început din urină şi salivă, în evoluţie virusul poate fi evidenţiat prin teste serologice.

Evoluţia, în general este simplă, rar producându-se complicaţii: orhite, pancreatite, tiroidite, encefalite cu intirziere

psiho-motorie, meningite limfocitare sau nevrite de nervi cranieni, surditate bilaterală ireversibilă

Tratamentul este simptomatic, constă în repaos, antialgic, antipiretic, AINS, gargarisme cu antiseptice bucale, izolare pe o perioada de 15 zile, şi prevenţie prin vaccinare.

- Alti agenţi virali implicaţi în parotidite acute sunt :

- la nou nascut şi copil: citomegalo virusul ce poate determina icter, hepato-splenomegalie, anemie hemolitică. Obiectivarea virusului se face tot serologic.

- Virusul Coxsackie poate determina tumefierea parotidei, gingivită şi la debut, herpargina de insoţire.

- H.Î.V-determină în evoluţie posibilă localizare la nivelul glandelor salivare, cu mărirea de volum, infiltraţie limfocitară şi chişti limfoepiteliali, adenopatii. Confirmarea se face serologic.

Prognosticul este dificil de precizat, parotidita cu acest virus fiind adesea forma de manifestare a sindromului de imun deficienţa în pediatrie.

c. Complicaţiile infecţiilor acute ale glandelor salivare

1. Parotidita supurată acută

- Fiziopatologie: calea ascendentă canaliculară (cu etiologie polibacteriană streptococ, stafilococ, gram-) sau calea hematogenă (etiologie minobacteriană)

- Factori de risc : imunodepresie, diabet, nou născuţi prematuri

- Simptomatologie clinică: debut brutal sau progresiv, durere în regiunea parotidiană cu otalgie reflexă ce se exacerbează la masticaţie, tumefacţie parotidiană cu inflamaţia tegumentelor supradiacente, canal Stenon inflamat şi uneori cu eliminare de puroi la nivelul orificiului de drenaj, +/- trismus, febră, foarte rar paralizie facială periferică

- Evoluţie: fără tratament, risc de difuzie a infecţie şi uneori fistulizare la nivelul pielii; cu tratament, evoluţia este rapid favorabilă

- Tratamentul: antibioticoterapie (amoxicilină + acid clavulanic) adaptat conform antibiogramei, antialgic, medicaţie sialologă, gargarisme bucale, uneori drenaj chirurgical al colecţiei purulente.

2. Submaxilita acută supurată nonlitiazică este excepţională la adult, la nou –născut are ca etiologie stafilococul sau streptococul, tratamentul se face cu peniciline sau macrolide.

3. Abcesul glandei parotide sau submaxilare

Poate complica o supuraţie acută,o stare septică.

Tratamentul constă în incizie şi drenaj. În cazul abcesului parotidian, incizia se face orizontal, paralel cu ramurile nervului facial.

d. Înflamaţiile cronice ale glandelor salivare

Sialoadinita cronică

Se caracterizează prin tumefierea repetată, dureroasă şi supurativă localizată la nivelul glandelor salivare,cu posibilă apariţie de sialectazii sau calculi. Poate mima o tumoră, denumită tumora KUETTNER, localizată în special la nivelul parotidei,dar posibil şi la nivelul glandei submaxilare.

Se presupune şi posibila implicare a mecanismului imun în etiologia bolii.

Tratamentul este chirurgical practicîndu-se ablaţia glandei afectate.

Sialolitiaza cronică

Litiaza salivară se întilneşte la nivelul glandei submaxilare în proporţie de 90% şi în 10% la nivelul glandei parotide,aparînd mai frecvent la barbaţi şi la adult, localizată de obicei la o singură glanda.

Frecvent calculii sunt la nivelul hilului sau în canal avînd compoziţie de calciu şi fosfor.

Simptomele includ tumefierea intermitentă, cu discomfort alimentar, durere locală.

Iniţial apare o aşa numită hernie salivară caracterizată printr-o tumefacţie submandibulară bruscă declanşată în timpul unei mese, care dispare în urma unei eliminări importante de salivă în cavitatea bucală. Acest episod este indolor şi este urmat de colica salivară caracterizată printr-o tumefacţie submaxilară bruscă apărută în timpul unei mese, care se menţine pe o perioadă de mai multe ore, fiind însoţită de o durere importantă şi care dispare de asemennea după o eliminare a colecţiei salivare în cavitatea bucala.

Diagnosticul se pune prin:

- examen clinic (palpare bimanuală submandibular şi endobucal)

- radiografie simplă (pentru a pune în evidenţă un calcul radioopac)

- sialografie efectuată la distanţa de un episod infecţios, evidenţiază imaginile indirecte ale prezenţei calculilor printr-o imagine lacunară şi o dilataţie în jurul şi în amonte de calcul, permite să apreciem funcţionalitatea glandei diminuată în caz de submaxilită cronică

-ecografie

Tratamentul este chirurgical cu ablaţia calculilor în localizarea canaliculară şi cu submaxilectomie în localizarea la nivelu hilului glandei. Pentru calculii mai mici se pot administra colagoge şi antispastice, gargarisme bucale cu antiseptice.

Sialoadenita mioepitelială (Sindromul Sjogren)

Afecţiune a gladelor salivare , de etiologie autoimună, caracterizată prin atingere glandulară bilaterală, cherato-

conjunctivită, xerostomie şi tulburări din cadrul artritei reumatismale. Se produce o reacţie imună autoagresivă ce determină fibroza gladulară.

Serologic se remarcă hipergamaglogulinemie cu o creştere a Ig G şi a factorului reumatoid.

Sialografia arată aspect de "copac cu roade" iniţial, apoi de "copac uscat".

Tratamentul este dificil .Se administrează sialogoge de tipul pilocarpină 10%, administrîndu-se de 3 ori/zi. Se pot administra corticoizi, agenţi imunosupresivi. În cazurile severe plasmaforeză

Sindromul Mikulicz

Este caracterizat prin tumefierea simetrică a glandelor salivare şi lacrimare, cu includere de limfoadenopatii, leucemie limfatică cronică, metastaze ganglionare, limfoame hodgkiniene şi nonhodgkiniene .

Biopsia este necesară în stabilirea diagnosticului corect.

Sialoadenita TBC

Se întîneşte în special la nivelul glandei parotide, coexistînd cu localizarea infecţiei la nivelul cavităţii orale.

În forma acută se prezintă sub forma unei tumefieri difuze glandulare.

În forma cronică leziunile sint asimptomatice, descoperite întîmplator, prin prezenţa de ganglioni peri şi intraglandulari. Evoluţia spontană este de apariţie a unor noduli la nivelul glandei care fistulizează la nivel cutanat cu eliminare de saliva amestecată cu puroi (+/- cazeum), de unde se realizează o prelevare bacteriologică. Se recomandă efectuarea unei Rx toracic, IDR, puncţia de aspiraţie (în stadiul de colecţie) pentru examen bacteriologic şi citologic, ecografia ne arată prezenţa mai multor noduli glandulari, iar sialografia, dacă este realizată, ne indică prezenţa unor amprente

lacunare : un ct cranio cerebral ar fi de dorit în cazul unei tumefieri importante.

În concluzie, examenul microbiologic al aspiratului pune diagnosticul .Tratamentul este medicamentos cu tuberculostatice şi eventual chirugical cu extirparea glandei şi al ganglionilor, cu păstrarea nervului facial.

Sialoadinita cronică actino-micotică

Reprezintă o localizare rară la nivelul glandelor salivare, însoţind localizarea maxilară sau a ţesuturilor înconjuratoare. Glanda este îndurată,din ea scurgîndu-se puroi cu grunji galbui .

Diagnosticul se pune microscopic prin prezenţa de micelii gram(+).

Tratamentul este reprezentat prin drenaj şi Penicilinoterapie. În cazul fistulizării se practică ablaţia în bloc a glandei.

Sialoadenita cronică sifilitică

Este o localizare rară la nivelul glandei parotide, prezentîndu-se sub forma unei tumefieri dureroase glandulare şi adenopatie.

Diagnosticul se pune serologic.

Tratamentul este reprezentat de penicilinoterapie.

Sarcoidoza glandelor salivare

Se întîlneşte în 4% până la 30% din bolnavii cu sarcoidoză fiind localizată în special la nivelul glandei parotide.

Se caracterizează printr-o infiltraţie nespecifică a glandei parotide şi o posibilă cointeresare a tractului uveal şi lacrimal împreună cu paralizia nervului facial, cu realizarea sindromului HEERFORDT.

Toate organele pot fi atinse, în special ochii, articulaţiile, sistemul nervos şi pielea. Este o granulomatoză sistemică de cauza necunoscută întîlnită în special la vîrsta de 20-40 ani.

Se diagnostichează prin biopsie de la nivelul glandelor salivare, pozitivă în 60% din cazuri.

Probele biologice evidenţiază un sindrom inflamator nespecific, cu limfopenie şi hipergamaglobulinemie, creşterea enzimei de conversie a angiotensinei şi hipercalcemie prin secreţie inadecvată de vitamina D.

Diagnosticul diferenţial se face cu celelalte granulomatoze sistemice, în special infecţioase (TBC, sifilis) sau cu granulomatoza Wegener.

Tratamentul constă în corticoterapie.

Boala ghearelor de pisica cu localizare la nivelul glandelor salivare

Reprezintă o bacterioză cu expunerea la zgîrietura sau muşcătura de pisică.

Se pot găsi noduli mari lingă glanda salivară, obişnuit glanda parotidă, însoţiţi de tumefierea glandei şi în timp, de necroza granulomatoasă parenchimatoasă.

Diagnosticul se pune prin anamneză şi biopsie.

Tratamentul constă în incizia şi drenajul cu aspiraţia supuraţiei şi administrarea de antibiotice cu spectru larg. (3)

BIBLIOGRAFIE

1. Bourgeois B, Masseau A, Hamidou M, Beauvillain de
2. Montreuil C. Pathologie salivaire médicale. EMC (Elsevier
3. SAS, Paris), Otorhinolaryngologie, 20-628-A-10, 2006.
4. Laudenbach P, Le Charpentier Y, Szpirglas H. Pathologie salivaire médicale. EMC (Elsevier SAS, Paris), Otorhinolaryngologie, 20-628-A-10,1994.
5. Sekine S, Nagata M, Watanabe T. Chronic sclerosing sialadenitis of the submandibular gland . Pathol Int 1999;

Tumorile glandelor salivare

Reprezintă o patologie destul de frecventă, cu origine epitelială în 90% din cazuri şi în 10% din cazuri are origine în ţesutul vascular, limfatic şi cel periglandular.

Majoritatea tumorilor sînt benigne şi cu localizare parotidiană.

Clasificare Histologică

Tumori epiteliale (80% cazuri)			
Benigne (60-70% din TGS	Adenom pleomorf (80%din TEB)		
	Adenom monomorf (20% din TEB)		Adenoplimfom Oncocitom Adenom tubular (trabecular) Adenom cu celule clare Adenom bazocelular Adenom cu celule sebacee (limfadenom sebaceu)
Maligne (10-15% din TGS)	Tumori mucoepidermoide cu malignitate intermediara (5%din TGS)		
	Tumori cu celule acinoase (malignitate intermediara)		
	Carcinoame	Carcinomadenoid chistic(cilindrom) 5%din TGS	
		Adenocarcinom	
		Carcinom epidermoid	
		Carcinom nediferentiat	
Tumori non epiteliale			
Benigne	Vasculare	Hemangioame	
		Limfangioame	
		hemolimfangioame	
	Nervoase	Neurinoame(VII)	
		Neurofibroame	
	Conjunctive	Fibroame, condroame, hemangiopericitoame	
Maligne	Sarcoame	Fibrosarcoame	
		Angiosarcome	
		Liposarcoame	
	Tumori secundare	De la nivelul carcinoamelor cutanate, bucofaringiene, pulmonare, renale, pancreatice, gastrice	

a. **Tumorile benigne**

Adenomul este o tumoră cu evoluție îndelungată , de obicei localizată la nivelul glandei parotide, păstrînd integritatea nervului facial și fiind lipsită de adenopatie.

Diagnosticul se pune prin C.T. și examen biopsic.

Tratamentul este chirurgical constînd în extirparea tumorii.

Adenomul pleomorf (tumora mixtă)

Este cea mai frecventă tumoră a glandelor salivare (60% dintre tumorile parotidei). Este o tumoră benignă, cu posibiă malignizare, localizată cel mai frecvent la nivelul glandei parotide, dezvoltată pe seama țesutului epitelial și mezenchimatos, unilateral și avînd o evolutie lentă.Se întîlnește mai frecvent la femei, între 35 și 50 ani.(12)

Aspectul tumorii este nodular, ferm și nedureros. Funcția nervului facial este prezervată. Tumora are origine epitelială, localizată în special în lobul superficial, bine încapsulată,dar uneori cu aspectul multilocular, ceea ce face ca simpla enucleere să fie însoțită de recidive, încît se impune parotidectomia subtotală sau totală.

Diagnosticul se pune prin examenul sialografic, echografic, scintigrafic, C.T. și biopsie.

Tratamentul este chirurgical, practicîndu-se în localizarea parotidiană în general parotidectomia superficială și rar pe cea totală, cu prezervarea nervului facial. În localizarea submaxilară, se practică submaxilectomie.

Cystadenolimfomul (Tumora Warthin)

Tumora reprezintă între 5 și 15% dintre tumorile glandei parotide, fiind a doua etiologie a tumorilor glandei parotide după

adenomul pleomorf. Se întâlneşte predominant la bărbaţi între 55 şi 70 ani. Rolul tabagismului este subliniat de numeroşi autori.

Este o tumoră cu localizare la nivelul glandelor salivare (predominant parotida), fiind adesea unilaterală. Transformarea malignă este excepţională. Glanda este hipertrofiată, de consistenţă elastică şi nedureroasă. Se formează ades la nivelul polului inferior al glandei parotide, avînd structura de stromă limforeticulară cu foliculi limfatici situaţi în ţesut glandular sănatos. Nu determină niciodată paralizie de nerv facial. Caracterul multifocal a fost observat în 4 -24 % din cazuri. Diagnosticul se pune prin: scintigrafie, C.T.şi este confirmat prin examen biopsic.

Tratamentul este chirurgical prin extieparea tumorii.

b. Tumorile maligne ale glandelor salivare

Sunt tumori cu frecvenţa de pîna la 30%, avînd caracteristici de malignitate ca:

- durere
- creştere rapidă
- infiltraţia şi fixitatea tumorii
- metastarea ganglionară şi paralizia nervului facial

Carcinomul muco-epidermoid

Este o tumoră salivară caracterizată histologic prin coexistenţa celulelor mucoase şi epidermoide, puţin diferenţiate, cu predominenţa celulelor epidermoide.

Formele cu un grad crescut de diferenţiere ,metastazează mai usor.

Diagnosticul de certitudine este cel histopatologic.

Tratamentul este chirurgical de exereză.

Carcinomul adenoidcistic (Cylindromul)

Reprezintă tumori maligne frecvente în glanda submaxilară şi care este în general unică, cu dezvoltare lentă, bolnavul acuzînd durere, parestezii.

Prezintă o tendinţa de metastazare, cu prinderea nervului facial în localizarea parotidină.

Diagnosticul se pune prin: sialografie, C.T., examen anatomo-patologic ce evidenţiază ţesut hialin eozinofil într-o stromă mixoidă mucinoasă.

Tratamentul constă în extirparea chirurgicală a tumorii şi evidare ganglionară radicală.

Radiochimioterapia este rar folosită datorită radiorezistenţei. (8)

Adenocarcinomul este tumora dezvoltată la nivelul canalelor salivare, determinînd durere, parestezii şi rar paralizia nervului facial. Metastazeaza rapid ganglionar, pulmonar şi osos.

Clasificarea neoplasmelor glandelor salivare.

Se aplică numai carcinoamelor glandelor salivare majore : parotidă, submaxilară şi sublinguală ce trebuie sa fie histologic confirmate.

T - tumora primara

Tx - tumora primara nu este evidenţiata ;To - absenţa tumorii clinic manifeste.

T1 - mai mică sau egală cu 2 cm; T2 - tumora cu dimensiuni între 2 şi 4 cm.

T3 - tumora între 4 şi 6 cm în dimensiune; T4 - tumora mai mare de 6 cm în dimensiune

N - adenopatia (metastaza ganglionara)

N1 - ganglion unic ipsilateral, mai mic sau egal cu 3 cm

N2 - ganglion unic ipsilateral mai mare dar mai mic de 6 cm
- ganglionii ipsilaterali multipli mai mici sau egali cu 6 cm
- ganglion bilateral, controlateral mai mic sau egal cu 6 cm
N3 - ganglion mai mare de 6 cm.

Tratamentul tumorilor glandelor salivare maligne

În rezolvarea tumorilor maligne, chirurgia ocupă un loc primordial.Iradierea se aplică în cazul carcinoamelor inoperabile şi în cazul limfoamelor maligne.

Se practică paroidectomia superficială sau totală în funcţie de mărimea şi caracterul tumorii. Se încearcă prezervarea nervului facial şi în cazul lezării lui ,se poate încerca refacerea prin grefe nervoase.

Evidarea ganglionară este aplicată în tumorile maligne ale glandelor salivare datorită caracterului metastazant în ganglionii intra şi periglandulari cît şi a celor cervicali profunzi. În general se aplică evidarea ganglionară suprahiodiană şi mai rar fiind necesară extinderea cervicală a evidarii.(9)

Dat fiind radiorezistenţa tumorilor maligne glandulare salivare, tratamentul chirurgical reprezintă terapia de elecţie.(12)

Se impune mai mult ca în alte tumori diagnosticarea cit mai precoce a cancerului glandelor salivare. (11)

BIBLIOGRAFIE

1. Assimakopoulos D, Malamou-Mitsi V, Skevas A. Notre experience des kystes de la parotide. Rev Stomatol Chir Maxillofac 1995;
2. Altman K, Bailey BMW. Parotid cyst: a case report. Înt J OralMaxillofac Surg 1994;23:165–6.
3. Marsot-Dupuch K, Meyohas MC, Ouayoun M, et al. Îmagerie des pathologies ORL au cours du syndrome d'immunodeficience acquise. Ann Otolaryngol Chir Cervicofac 1997;114:292–301.
4. Brocheriou C, Laufer J, Roquancourt A, et al. Kystes et pseudo-kystes de la parotide. Rev Stomatol Chir Maxillofac 1990;91:281–5.
5. Antoniadis K, Karakasis D, Tzarou V, Skordalaki A. Benign cysts of the parotid gland. Înt J Oral Maxillofac Surg 1990;19:139–40.
6. Alho O, Kristo A, Luotonen J, Autio-Harmainen H. Întraductal papilloma as a cause of a parotid duct cyst. A case report. J Laryngol Otol 1996;110:277–8.
7. Seifert G. Mucoepidermoid carcinoma in a salivary duct cyst of the parotid gland. Pathol Res Pract 1996;192:1211–7.
8. Awwad RJ, Hsu J. Mucoepidermoid carcinoma of the parotid gland: an unusual presentation. Am J Otolaryngol 2006;27:344–5.
9. Boahene DKO, Olsen KD, Lewis JE, Pinheiro D, Pankratz VS, Bagniewski SM. Mucoepidermoid carcinoma of the parotid gland, the Mayo Clinic experience. Arch Otolaryngol Head Neck Surg 2004;130:849–56.
10. Maynard JD. Solitary cysts of the parotid. Br J Surg 1988;75:1043.

11. Enciclopedia medicochirurgicala franceza editie revizuita în 2007, Tumeurs des glandes salivaires, Pathologie salivaire médicale

12. Orl et chirurgie cervico-faciale, collection dirigee par J.S.Hulot, editura ellipses, 2002, Pathologie des glandes salivaires pg 250-271

13. Laccourreye H, Laccourreye O, Cauchois R, Jouffre V, Ménard M, Brasnu D. Total conservative parotidectomy for primary benign pleomorphic adenoma of the parotid gland: a 25-year experience with 229 patients. Laryngoscope 1994;12:1487–94.

14. Witt RL. The significance of the margin în parotid surgery for pleomorphic adenoma. Laryngoscope 2002;112:2141–54.

15. Dulguerov P, Marchal F, Lehmann W. Postparotidectomy facial nerve paralysis: possible etiologic factors and results of routine facial nerve monitoring. Laryngoscope 1999;109:754–62.

16. Spiro JD, Spiro RH. Salivary gland neoplasms. În: Evans PHR, Montgomery PQ, Gullane PJ, editors. Principles and practice of head and neck oncology. London: Martin Dunitz; 2003. p. 385–403.

17. Paris J, Facon F, Pascal T, Chrestian MA, Moulin G, Zanaret M. Preoperative diagnostic values of fine-needle cytology and MRI in parotid gland tumors. Eur Arch Otorhinolaryngol 2005;262:37–41.

18. Paris J, Facon F, Chrestian MA, Giovanni A, Zanaret M. Adénomes pléïmorphes parotidiens : récidives et évolution des concepts. Rev Laryngol Otol Rhinol (Bord) 2003; 124:229–34.

19. Stennert E, Guntinas-Lichius O, Klussmann JP, Arnold G. Histopathology of pleomorphic adenoma în the parotid gland: a prospective unselected series of 100 cases. Laryngoscope 2001;111:2195–220.

20. Atula G, Greenman R, Laippala P, Klemi PJ. Fine-needle aspiration biopsy în the diagnosis of parotid gland lesions: evaluation of 438 biopsies. Diagn Cytopathol 1996;15:185–90.

21. Van der Wal JE, Leverstein H, Snow GB, Kraaijenhagen HA, Van der Waal I. Parotid gland tumors: histologic reevaluation and reclassification of 478 cases. Head Neck 1998;20: 204–7.

22. Adachi M, Fujita Y, Murata T, Majima Y. A case of Kuttner tumor of the submandibular gland. Auris Nasus Larynx 2004;31:309–12.

Capitolul 9

PATOLOGIA GÂTULUI

Asist. univ. Dr. Alexandru Vlase

Embriologia gâtului

Dezvoltarea structurilor capului şi gâtului sunt legate de arcurile branhiale şi pungile faringiene ce sunt structuri embrionare tranzitorii, suferind transformări.

Aberaţiile în dezvoltarea lor pot produce malformaţii semnificative în anatomia adultului.

Embriologia arcurilor branhiale.

La aproximativ cinci saptamâni de viată, în aria viitoarei feţe şi a gâtului se găsesc cinci sau şase perechi de mase tisulare, cu aspect de degete, numite arcuri branhiale. Acestea sunt aliniate transversal în planul gâtului şi sunt separate de şanţurile branhiale.

Suprafaţa arcurilor branhiale este acoperită de ectoderm, între arcurile branhiale găsinduse mezodermul, pungile faringiene fiind constituite din endoderm.

La adult, derivatele mezodermice vor forma structurile componente ale scheletului, iar derivatele endodermice vor forma glandele şi structurile tractului digestiv.

În faza timpurie a dezvoltarii arcurilor branhiale, mezodermul arcurilor formează fie structura osoasă, fie cartilaginoasă, fie elemente tisulare de legatură şi musculatură ale feţei şi gâtului.

a.Derivatele scheletice ale arcurilor branhiale.

Arcul I *branhial*. Partea proximală a cartilajului primitiv Meckel se remodelează şi contribuie la formarea ramurilor

mandibulei. Alte structuri formate din partea proximală sunt : ligamentul sfenomandibular, ligamentul ciocanului şi ciocanul cu nicovala a căror manubriu, respectiv procesele lungi se formează din al II-lea arc.

Arcul *2 branhial*. formează din elementul cartilaginos al celui de- al II-lea arc, structuri osoase proximal şi distal.

Porţiunea sa centrală dispare, lăsând o bandă fibroasă ce alcatuieşte ligamentul stilohioidian.

Proximal se formează procesele stiloide, manubriul ciocanului, procesele lungi ale nicovalei, scariţa cu excepţia bazei scăriţei ce derivă din capsula otică. Distal formează o porţiune din corpul hioidului şi coarnele mici ale osului hioid.

Arcul 3 *branhial* formează din elementele cartilaginoase restul corpului hioid şi coarnele mari..

Arcul 4,5,6 *branhial* formează din elementele cartilaginoase cartilajul tiroid, cricoid, aritenoid cât şi celelalte cartilaje accesorii laringiene.

b.Derivatele musculare din arcurile branhiale.

Arcul 1 *branhial* dă naştere din elementele mezodermice muşchilor masticatori (maseter, pterigoidieni, temporal) ca şi muşchiului tensor tympani, tensor al vălului palatin, burta anterioară a digastricului, milohioidianul, muşchiul scăriţei .

Al II-lea arc branhial dă naştere muşchilor mimicii, burţii posterioare a digastricului, stilohioidianului, muşchiului scăriţei.

Al III-lea arc branhial dă naştere muşchiului stilofaringian.

Al IV, V, VI-lea arc branhial formează muşchii faringelui şi ai laringelui ca şi muşchii striaţi situaţi în ½ superioare a esofagului derivând din mezodermul intestinului primitiv.

Inervaţia arcurilor branhiale, datorită faptului că dezvoltarea lor este alături de creierul primitiv,face ca fiecare arc branhial să primească inervaţie motorie şi senzitivă de la nervul cranian adiacent.

Astfel : *arcul I* primeşte ramuri din nervul trigemen, *arcul II* primeşte ramuri din nervul facial *arcul III* primeşte ramuri din nervul gloso-faringian, *arcurile IV, V, VI* primeşte ramuri din nervul vag ş4ţ

Embriologia pungilor faringiene.

Endodermul ce căptuşeşte fiecare pungă faringiană se află în contact lateral cu epiteliul ectodermic al şanţurilor branhiale.Epiteliul endodermic ce căptuşeşte arcurile branhiale şi pungile faringiene, contribuie la formarea elementelor specifice ale faringelui.

Prima *pungă faringiană* se alungeşte şi încorporează osul temporal alcătuind epiteliul ce căptuşeşte urechea medie. Porţiunea cea mai laterală a pungii, corespunzătoare primului şanţ branhial formează membrana timpanică.

Conductul auditiv extern se formează prin remodelarea primului şanţ branhial.

A II-a pungă faringiană prin endodermul său formează epiteliul ce căptuşeşte amigdala palatină.

Mezenchimul de dedesubt formează amigdala propriu-zisă.

A III-a pungă faringiană este divizată în 2 parţi

- una superioară ce formează glandele paratiroide inferioare ;
- una inferioară ce formează ţesutul timic ce va migra în mediastinul superior, formând timusul.

Punga *IV, Vşi VI faringiană* formează din endodermul pungii IV glanda paratiroidă superioară, iar din cel al pungii V şi VI formează celulele parafoliculare (celulele C) tiroidiene.

Sanţurile branhiale pot determina prin dezvoltări aberante chisturi, sinusuri şi fistule branhiale.

Primul *şanţ branhial* devine parte a conductului auditiv extern, iar şanţul restant remodelându-se normal, nu formează derivatele identificabile la adult.

Dezvoltarea aberantă a primului şanţ branhial poate conduce la formarea de chisturi cervicale sau sinusuri cervicale în regiunea urechii.

Chisturile preauriculare apar anterior CAE în regiunea tragală.

Anomaliile între al II-lea şanţ şi al IV-lea şanţ branhial sunt determinate prin închiderea sinusului cervical.

Astfel se formează cele mai familiare chisturi sau sinusuri branhiale ce se întind anterior muşchiului sterno-cleido-mastoidian, pe faţa laterală a gâtului putându-se întinde şi către triunghiurile musculare ale gâtului.

Traiectele fistuloase se îndreaptă spre faringe putând penetra fie în loja amigdalei (şanţul II) sau între cricoid şi tiroid (şanţul IV).(2,3,4)

Noţiuni de anatomie topografică şi chirurgicală a gâtului

Este porţiunea trunchiului ce realizează legătura între cap şi torace. Partea osteo-musculară a sa este adoptată menţinerii porţiunii verticale a trunchiului.

Limita superioară este dată de o linie de la imaginea inferioară a corpului mandibulei, marginea posterioară a ramului montant al mandibulei până la apofiza mastoidă şi protuberanţa occipitală externă.

Limita inferioară este dată de un plan ce trece prin marginea superioară a sternului şi claviculei întinzându-se posterior până la apofiza spinoasă a vertebrei a VII-a cervicale.

Lateral un plan ce trece prin marginea posterioară a muşchiului trapez delimitează regiunile antero-laterale ale gâtului de regiunea cefei.

Aspectul exterior al gâtului depinde de factorii constituţionali şi sexuali.

Astfel la bărbat, laringele este mai proeminent formând mărul lui Adam şi muşchii sterno-cleido-mastoidieni ce sunt mai proeminenti.

La femeie aceste structuri sunt mai delicate.

Muşchii gâtului, hioidul, tiroidul şi cricoidul contribuie la formarea profilului gâtului. Acestea sunt vizibile şi palpabile.

Topografic, gâtul se împarte în regiuni anterioare, laterale și posterioare.

Regiunile anterioare ale gâtului sunt superficiale, regiunea supra și subhioidiană și profundă reprezentată prin regiunea prevertebrală.

Regiunea laterală a gâtului este împărțită de burta inferioară a mușchiului omohioidian în 2 triunghiuri : inferior (omoclavicular) corespunzător fosei supraclaviculare și superior parotidian și carotidian.(2,8,11)

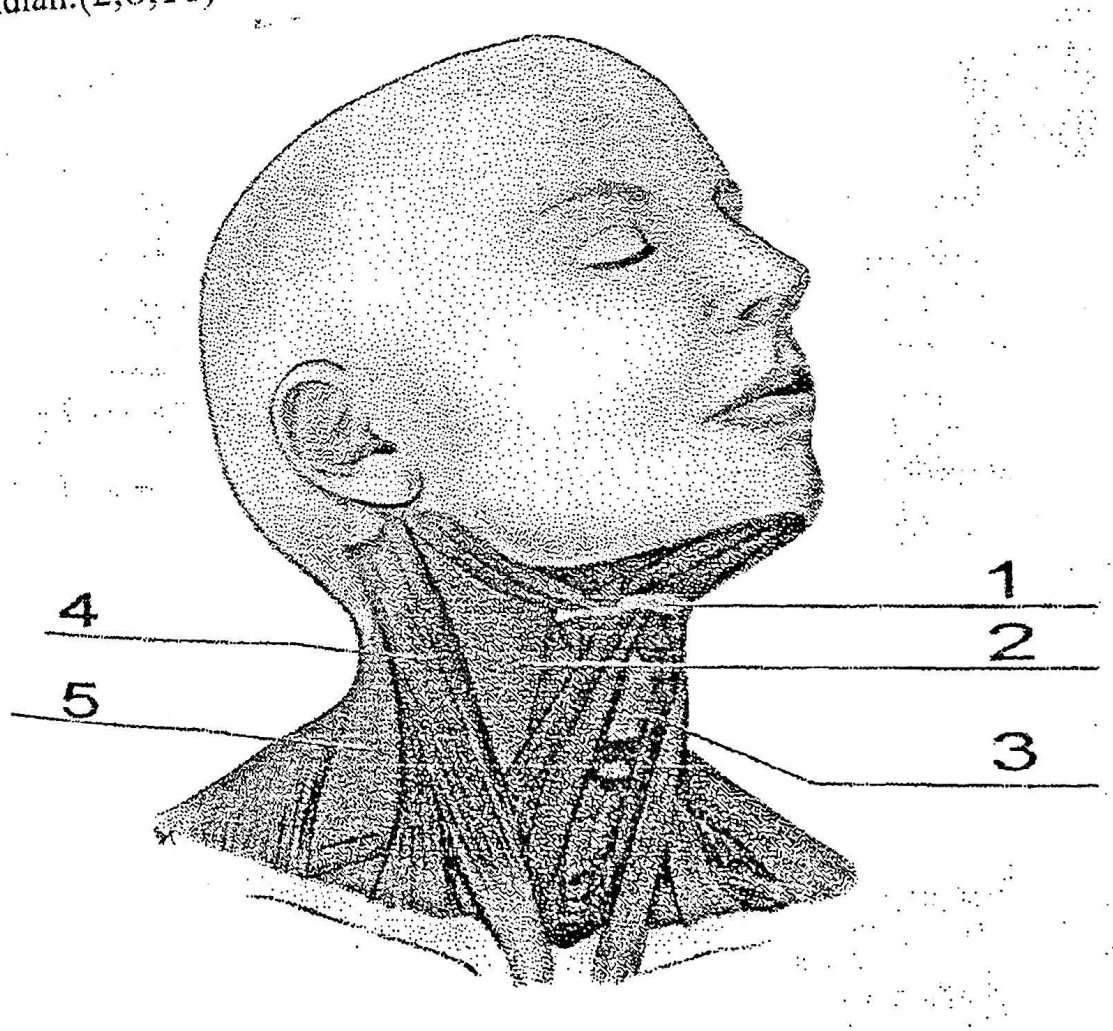

Fig.135. ***Regiunile gîtului***

(modificat după Anatomy of the head and Neck, Margaret J.Fehrenbach, Susan W. Herring, editura Saunders Elsevier 2007)

Legendă: 1.osul hioid; 2.triunghiul cervical anterior; 3.cartilajul tiroid; 4. mușchiul sternocleidomastoidian; 5.triunghiul cervical posterior

Regiunea posterioară este regiunea cefei.

Triunghiul posterior este mărginit de muşchiul sterno-cleido-mastoidian, de muşchiul trapez şi porţiunea mijlocie a claviculei.

Fascia profundă formează planşeul (peretele median) şi plafonul (peretele lateral) important în abordul chirurgical şi în reconstituirea căilor de formare ale abceselor.

Fasciile gâtului sunt reprezentate prin una superficială şi una profundă. Cea superficială este subţire şi nu are straturi spre deosebire de cea profundă ce are 3 straturi.

Stratul superficial al fasciei cervicale se găseşte sub piele.

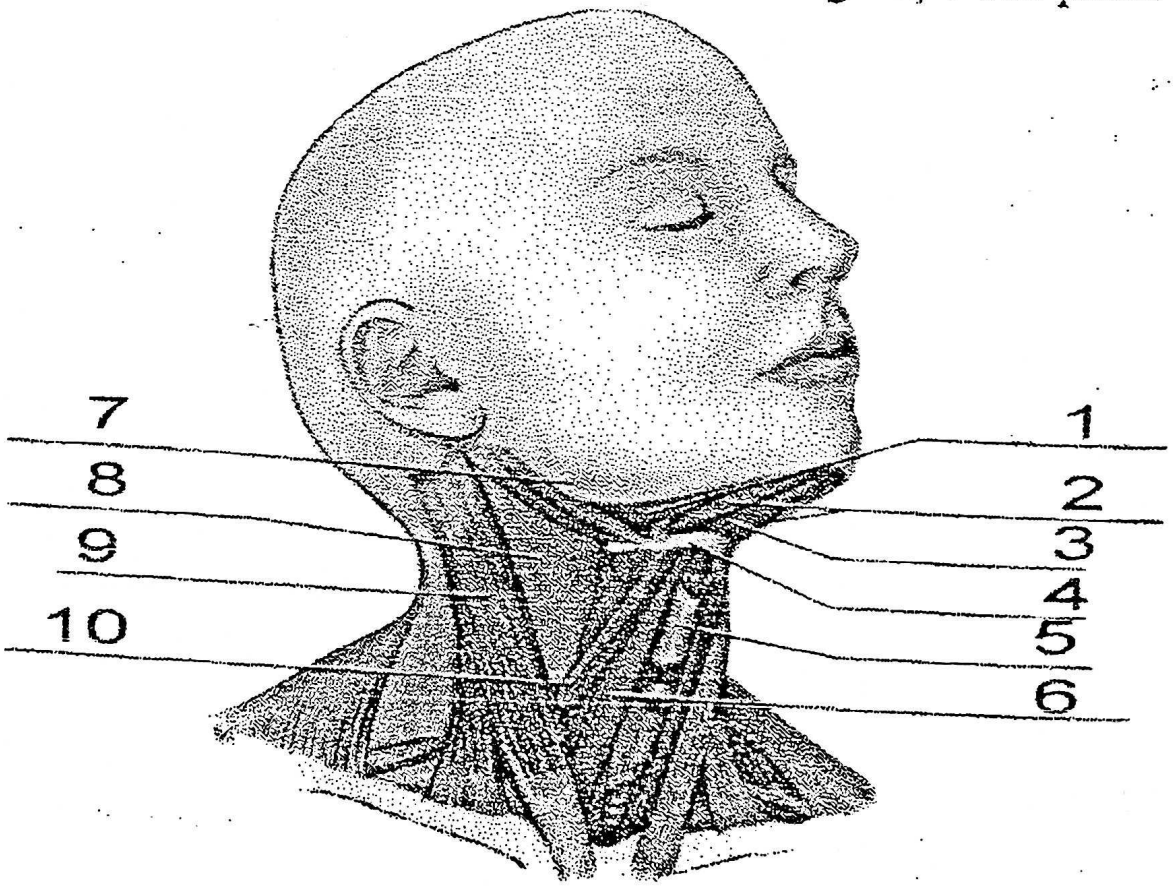

Fig. 136

(modificat după Anatomy of the head and Neck, Margaret J.Fehrenbach, Susan W. Herring, editura Saunders Elsevier 2007)

Legendă: 1.triunghiul submandibular; 2.muşchiul digastric; 3. triunghiul submentonier; 4. osul hioid; 5. cartilajul tiroid; 6.triungiul omoclavicular; 7.mandibula; 8.triunghiul carotidian; 9. muşchiul sternocleidomastoidian; 10.muşchiulo omohioidian

Fascia profundă are un strat extern ce acoperă muşchiul platisima, înconjurând la exterior toate structurile gâtului, acoperind individual muşchii sterno-cleido-mastoidian şi trapez. Stratul mijlociu înconjoară muşchii gâtului şi coloana vertebrală cervicală, numindu-se şi fascia prevertebrală. Muşchii înglobaţi în ea sunt muşchii profunzi ai gâtului reprezentaţi prin muşchiul ridicător al omoplatului, muşchii scaleni şi muşchii spatelui. După unii autori, acest strat acoperă şi vasele mari ale gâtului.

Triunghiul posterior conţine:

-ramurile cutanate ale plexului cervical, nervul spinal, 2 ramuri arteriale ale trunchiului tirocervical, ganglioni limfatici arondaţi venelor regionale.

a) ramurile cutanate ale plexului cervical sunt : nervul occipital, marele nerv auricular, nervul cutanat anterior, nervul supraclavicular.

Limita importantă este reprezentată de punctul de intrare al nervului spinal în triunghiul posterior pe sub muşchiul sterno-cleido-mastoidian, fată de care ceilalţi nervi sunt aşezaţi ca acele ceasornicului.

Nervul accesoriu (spinal) inervează muşchiul sterno-cleido-mastoidian şi trapez, lezarea sa ducând la alterarea mişcărilor umărului, diminuând abducţia.(7)

b) ramurile arteriale sunt: artera suprascapulară, artera cervicală transversă situate în fosa supraclaviculară, ce provin din trunchiul tirocervical al arterei subclaviculare, la marginea medială a scalenului anterior, traversând fosa şi ajungând la muşchiul sterno-cleido-mastoidian Artera suprascapulară, după ce traversează fosa, ajunge în muşchiul scalen posterior

c) ramurile nervoase cuprind pe lângă vena cervicală transversă şi vena suprascapulară cu traiect paralel cu al arterelor şi vena jugulară externă ce intră în triunghiul posterior după ce

traversează superficial muşchiul sterno-cleido-mastoidian împreună cu marele nerv auricular. Se îndreaptă inferior vărsându-se în vena subclaviculară, lângă joncţiunea cu vena jugulară internă.

Triunghiul anterior este mărginit de muşchiul sterno-cleido-mastoidian,corpul mandibulei şi linia mediană a gâtului. Acest spaţiu se poate subdiviza în triunghiuri mai mici: submandibular, carotidian şi muscular.

Triunghiul carotidian este marginit de burta posterioară a muşchiului digastric, de burta superioară a muşchiului omohioidian şi de porţiunea mijlocie a muşchiului sterno-cleido-mastoidian.

Peretele lateral (plafonul) este reprezentat de stratul superficial al fasciei profunde, peretele medial (planşeul) fiind alcătuit din fascia prevertebrală şi fascia viscerală sau acoperişul faringelui.

Conţine : artera carotidă comună cu ramurile sale, nervii cranieni IX, X, XI şi XII, ansa cervicală.

Punctul principal al triunghiului îl reprezintă bifurcaţia arterei carotide primitive în cea externă şi internă.

Artera carotidă externă se recunoaşte prin faptul că la nivelul gâtului dă ramuri colaterale : artera tiroidiană superioară, artera linguală, artera facială. Important este vizualizarea atentă a arterei tiroidiene superioare ce poate proveni direct din artera carotidă comună şi în acest caz ligatura deasupra ei în epistaxisul grav poate fi greşita ligaturând de fapt carotida comună. Ramurile posterioare ale arterei carotide externe sunt artera occipitală şi auriculară posterioară.

Nervul X, străbate întregul triunghi alături de vena jugulară internă şi artera carotidă.

Nervul XI intră în muşchiul sterno-cleido-mastoidian în vârful triunghiului, la locul unde burta posterioară a muşchiului digastric încrucişează muşchiul sterno-cleido-mastoidian.

Nervul XII, situat anterior în teaca carotidiană, traversează triunghiul şi se îndreaptă antero-inferior, profund faţă de burta posterioară a digastricului, pe suprafaţa muşchiului hioglos şi se îndreaptă anterior spre limbă.

Ansa cervicală face parte din plexul cervical, având rolul în inervarea muşchilor infrahioidieni.

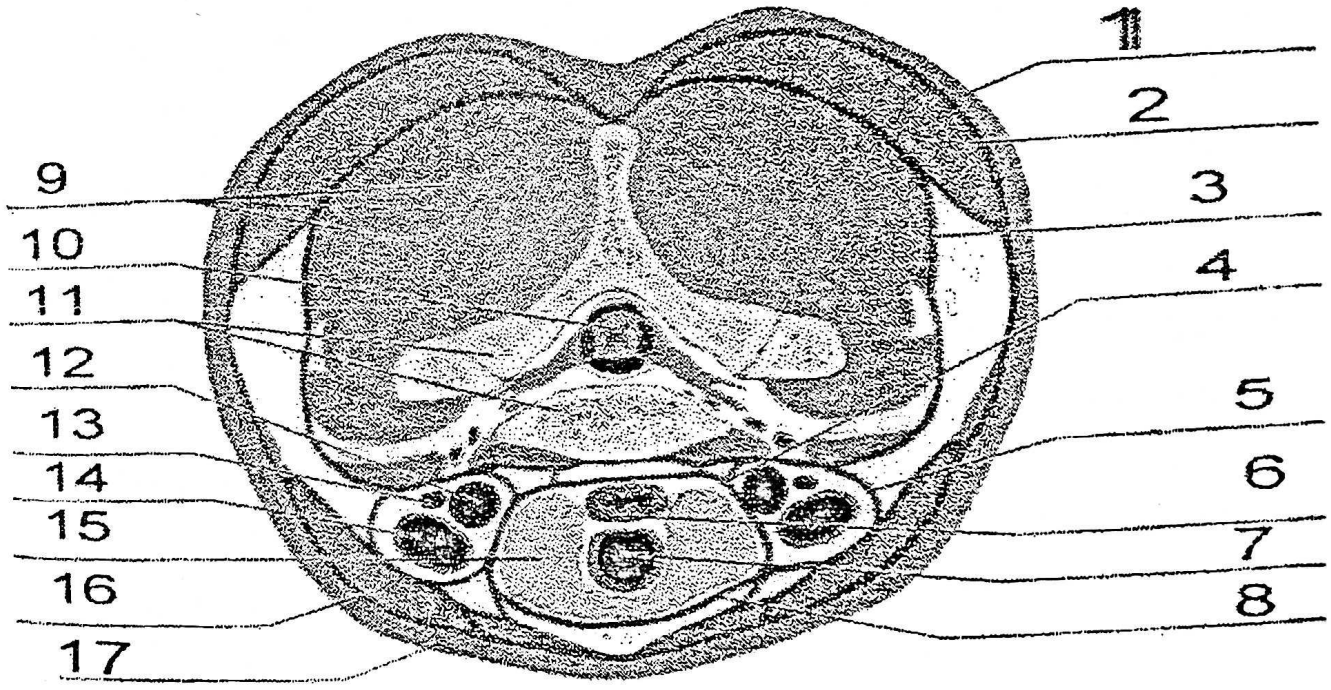

Fig. 137. ***Secţiune transversală a gîtului***
(modificat după Anatomy of the head and Neck, Margaret J.Fehrenbach, Susan W. Herring, editura Saunders Elsevier 2007)
Legendă: 1.fascia superficială; 2.fascia mijlocie; 3.fascia vertebrală; 4.fascie viscerală; 5. teaca carotidiană; 6.esofagul; 7. traheea; 8.fascia viscerală; 9.muşchi vertebrali; 10. nerv spinal; 11.vertebră cervicală; 12.artera carotidă comună; 13.nervul vag; 14.vena jugulară internă; 15. galnda tiroidă; 16.muşchiul sternocleidomastoidian; 17. muşchiul platisima

Fibrele nervoase cervicale C1 ce coboară spre gât, intră în nervul hipoglos şi merg până la artera occipitală unde fibrele C1 formează rădacina superioară a ansei cervicale. Fibrele cervicale C2

şi C3 formează radacina inferioară, ce coboară pe suprafaţa venei jugulare interne, apoi se orientează antero-inferior, unindu-se cu radacina superioară, realizând ansa sau bucla. Această ansă inervează muşchii subhioidieni şi muşchiul genioglos prin fibre cu direcţie superioară.

Ansa conţine fibre motorii şi propioceptive.

Plexul cervical este format din ansa cervicalis, ramuri senzoriale sau cutanate ale triunghiului posterior şi 2 grupe de fibre ce alcătuiesc nervul motor pentru muşchiul levator scapulă şi nervul frenic deviat din ligamentele cecvicale C3, C4 şi C5. Acesta inervează diafragmul.(7,11,12)

Rădăcina gâtului.

Baza sa este un plan ce trece anterior prin manubriul sternal, lateral de-a lungul primelor coaste, posterosuperior prin apofizele transverse ale lui C6 conţinând viscerele şi vasele gâtului.

Linia mediană, împarte baza gâtului în 2 spaţii piramidale mărginite :

- lateral de muşchiul scalen anterior
- inferior prima coastă
- medial tractul traheo-esofagian şi linia mediană.

Conţine marile vase ce emerg din mediastin ca : artera subclaviculară, artera carotidă comună, apoi trunchiul venos brahiocefalic, nervul vag şi simpaticul cervical. Vena subclaviculară trece anterior de muşchiul scalen anterior, artera subclaviculară trecând printre muşchiul scalen anterior şi mijlociu, vasele subclaviculare prezentând trei porţiuni : una anterioară muşchiului scalen anterior, a doua posterior muşchiului scalen anterior şi a treia porţiune între marginea laterală a scalenului anterior şi prima coastă.

Majoritatea ramurilor colaterale iau naştere din prima porţiune, primul ram fiind artera vertebrală ce urcă până în dreptul C6, intrând

în gaura transversă. Urmează apoi trunchiul arterial tirocervical ce dă un ram pentru mușchii prevertebrali, artera tiroidiană inferioară, artera cervicală transversă şi artera suprascapulară.

Se mai desprind trunchiul costocervical şi artera toracică internă ce coboară prin fascia suprapleurală în mediastin şi în peretele toracic anterior.

Nervii sunt reprezentaţi de nervul vag în principal ce se găseşte în teaca carotidiană, într-un plan posterior. Acesta dă ramul recurent drept la nivelul primei coaste, înconjoară artera subclaviculară şi trece medial între trahee şi esofag.

În partea stângă, nervul recurent se desprinde în dreptul crosei aortei din nervul vag, curbându-se posterior. Ajunge în şanţul dintre trahee şi esofag, străbate mediastinul, gâtul şi intră ca şi celălalt pe sub mușchiul constrictor inferior în laringe.

Plexul simpatic cervical este situat în porţiunea cea mai posterioară a rădăcinii gâtului, urcând din mediastin în spaţiul prevertebral.

La nivelul C2 se găseşte ganglionul simpatic cervical superior. Ganglionul simpatic inferior se găseşte în apropierea C7, uneori descriindu-se şi un ganglion cervical mijlociu în dreptul C4.(7)

În chirurgia oncologică a gâtului, prin dezinserţia inferioară a mușchiului sterno-cleido-mastoidian se expune teaca carotidiană şi se deschid cele două triunghiuri anterior şi posterior, cu evidenţierea conţinuturilor

Se mobilizează vena jugulară internă şi se expune artera carotidă şi ramurile ei.

Se încearcă mobilizarea în bloc a venei jugulare interne cu mușchiul sterno-cleido-mastoidian în partea superioară. Important este ca fascia prevertebrală să fie intactă, protejându-se plexul brahial, nervul frenic, trunchiul simpatic şi nervii motori ai mușchilor cervicali profunzi.

Când fascia prevertebrală este expusă, nervii spinali sunt obiectivaţi în funcţie de rapoartele cu muşchiul lungus capitis şi scalenul anterior.

Dreanajul limfatic al capului şi gâtului.

Se descriu trei teritorii de drenaj limfatic :

- superficial reprezentat de ganglionii limfatici regionali ;
- mijlociu (visceral) - reprezentat prin ganglionii în care drenează viscerele gâtului (laringe,faringe) ;
- profund - reprezentat prin ganglionii venei jugulare interne şi cei cervicali profunzi situaţi în tecile carotidiene.Ganglionii cervicali profunzi sunt tributari atât grupului limfatic superficial cât şi visceral.

Ganglionii limfatici superficiali formează un cerc ce se întinde de la faţă către regiunea occipitală a scalpului. Limfaticele eferente lor drenează inferior de-a lungul venelor feţei şi scalpului

La faţă, ganglionii limfatici bucali şi cei faciali de pe traiectul venei faciale, drenează inferior în ganglionii submandibulari şi cei cervicali anteriori.

Gangionii sublinguali adiacenţi limbii, primesc limfatice aferente din porţiunea anterioară a feţei, de la buza inferioară şi vârful limbii, drenând apoi la gât în ganglionii cervicali profunzi la nivelul omohioidianului în plexul limfatic din teaca carotidiană.

La faţă, în regiunea parotidiană, limfaticele aferente de la scalp, ajung pe traiectul vaselor temporale superficiale în ganglionii parotidieni situaţi în lobul superficial al glandei. Limfaticele aferente ganglionilor parotidieni, merg inferior, de-a lungul venei faciale comune drenând în ganglionii cervicali profunzi.

Ganglionii retroauriculari şi occipitali drenează tot în ganglionii cervicali profunzi.(2,11)

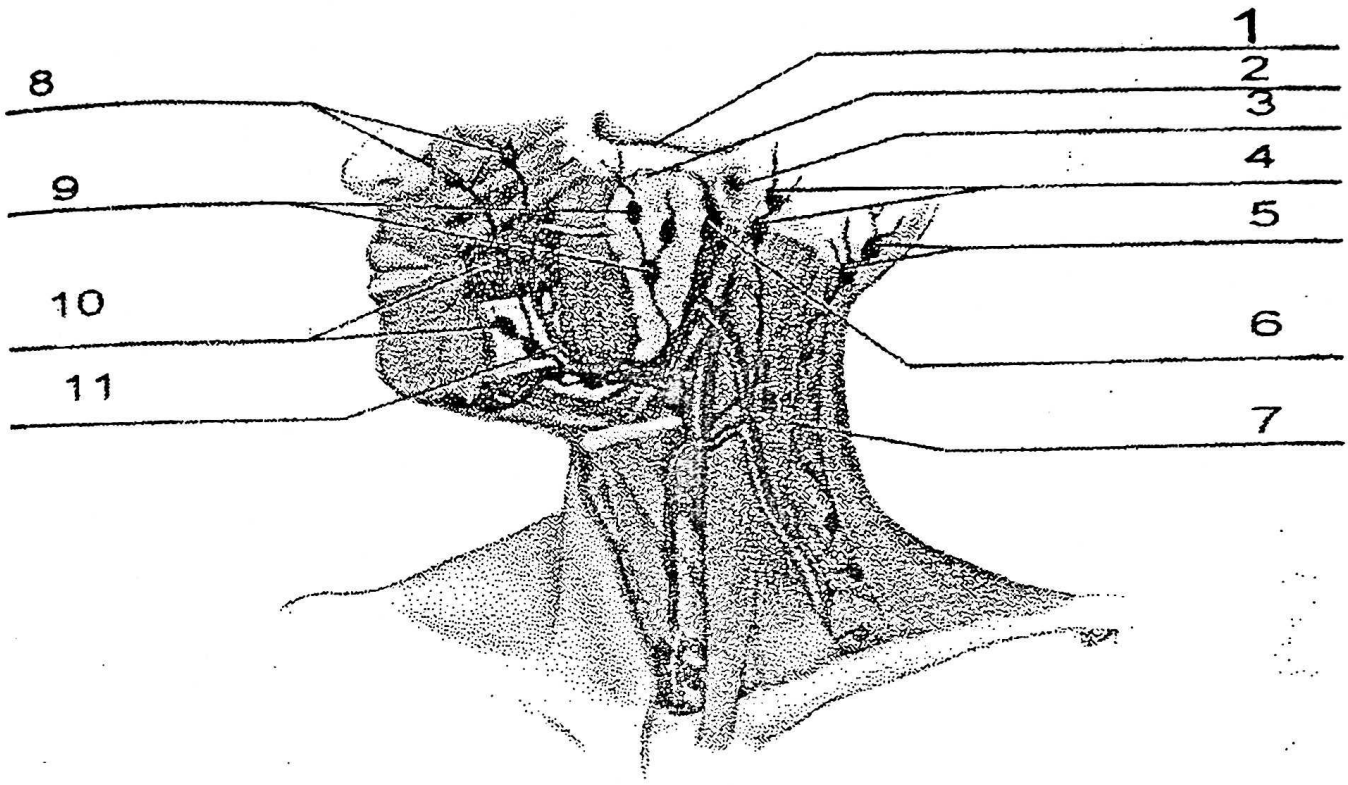

Fig. 138. ***Ganglioni limfatici superficiali ai capului şi gîtului***
(modificat după Anatomy of the head and Neck, Margaret J.Fehrenbach, Susan W. Herring, editura Saunders Elsevier 2007)

Legendă: 1.arcada zigomatică; 2.glanda parotidă; 3.conductul auditiv extern; 4.noduli limfatici retroauriculari; 5.ganglioni limfatici occipitali; 6. .ganglioni limfatici preauriculari; 7. muşchiul sternocleidomastoidian; 8. ganglioni limfatici faciali; 9. ganglioni limfatici parotidieni superficiali; 10. ganglioni limfatici faciali; 11.vena faciala

Ganglionii limfatici cervicali profunzi. sunt situaţi pe traiectul venei jugulare interne, întinzându-se de la baza craniului şi pâna la joncţiunea brahio-cefalică. Cea mai mare parte a lor este asociată venei jugulare interne, înăuntrul tecii carotidiene, situaţi profund faţă de muşchiului sterno-cleido-mastoidian

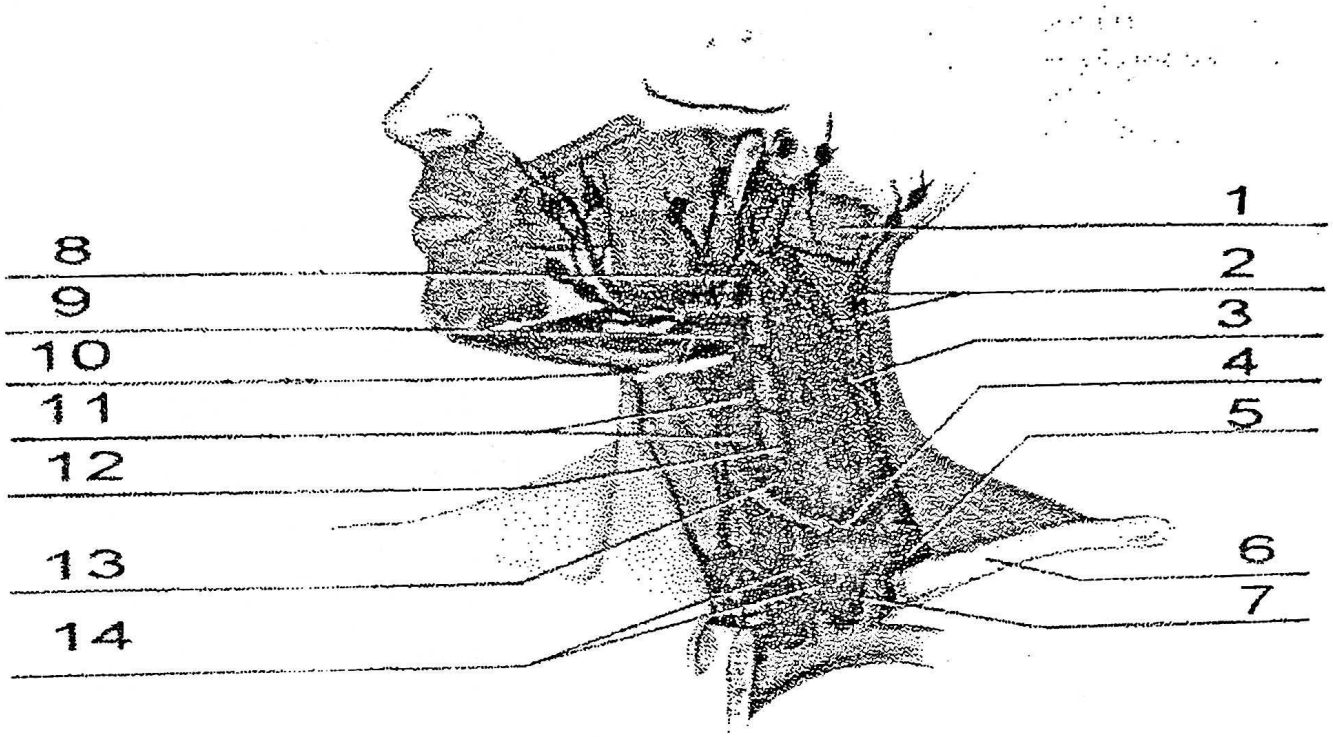

Fig. 139. ***Ganglioni limfatici profunzi ai capului şi gîtului***
(modificat după Anatomy of the head and Neck, Margaret J.Fehrenbach, Susan W. Herring; editura Saunders Elsevier 2007)
Legendă: 1. muşchiul sternocleidomastoidian (secţionat); 2. ganglioni limfatici spinali (accesori); 3. nervul spinal; 4. muşchiul omohioidian; 5. ganglioni limfatici supraclaviculari (lanţul cervical tranvers); 6. clavicula; 7. ductul toracic; 8. muşchiul toracic; 9. ganglionul jugulo-digastric al lui Kutner; 10. osul hioid; 11. ganglioni limfatici jugulo-carotidieni superiori; 12. vena jugulara internă; 13. ganglionul jugulo-omohioidian al lui Poirrier; 14. ganglioni limfatici jugulo-carotidieni inferiori

Sunt situaţi în două regiuni :

- una la încrucişarea burţii posterioare a digastricului cu vena jugulară internă (ganglionul jugulo-digastric al lui Kutner) ;
- una la joncţiunea muşchiului omohioidian cu muşchiul sterno-cleido-mastoidian (ganglionul jugulo-omohioidian al lui Poirrier).

Limfaticele eferente ale ganglionilor profunzi intră în trunchiurile limfatice perijugulare interne, ce în final ajung în sistemul venos al unghiului jugulo-subclavicular.(1)

Ceilalţi ganglioni profunzi cervicali realizează lanţul ganglionar spinal situat între muşchiul sterno-cleido-mastoidian şi trapez cu cele 3 grupe: superior, mijlociu şi inferior şi lanţul cervical transvers ce uneşte cele două lanţuri realizând triunghiul limfatic al lui Ronviere împreună cu lanţul jugulo-carotidian.

Median există ganglionii profunzi pre- şi para-laringo-traheali.

BIBLIOGRAFIE

1. J.J.Ballenger. J.B.Snow jr. Otolaryngology: Head and Neck Surgery 15 edition, Williams & Wilkins 1996
2. Costinescu V.,Cobzeanu M.D., Dinu C.- Patologie ORL, vol 1 Patologie cervicală,. litografia UMF Iasi 1998
3. Clemente CD: Anatomy, ed 4, Philadelphia, 1997, Lippincott,Williams & Wilkins
4. CUMMINGS OTOLARYNGOLOGY - HEAD AND NECK SURGERY FOURTH EDITION, ed.Mosby 2005
5. Dinu C.- Curs de otolaringologie, litografia UMF Iaşi, 1979
6. Drake R, Vogl W, Mitchell A: Gray's anatomy for students, Edinburgh, 2005, Churchill and Livingstone.
7. Fatu C., Francu D. L., Anatomia extremităţii cefalice, Editura Apollonia, Iaşi, 1997; .
8. Gârbea Şt. Şi colab.- *Patologie ORL* , Editura Didactică şi pedagogică Bucureşti 1980
9. Margaret J.Fehrenbach, Susan W. Herring, Anatomy of the head and Neck, editura Saunders Elsevier 2007
10. Orl et chirurgie cervico-faciale, collection dirigee par J.S.Hulot, editura ellipses, 2002, Adenopathies cervicales superficielles pg 233-247
11. Paparella, Shumick,Gluckman,Meyerhoff, Otolaryngology, 3rd edition , 1991
12. Enciclopedia medicochirurgicală franceză ediţie revizuită în 2007, Adénopathies cervicales, Arcs branchiaux : aspects normauxet pathologiques, Fistules et kystes congénitaux du cou

Metode de explorare ale regiunii cervicale.

Acestea constau în anamneză, antecedente personale şi heredo-colaterale, istoricul afecţiunii, la care se adaugă examenul clinic şi paraclinic.

În cadrul examenului O.R.L. se urmăresc aspectele :

a. Înspecţia regiunii cervicale cu observarea culorii tegumentelor, a unor deformări, formaţiuni, colecţii sau fistule.

b. Palparea regiunii ne poate oferi date referitoare la consistenţa, mărimea şi sediul unor formaţiuni cervicale, gradul de mobilitate a lor pe planurile superficiale, profunde ca şi sincronizarea sau nu a mişcărilor cu deglutiţia.

Ne permite deasemenea palparea grupelor ganglionare şi obiectivarea unor repere importante cervicale.

Formaţiunile evidenţiate pot ţine de piele şi ţesutul subcutanat sau să aibă o situare profundă, subfascială, la nivelul muşchilor, elementelor vasculo-nervoase sau viscerale ale gâtului.

Importanţă are precizarea caracterului adenopatiei cât şi localizarea ei în diferitele regiuni ale gâtului, caracteristice leziunilor de tip inflamator şi tumoral.

Palparea formaţiunilor şi ganglionilor cervicali se poate efectua din faţa sau spatele pacientului, având grijă ca muşchiul sterno-cleido-mastoidian să nu fie sub tensiune.

Este necesară palparea şi altor zone pentru evidenţierea unor eventuale grupe ganglionare în cadrul unor afecţiuni sanguine sau cu caracter general.(16)

c. Examenul clinic O.R.L. complet necesar eventualelor leziuni ale căilor aero-digestive superioare cu răsunet în regiunea cervicală.

d. Examenele paraclinice constau în :

- examenul sanguin cu diverse teste specifice serologice, hemoleucogramă, VSH etc.
- I.D.R.

- examene radiologice : radiografii standard, tomografii simple şi computerizate ale regiunii cervicale, scintigrafie, examen radiologic pulmonar, R.M.N., echografii, angio- şi flebografii;

- PET scan (tomografie cu emisie de pozitroni). Se practică o injecţie cu fluor radioactiv care se fixează cu predilecţie la nivelul celulelor canceroase, se realizează în continuare o scintigrafie cu emisie de pozitroni care evidenţiază hiperfixarea zonelor suspecte. Are o bună sensibilitate şi o foarte bună specificitate. (1,6,11,15)

- explorări endoscopice cu fibroscop rigid şi flexibil al căilor aero-digestive superioare;

- puncţii şi biopsii în cazul unor formaţiuni sau adenopatii cervicale.

BIBLIOGRAFIE

1. STOECKLI SJ, MOSNA-FIRLEJCZYK K, GOERRES GW. Lymph node metastasis of squamous cell carcinoma from an unknown primary: impact of positron emission tomography. *Eur J Nucl Med Mol Imaging* 2003;*30*:411-6.
2. WANG RC, GOEPFERT H, BARBER AE, *et al.* Unknown primary squamous cell carcinoma metastatic to the neck. *Arch Otolaryngol Head Neck Surg* 1990;*116*:1388-93.
3. LEIPZIG B, WINTER ML, HOKANSON JA. Cervical nodal metastases of unknown origin. *Laryngoscope* 1981;*91*:593-8.
4. SCHAPIRA DV, JARRET AR. The need to consider survival, outcome, and expense when evaluating and treating patients with unknown primary carcinoma. *Arch Intern Med* 1995;*155*: 2050-4.
5. ISSING WJ, TALEBAN B, TAUBER S. Diagnosis and management of carcinoma of unknown primary în the head and neck. *Eur Arch Otorhinolaryngol* 2003;*260*:436-43.
6. REGELINK G, BROUWER J, DE BREE, *et al.* Detection of unknown primary tumors and distant metastases în patients with cervical metastases: value of FDG-PET *versus*

conventional modalities. *Eur J Nucl Med Mol Imaging* 2002;*29:*1024-30.

7. NORDSTROM DG, TEWFIK HH, LATOURETTE HB. Cervical lymph node metastases from an unknown primary. *Int J Radiat Oncol Biol Phys* 1979;*5:*73-6.
8. BOHUSLAVIZKI KH, KLUTMANN S, KROGER S, *et al.* FDG PET detection of unknown primary tumors. *J Nucl Med* 2000;*41:*816-22.
9. HAAS I, HOFFMANN TK, ENGERS R, *et al.* Diagnostic strategies in cervical carcinoma of an unknown primary (CUP). *Eur Arch Otorhinolaryngol* 2002;*259:*325-33.
10. BUGAT R, BATAILLARD A, LESIMPLE T, *et al.* FNCLCC, CRLCC. Standards, Options and Recommendations for the management of patient with carcinoma of unknown primary site. *Bull Cancer* 2002;*89:*869-75.
11. AASSAR OS, FISCHBEIN NJ, CAPUTO GR, *et al.* Metastatic head and neck cancer: role and usefulness of FDG PET in locating occult primary tumors. *Radiology* 1999;*210:*177-81.
12. LESIMPLE T, VOIGT JJ, BATAILLARD A, *et al.* FNCLCC. Clinical practice guidelines: Standards, Options and Recommendations for the diagnosis of carcinomas of unknown primary site. *Bull Cancer* 2003;*90:*1071-96.
13. GRAU C, JOHANSEN LV, JAKOBSEN J, *et al.* Cervical lymph node metastases from unknown primary tumours. Results from a national survey by the Danish Society for Head and Neck. *Radiother Oncol* 2000;*55:*121-9.
14. MUIR C. Cancer of unknown primary site. *Cancer* 1995;*75:*353-6.
15. DELGADO-BOLTON RC, FERNANDEZ-PEREZ C, GONZALEZ-MATE A, *et al.* Meta-analysis of the performance of 18F-FDG PET în primary tumor detection în unknown primary tumors. *J Nucl Med* 2003; *44:*1301-14
16. Costinescu V.,Cobzeanu M.D., Dinu C.- Patologie ORL, vol I Patologie cervicală,. litografia UMF Iasi 1998

Bolile congenitale ale gâtului

Sunt afecţiuni rezultate din vicii ale dezvoltării embrionare ale gâtului. Acestea sunt :

a. Limfangioamele cervicale (chisturile seroase) ce reprezintă neoplazii benigne, mai frecvente la copii, dezvoltate din sacii limfatici primitivi, anexe ale sistemului venos jugular. Localizarea este laterocervicală şi în regiunea supraclaviculară. Are aspect multilocular, conţinut seros şi în unele situaţii se pot suprainfecta. Limfangiomul este moale, cu conţinut asemănător unui burete, nedureros la palpare, aderând adesea la vena jugulară internă.

Peretele chistului este conjunctiv, trimiţând septuri în interior, compartimentându-l. Nu degenerează malign.

Apare în general de la naştere, oligosimptomatic, diagnosticul punându-se pe caracterele formaţiunii cervicale, pe examenul echografic şi tomografic.

Tratamentul este exclusiv chirurgical constând în ablaţia formaţiunii.

b. Chisturile şi fistulele branhiale cervicale.

Incă din săptămâna a cincea de viaţă intrauterină, se dezvoltă aparatul branhial format din arcurile branhiale, fantele branhiale şi pungile endodermice.

Fiecare arc branhial are un nucleu mezenchimatos, flancat de ectoderm şi endoderm din care derivă elementele gâtului : musculo-cartilaginoase, osoasc şi viscerale.

Fantele branhiale separă arcurile branhiale, fiind numerotate de la I-4 în sens cranio-caudal.

Absenţa acolării marginilor primei fante branhiale, determină fistulele şi chiştii auriculo-branhiali, iar a celei de-a doua şi a treia fante branhiale determină chiştii de sinus cervical.

Evoluţia normală a aparatului branhial cervical poate fi întreruptă şi după naştere, datorită persistenţei unor vestigii branhiale.

Persistenţa fantei branhiale poate fi completă determinând fistulă branhială adevărată sau ductul branhial şi parţială, determinând fistulă oarbă internă ce comunică cu faringele sau fistula oarbă externă cu orificiul la nivelul tegumentului gâtului.

Dezvoltarea unui chist din porţiunea mijlocie a unei fante se face din versantul necheratinizat, formând un chist amigdaloid sau de versantul cheratinizat, determinând un chist dermoid.

Fistula de fantă a doua branhială este cea mai frecventă. Fistulele de a treia şi a patra fantă branhială sunt mai rare, prezentând un orificiu extern pe marginea anterioară a muşchiului sterno-cleido-mastoidian şi unul intern la nivelul sinusului piriform.

Aceste fistule pot determina cauza unor supuraţii recurente cervicale.

În apariţia chiştilor şi fistulelor cervicale, un rol important îl joacă :

- puseele inflamatorii buco-faringiene, tiroidiene ;
- traumatismele cervicale, sarcina, tulburările hormonale, diferite intervenţii chirurgicale cervicale.

Aceste formaţiuni pot fi latente o perioadă îndelungată ca apoi sub acţiunea factorilor enumeraţi să devină clinic manifeste, ades spre vârsta adultă.

Chisturile branhiale şi fistulele congenitale pot avea o localizare mediană sau laterală.

Chisturile mediane pot fi localizate suprahioidian (genian), tirohioidian (tireoglos) sau suprasternal.

Chisturile suprahioidiene sunt dermoide şi se dezvoltă în general în grosimea planşeului bucal, având aderentă la hioid sau simfiza mentonieră.

Chisturile tirohioidiene se situează între hioid şi cricoid, aderând la hioid şi are un înveliş epitelial cilindric cu un conţinut lichid seros.

Persistenţa cordonului de la baza limbii până la vârful piramidei Lalouette şi involuţia sa, fac să se păstreze pe un segment

limitat sau pe întregul traiect, al unui lumen din care ulterior se pot dezvolta chisturi sau fistule incomplete oarbe externe.

Chisturile de canal tireoglos sunt cele mai frecvent întâlnite în cadrul chisturilor branhiale mediane, întins primitiv de la foramen caecum până la bulbul aortic şi care dispare normal în timpul dezvoltării aparatului branhial. Se prezintă sub forma unei tumefacţii rotunde, netede, fermă, uneori voluminoasă, situată pe linia mediană, mobilă pe planurile superficiale şi fixată la planurile profunde, ascensioneaza în timpul deglutiţiei, evidenţiind legătura pe care o are cu osul hioid. În cursul evoluţiei pot apărea şi episoade de suprainfecţie când se măresc în volum şi pot evolua până la fistulizare cutanată cu eliminare de lichid seros până la purulent. Tratamentul este chirurgical, constând în exereza atât a chistului, cât şi a corpului osului hioid pentru a împiedica apariţia recidivelor. Bilanţul preoperator trbuie să includă sistematic o ecografie cervicală, care să confirme natura chistică a masei mediane şi prezenţa tiroidei la locul său. Uneori o scintigrafie este utilizată pentru a elimina diagnosticul de tiroidă ectopică.(8,15,16)

Chisturile laterale se formează din al doilea şant branhial, de-a lungul marginii anterioare a muşchiului sterno-cleido-mastoidian pe linia Vialleton. Acestea ca structură sunt fie dermoide cu conţinut sebaceu sau cel mai frecvent amigdaloide, cu structură de mucoasă faringiană.

Ca simptomatologie, chistul de primă fantă branhială apare ca o tumefiere parotidiană, iar cea de-a doua fantă branhială ca o tumefiere cervicală.

Evoluţia este multă vreme latentă, semnele funcţionale lipsind, ele apărând în stadiul complicaţiilor. Tumora este în general bine delimitată, regulată, renitent-elastică sau dură, cu posibile aderenţe în profunzime.

Poate prezenta supuraţie cervicală supra- sau subhioidiană. În chistul de primă fantă branhială există posibilitatea coexistentei cu alte anomalii de primă fantă branhială şi patologie a urechii medii.

Fistula se poate prelungi dincolo de timpan, realizând un chist în urechea medie.

Chisturile de fantă II, III şi IV pot fi situate intern faţă de pachetul vasculo-nervos cervical.

Tumora poate urma mişcările hioidului şi ale planşeului bucal.

Chisturile laterocervicale au fost clasificate în patru stadii de Bailey :

• Chist de tipul I : sunt foarte superficiale, exact sub aponevroza cervicală superficială, anterior de muschiul sternocleidomastoidian.

• Chist de tipul II : situate sub aponevroza cervicală mijlocie, anterior şi în afara marilor vase la care pot să adere.

• Chist de tipul III : se întind spre faringe, între carotida internă şi externă, prezintă uneori o prelungire către baza craniului.

• Chist de tipul IV : excepţionale, situate între peretele faringian la interior şi axa vasculară la exterior (2,10)

Diagnosticul diferenţial al chisturilor branhiale se face în principal cu chistul sebaceu, abcesul rece, lipomul, adenopatia tuberculoasă şi alte adenopatii, tumora glomică, chistul hidatic cervical etc.

În evoluţie se poate infecta şi fistuliza.

Orificiile de deschidere ale fistulelor congeniatle pot fi interne, adesea supra-retro-amigdalian cu deschidere în faringe sau externe când deschiderea se face la tegument.

Uneori după amigdalectomie, orificiul intern al fistulei poate fi prins în cicatricea lojei, producând un chist de retenţie purulent

Fistulele congenitale

a. Fistulele ce provin din primul şanţ branhial se exteriorizează la nivelul regiunii retro angulo mandibulare. Ele sunt clasificate după Work în tipul I şi II.

Tipul I reprezintă o dedublare ectodermică a conductului auditiv extern. Traiectul fistulos situat înapoia pavilionului auricular se indreaptă spre faţa externă a nervului facial, paralel cu acesta, înconjurat de parenchim parotidian, el se termină în fund de sac în regiunea preauriculară. La examenul histologic nu se găsesc nici anexe cutanate , nici reziduu cartilaginos.

Tipul II, mult mai frecvent, rezultă dintr-o dedublare ecto şi mezobalstică a conductului auditiv extern, deci la examenul histologig vor fi prezente atât elemente cartilaginoase, cât şi anexe cutanate. Leziunile sunt situate posterior de mandibulă, traiectul fistulos deschizându-se la nivelul joncţiunii osteocartilaginoase a conductului auditiv extern.

Clinic reprezintă 1% din anomaliile branhiale, şi diagnosticul lor este dificil deoarece simptomatologia poate fi parotidiană, auriculară sau cervicală.

b. Fistulele ce provin din al doilea şanţ sunt cele mai frecvente leziuni congenitale ale gâtului, factorul ereditar se găseşte în 20% din cazuri. Orificiul extern se găseşte întotdeauna în jumătatea inferioară a marginii anterioare a muşchiului sterno-cleido-mastoidian, aproape de claviculă. Orificiul intern este greu de găsit, fiind situat la nivelul amigdalei palatine, sau cel mai adesea la marginea sa postero-superioara, în apropierea fosetei Rosenmuller. Alte localizări posibile sunt valul palatin, pilier amigdalian anterior sau posterior.

c. Fistulele ce provin din al treilea şi al patrilea şanţ branhial sunt mult mai rare. Ele trebuie căutate la un copil sau adult tânăr care prezintă un abces cervical inferior recidivant sau o pseudotiroidită. Prin endoscopie se caută orificiul fistulei la nivelul sinusului piriform. Aceste malformaţii nu prezintă şi orificiu extern; fistularizarea cutanată este întotdeauna secundară unei suprainfecţii sau unui gest chirurgical.(1,15,16)

Fistulele congenitale se pot prezenta sub formă :

a. Inactivă, nemanifestă funcţional, sub forma unei mici invaginaţii tegumentare, centrată pe un orificiu punctiform. Palparea poate evidenţia un cordon dur sub tegument. În pusee se poate activa.

b. activă, secretorie, când prin orificiul fistulei se elimină un lichid seros sau mucofilant.

Când orificiul fistulei se obstruează, apare un chist laterocervical ce bombează în faringe.

Diagnosticul se pune prin examene clinice şi paraclinice ca sialografia, fistulografia, echografia cervicală, C T scanner şi R M N scintigrafia tiroidiană pentru eliminarea tiroidelor ectopice, endoscopia şi puncţia biopsică.

Tratamentul chisturilor şi ale fistulelor cervicale congenitale este exclusiv chirurgical, constând din ablaţia formaţiunii chistice sau/şi a traiectului fistulos.

Trebuie remarcat faptul că în cazul fistulelor sau chisturilor mediane dependente canalului tireoglos, intervenţia chirurgicală trebuie să se adreseze şi osului hioid ce trebuie rezecat parţial, deoarece traiectul fistulos trece prin acesta.

Extirparea incompletă a lor determină recidive.(2,11)

BIBLIOGRAFIE

1. Marsot-Dupuch K, Levret N, Pharaboz C, Robert Y, el Maleh M,
2. Meriot P, et al. Congenital neck masses: embryology and pathologic anatomy and their imaging.Areport from a multicenter study. J Radiol 1995;76:405-15.
3. François M. Kystes et fistules cervico-faciaux chez l'enfant. Monographies en chirurgie ORL et cervico-faciale. Paris: Arnette; 1994.
4. Gehanno P, Pessey JJ. În: Tuméfactions cervicales de l'adulte et de l'enfant. Rapport de la société française d'ORL et de pathologie cervico-faciale. Paris: Masson; 1998. p. 96-133.

5. Nicollas R, Ducroz V, Garabédian EN, Triglia JM. Fourth branchial pouch anomalies. Astudy of six cases and review of the literature. Înt J Pediatr Otorhinolaryngol 1998;44:5-10.
6. Contencin P. Fistules et kystes congénitaux du cou. Encycl Méd Chir (Elsevier SAS, Paris), Oto-rhino-laryngologie. 20-860-A-10,1994 : 7p.
7. Work WP. Newer concepts of first branchial cleft defects. Laryngoscope 1972;82:1581-93.
8. Nicollas R, Guelfucci B, Roman S, Triglia JM. Congenital cysts and fistulas of the neck. Înt J Pediatr Otorhinolaryngol 2000;55: 117-24.
9. Nicollas R, Paris J, Triglia JM. Congenital lateral cysts and fistulas of the neck. Înt Congress Series 2003;1254:419-25.
10. Potard G, Raybaud O, Preveraud D, Malinvaud D, Fortun C, Jézéquel JA. Kystes et fistules de la deuxième fente branchiale. J Fr ORL 1999;48:317-25.
11. Bailey H. The clinical aspect of branchial cysts. Br J Surg 1922;10: 565-72.
12. Pereira K, Garrett L, Oliver D, Poole M. Management of anomalies of the third and and fourth branchial pouches. Înt J Pediatr Otorhinolaryngol 2004;68:43-50.
13. Jordan JA, Graves JE, Manning SC, McClay JE, Biavati MJ. Endoscopic cauterization for treatment of fourth branchial cleft sinuses. Arch Otolaryngol Head Neck Surg 1998;124:1021-4.
14. Liu E, Bernstein J, Sculerati N,Wu H. Fine needle aspiration biopsy of pediatric head and neck masses. Înt J Pediatr Otorhinolaryngol 2001; 60:135-40.
15. Garabedian EN. Kystes et fistules cervico-faciaux et congénitaux. Paris: Vigot; 1999.
16. Enciclopedia medicochirurgicală franceză ediţie revizuită în 2007, Adénopathies cervicales, Arcs branchiaux : aspects normauxet pathologiques, Fistules et kystes congénitaux du cou
17. Orl et chirurgie cervico-faciale, collection dirigee par J.S.Hulot, editura ellipses, 2002, Adenopathies cervicales superficielles pg 233-247

c. Tiroidele ectopice.

Sunt formaţiuni ce se pot prezenta sub 2 aspecte :

- prin exces, când elementele glandulare tiroidiene sunt situate pe traiectul tractusului tireoglos, deasupra tiroidei cervicale ce este în poziţie normală;
- prin defect, atunci când un mic fragment glandular se află situat la baza limbii. Corpul tiroidian propriu-zis lipseşte. În aceste situaţii bolnavul prezintă mixedem.

Sunt rare cazurile când acest ţesut tiroidian ectopic de la baza limbii să sufere un proces de hipertrofie compensatorie, determinând un sindrom obstructiv al carefulului aero-digestiv. Este aşa-numita guşă linguală.(2)

În diagnosticarea tiroidelor ectopice este esenţial examenul scintigrafic.(3)

În cazul tiroidelor ectopice în exces, supranumerare, tratamentul este chirurgical de exerezã, în timp ce în cazurile tiroidelor unice linguale, tratamentul este medicamentos.(5,6)

BIBLIOGRAFIE

1. EMLIK D, KARABACAKO A, KARAKÖSE S, KAYA A, TASTEKIN G. Dual ectopic thyroid. Eur J Radiol Extra 2003;48;78-82.
2. NOUIRA K, BOUHAOUALA MH, MAMI NB, TURKI S, BOUHALA T, EL GHOUL N. Thyroïde linguale : A propos d'un cas. J Fr ORL 2001;50:310-3.
3. FELLER KU, MAVROS A, GAERTNER HJ. Ectopic submandibulaire thyroid tissue with a coexisting active and normally located thyroid gland. Case report and review of literature. Oral Surg Oral Med Oral Pathol Oral Radiol Endod 2000;90:618-23.

4. Chiu TT, Su CY, Hwang CF, Chien CY, Eng HL. Massive bleeding from an ectopic lingual thyroid follicular adenoma during pregnancy. Am J Otolaryngol 2002;23:185-8.
5. DAMIANO A, GLICKMAN AB, RUBIN JS, COHEN AF. Ectopic thyroid tissue presenting as a midline neck mass. Înt J Pediatr Otorhinolaryngol, 1996;34:141-8.
6. BASAK S, BASAK O, ODABASI O, DÜZCAN E. Pharyngeal thyroid: a case report. J Oral Maxillofac Surg 1999;37:61-3.
7. KAO SY, TU HF, CHANG RCS, YANG AH, CHANG KW, LEE CH. Primary ectopic thyroid papillary carcinoma în the floor of the mouth and tongue : A case report. J Oral Maxillofac Surg 2002; 40:213-5.
8. VAN DER GAAG RD, DREXHAGE HA, DUSSAULT JH. Role of maternal immunoglobulins blocking TSH induced thyroid growth în sporadic forms of congenital hypothyroidism. Lancet 1985; 1:246-51.
9. THOMAS G, HOILAT R, DANIELS JS, KALAGIE W. Ectopic lingual thyroid : A case report. Înt J Oral Maxillofac Surg 2003; 32:219-21.
10. MACCORMICK J. Carpenter B. Pediatric intra trachealectopic thyroid tissue. Case study and review of the literature. J Otolaryngol. 2005;34:365-9.
11. RAO PN, PANDIT N, KUMAR R, UPADHYA IV VIDIA SAGAR MS. Ectopic funcţioning thyroid tissue inthethyroglossalduct defect by radionuclide imaging. Clin Nucl Med. 2005;30:630.
12. BAYAT MR, WANDA F, CAMBELL H. Dual ectopic thyroid. Clin Radiol 2005;60:821-5.

d. Malformaţiile faringelui, laringelui, esofagului şi cele traheo-bronşice, au fost prezentate la capitolele respective.

e. Coasta cervicală supranumerară, reprezintă o afecţiune cauzată de osificarea tuberculului anterior al apofizei transverse a vertebrei a şaptea cervicale, ce determină fenomene de compresiune asupra plexului branhial şi asupra unor elemente vasculare, în special vena subclaviculară. Diagnosticul se pune pe examenul radiologic.

Tratamentul este exclusiv chirurgical, de extirpare a coastei supranumerare.

f. Torticolisul congenital - reprezintă afecţiunea cauzată de un proces de miozită, cu determinarea fibrozării unor porţiuni din muşchii scaleni şi muşchiul sterno-cleido-mastoidian, ce realizează înclinarea capului şi a gîtului de partea leziunii. Se poate asocia şi cu atrezia cranio-facială congenitală.

Muşchiul sterno-cleido-mastoidian apare ca un cordon dur, contractura accentuându-se la tendinţa de corectare a poziţiei capului ce este flectat şi rotat de partea opusă.

Torticolisul congenital trebuie diferenţiat de torticolisul câştigat, simptomatic după adenite, adenoflegmoane, tumori, cât şi în cel obstetrical.

Tratamentul este chirurgical, constând din dezinserţia caudală sau cranială a muşchiului sau tenoplastie în Z.

Traumatismele gâtului.

Se împart în traumatisme închise şi traumatisme deschise.

a.Traumatismele închise sunt leziuni ce respectă integritatea tegumentelor gâtului.

Acestea sunt :

- *contuziile cervicale* determinând hematoame sau rupturi musculo-aponevrotice, cu posibilă afectare a plexului cervical şi a nervului recurent.

Mai rar se pot asocia leziuni vasculare şi viscerale cervicale.

- *fracturile osului hioid şi ale laringelui* ce determină echimoză, hematom, posibil emfizem subcutanat, durere, tuse, dispnee, tulburări de deglutiţie.

Tratamentul este în general conservator cu prişniţe locale, antibioterapie şi antiinflamatorii, repaus vocal şi fizic. Rar este necesară efectuarea traheotomiei când evoluţia merge spre insuficienţă respiratorie acută.

b.Traumatismele deschise reprezintă o soluţie de continuitate ale planurilor superficiale ale gâtului, fiind reprezentate din plăgi ce pot fi superficiale sau profunde. Adesea au un caracter complex prin interesarea vasculo-nervoasă, musculo-aponevrotică şi viscerală.

Plăgile cu interesarea vasculară, în regiunea gâtului sunt în general grave, prin lezarea arterelor carotide putând fi mortale.

Lezinile arteriale se rezolvă în general prin suturã, cele cu pierdere mare de substanţă prin ligatură sau grefă.

În leziunea venei jugulare interne, pe lângă hemoragie există riscul aspirării aerului ce poate determina embolie gazoasă. Mai rar, poate fi interesată şi artera vertebrală. În plăgile canalului toracic apare limforagia

Rezolvarea în ambele situaţii se face prin ligatură.

Interesarea nervilor gâtului este frecventă în plăgi şi mai rar după intervenţii chirurgicale când datorită prinderii în diferite procese patologice, sunt sacrificati odată cu extirparea tumorilor.

Secţionările nervoase, corect tratate, pot determina însă sechele, de multe ori ireversibile.

Poate fi interesat nervul hipoglos, spinal şi mai rar nervul vag şi plexul cervical.

Leziunile viscerale cervicale determină simptomatologie caracteristică descrisă la capitolele respective.

Astfel, lezarea esofagului cervical determină sindrom esofagian, scurgerea de salivă şi aer putând determina o colecţie cervicală hidroaerică. Rezolvarea se face chirurgical prin sutură, drenaj şi repaus digestiv prin sonda nazo-gastrică.

Lezarea laringo-traheală determină tulburări respiratorii, emfizem subcutanat, tuse şi expectoraţie sanguinolentă. Rezolvarea este chirurgicală prin sutură, drenaj, plastii, traheotomie profilactică.

Atitudinea generală ca şi în plăgile cu altă localizare este de explorare a lor pentru a nu avea surpriza unor leziuni şi posibile complicaţii ca: hemoragia în doi timpi, pneumomediastinul, mediastinita.

Inflamaţiile cervicale.

Reprezintă afecţiuni ale gâtului, produse prin invazia bacteriană pe cale limfatică, cu interesare ganglionară şi apoi a ţesuturilor înconjuratoare ca în adenite, adenoflegmoane sau patrunzând direct în ţesuturile cervicale, determinând celulita şi flegmonul lemnos al gâtului şi cervicomediastinite.

După evoluţia lor, aceste afecţiuni pot fi acute sau cronice.

Inflamaţiile cervicale acute.

a. Adenitele acute sunt afecţiuni ale ganglionilor limfatici cervicali, apărute datorită unor afecţiuni microbiene acute la nivelul pielii capului, infecţii dentare, angine şi amigdalite acute.

Clinic, debutează acut, cu febră, frison, hipertrofie ganglionară cu aspect inflamator, dureroase la palpare şi care în evoluţie poate regresa sau evolua spre adenoflegmon.

Tratamentul constă în asanarea focarului infecţios, tratament antiflogistic local şi general antiinfecţios.

b. Adenoflegmonul cervical reprezintă fuzarea infecţiei de la nodulii limfatici cervicali, fie superficial în ţesutul deasupra aponevrozelor şi muşchilor gâtului, fie profund sub acestea. După topografie distingem următoarele localizări : adenoflegmonul submentonier, submaxilar, carotidian mijlociu (laterocervical) şi retrostilian (sau subparotidian posterior). Adedoflegmonul retrostilian se dezvoltă de la nivelul ganglionilor subdigastrici, se caracterizează printr-o tumefacţie latero cervicală înaltă, retro-

angulo-mandibulară, cu dureri cervicale intense, torticulis şi disfagie. Examenul endobucal pune în evidenţă o proeminenţă a peretelui lateral al orofaringelui, care împinge pilierul posterior şi amigdala palatin spre anterior. Riscul este reprezentat de ulceraţia carotidei interne, care determină factorul de gravitate al acestei localizari. (2,14)

Se caracterizează prin semne inflamatorii, cu durere şi împăstare difuză la nivel cervical, cu posibilitate de difuziune a supuraţiei spre spaţiile interstiţiale cervicale sau mediastin.

Puncţia exploratorie în locul de maximă fluctuenţă evidenţiază colecţia purulentaă şi permite prelevarea de secreţie pentru antibiogramă.

În evoluţie poate determina unele complicaţii ca : fistulizare, erodarea unor vase mari cu hemoragii ţi tromboze, difuzarea spre mediastin cu determinarea de pleurezii şi bronhopneumonii.

Tratamentul este chirurgical constând în incizie şi drenaj decliv,cu tratarea concomitentă a infecţiei primare şi antibioterapie conform antibiogramei.

c. Celulita cervicală difuză reprezintă forma supraacută a unei infecţii cervicale, cu pătrunderea directă a infecţiei în spaţiile conjunctive cervicale. Clinic tabloul infecţios este dominat de semne ale unei toxinfecţii, local observându-se tumefierea şi împăstarea regiunii cervicale, durere şi posibile crepitaţii gazoase în caz de cangrenă gazoasă. Evoluţia este foarte gravă. În cazul infecţiei cu germeni anaerobi, infecţia poate să difuzeze cu rapiditate în regiunile gâtului cu necroza extensivă, constituind o veritabilă gangrena cervicală extensivă. Palparea evidenţiază o crepitaţie care tradeazâ existenţa gazelor sub piele. Alterarea stării generale este importantă şi precede apariţia şocului septic. În lipsa tratamentului, infecţia poate difuza spre mediastin, complicându-se cu o mediastinita. În această situaţie, tratamentul este medico-chirurgical. Tratamentul chirurgical constă în deschiderea largă şi drenajul tuturor spaţiilor cervicale extracavitare, precum şi excizia tuturor ţesuturilor

necrotice. Tratamentul medicamentos constă în administrarea de antibiotice cu spectru ţintit pe anaerobi şi antiinflamatorii în doze mari; oxigenoterapia hiperbară este de dorit. Cu toate acestea, prognosticul rămâne rezervat.

Inflamaţiile cervicale cronice.

a. *Flegmonul difuz (lignos) al gâtului* reprezintă o infecţie cu punct de plecare adenita, cu evoluţie insidioasă, lentă, având o poartă de intrare reprezentată adesea de anginã, furuncul, carie dentară.

Clinic, debutul este insidios cu apariţia unui placard dur, nedureros, fară semne celsiene la început.

În evoluţie apar mai multe colecţii mici, supurative la nivelul placardului.

Este dificil de diferenţiat de actinomicoză şi unele tumori maligne după aspectul local, accasta realizându-se prin biopsie.

Tratamentul este iniţial antiinflamator şi antibiotic general şi local. Tratamentul chirurgical este efectuat pentru drenajul abceselor multiple sau pentru excizia placardului când apar fenomene compresive.

b. Adenitele cronice se prezintă sub cele două forme : nespecifice şi specifice.

b.1. Adenitele cronice nespecifice sunt rare, având cam aceleaşi cauze cu adenitele acute, clinic observând hipertrofie ganglionară cervicală, nedureroasă şi de duritate variabilă, descoperind în acelaşi timp focarul primar inflamator.

Tratamentul constă în asanarea focarului infecţios primar, urmată de extirparea adenopatiilor, examenul histologic şi apoi în funcţie de rezultat, completarea cu tratamentul otologic.

b.2. Adenitele cronice specifice sunt reprezentate prin cea sifilitică, tuberculoasă şi mai rar actinomicotică.

- Adenopatia tuberculoasă este mai frecventă, ea putând fi primară, având o poartă de intrare buco-faringiană sau secundară unor leziuni pleuro-pulmonare şi foarte rar peritonite tuberculoase.

Se întâlneşte o forma cazeoasă, frecvent polinodulară, cu prinderea mai multor ganglioni, de consistenţă şi aspecte diferite, procesul de cazeificare putând merge spre fistulizare cutanată şi o formă limfomatoasă caracterizată prin ganglioni mari, uni- sau bilaterali, ce nu se cazeifică.(19)

Localizarile de elecţie sunt submandibulare, subdigastric şi jugulo-carotidiene.

Din punct de vedere clinic, aceste adenopatii prezintă o creştere progresivă, sunt ferme spre dure, puţin dureroase, aderente la planurile profunde şi superficiale cu evoluţie spre fistulizare (cel mai frecvent cutanată) în stadiul de ramolisment.

Examene complementare pentru stabilirea diagnosticului sunt: bilanţ biologic, IDR la tuberculină, radiografie pulmonară, BK din spută şi din lavaj bronşic. Prin puncţia ganglionară cu ac fin se realizează examenul citologic şi bacteriologic direct. dacă rezultatul este negativ sau neconcludent, trebuie să realizam o biopsie ganglionară în scop diagnostic (anatomopatologic şi bacteriologic). Anatomopatologic: granulom limfohistocitar gigantocelular cu necroza de cazeificare.

Tratamentul este medical (antituberculoase timp de 9 luni), igieno-dietetic şi tuberculostatic. În cazul apariţiei abceselor şi fistulelor se practică tratament chirurgical de extirpare şi drenaj sub protectie de tuberculostatice. Tratamentul chirurgical se aplică doar în caz de eşec la tramentul medicamentos administrat timp de 6 luni. Este bine de ştiut că evidarea ganglionară este dificilă datorită aderenţelor inflamatoarii foarte importante cu ţesuturile de vecinătate. (9,11,14)

-Adenita cronică sifilitică apare în prezenţa unei leziuni primare la nivelul buzelor şi cavităţii bucale. În evoluţie determină adenită secundară şi terţiară

Diagnosticul se pune serologic şi biopsic, tratamentul fiind condus de medicul venerolog (*peniciline sau macrolide).*

Boala ghearelor de pisica sau limforeticulocitoza benignă are ca agent patogen un bacil gram negativ (Rochalimaea henselae). Contaminarea se face prin zgârietură, muşcătură sau prin contact cu o pisică, un câine sau iepure contaminat.

Perioada de incubare este 15-30 zile.

Clinic se constată o adenopatie cervicală de 1 până la câţiva cm, fermă, sensibilă, mobilă, care poate fistuliza uneori la piele. Semne asociate sunt un exantem maculopapular, splenomegalie, astenie şi febră.

Diagnosticul se pune prin punerea în evidenţă a bacilului în urma efectuării unei citopuncţii cu ac fin, prin serologie specifică şi tehnici de imunohitochimie (ELISA şi imunoflourescenţă indirectă)sau biopsie ganglionară (examen AP nespecific, dar evocator prin leziuni granulomatoase şi microabcese)

Tratament, absenţă terapeutică şi supraveghere: administrarea de macrolide sau cicline este contestată. (3)

BIBLIOGRAFIE

1. Aasar OS, Fischbein NJ, Caputo GR, Kaplan MJ, Price DC,
2. Singer MI et al. Metastatic head and neck cancer : role and usefulness of FDG PET în locating ocult primary tumors. Radiology 1999 ; 210 : 177-181
3. Barry B, Gehanno P. Adénopathies cervicales d'origine infecţieuse. Cah ORL 1998 ; 33 : 329-336
4. Bobins S, Geoffray B, Gourdin-Serveniere J. Maladie des griffes du chat. À propos d'une forme trompeuse. Ann Otolaryngol Chir Cervicofac 1982 ; 99 : 509-512
5. Brook I, Frazier EH. Microbiology of cervical lymphadinitis în adults. Acta Otolaryngol 1998 ; 118 : 443-446
6. Cannon CR, Richardson LD, ReplogleW, Halloran R. Quantitative evaluation of fine needle aspiration. Otolaryngol Head Neck Surg 1996 ; 114 : 407-412

7. Chevallier B, Gallet JP. Les adénopathies superficielles. În : Pathologie infecţieuse de l'enfant. Paris : Médecinesciences Flammarion, 1988 ; chap 49 : 389-396
8. Colletier PJ, Garden AS, Morrison WH, Goepfert H, Geara F, Kian Ang K. Postoperative radiation for squamous cell carcinoma metastatic to cervical lymph nodes from an unknown primary site: outcomes and patterns of failure. Head Neck 1998 ; 20 : 674-681
9. Demard F, Bruneton JN, Santini J, Pepino JM, Vallicioni J, Chauvel P. Valeur de l'échographie dans l'étude des adénopathies cervicales métastatiques. Corrélations cliniques et anatomopathologiques à propos de 266 évidements ganglionnaires. Ann Otolaryngol Chir Cervicofac 1987; 104 : 181-185
10. Gehanno P, Pessey JJ et al. Tuméfactions cervicales de l'adulte et de l'enfant. Paris : Société Française d'ORL, Masson, 1998
11. Lapeyre M, Malissard L, Peiffert D, Hofstetter S, Dolivet G,
12. Toussaint B et al. Adénopathie cervicale sans cancer primitif connu : l'amygdalectomie est-elle utile ? J Fr ORL 1996 ; 45 : 335-340
13. Lefebvre JL, Coche-Dequand B, Ton Van J, Buisset E, Adenis A. Cervical lymph node from an unknown primary tumor în 190 patients. Am J Surg 1990 ; 160 : 443-446
14. Mac Guirt WF, Mac Cabe BF. Significance of node biopsy before definitive treatment of cervical metastatic carcinoma. Laryngoscope 1978 ; 88 : 594-597
15. Mui S, Li T, Ragdon BR, Hilsinger RL, Rumore G, Pulinguandla B et al. Efficacy and cost-effectiveness of multihole fine needle aspiration of head and neck masses. Laryngoscope 1997 ; 107 : 759-764
16. Polonovski JM. Les adénopathies cervicales infecţieuses. În : infecţions ORL de l'enfant. Cliniques de pédiatrie. Paris : Vigot, 1990 ; chap 11 : 123-131

17. Reyt E, Mouret P, Bolla M, Righini C, Lavieille JP. Les adénopathies cervicales malignes épithéliales en apparence primitive: à propos de 54 cas de 1969 à 1988. Rev Laryngol 1992 ; 113 : 95-98
18. Righi PD, Sofferman RA. Screening unilateral tonsillectomy în the unknown primary. Laryngoscope 1995 ; 105 : 548-550
19. Righini C, Cuisnier O, Dumas G, Lantuejoul S, Reyt E. Manifestations ORL de la sarcoïdose. À propos de 4 cas. J Fr ORL 1997 ; 46 : 162-167
20. Robbins KT, Medina JE, Wolf GT. Standardization neck dissection terminology. Arch Otolaryngol Head Neck Surg 1991 ; 117 : 601-605
21. Tchakamian S, Haury B. Les cas déclarés de tuberculose en 1994. Bull Épidémiol Hebd 1995 ; 52 : 225-227
22. Tunkel DE, Barody FM, Sherman ME. Fine needle aspiration biopsy of cervicofacial masses în children. Arch Otolaryngol
23. Head Neck Surg 1995 ; 121 : 533-536
24. Yanagawa H, Nakamura Y, Yashiro M, Ojima T, Tanihara S, Oki I et al. Results of the nationwide epidemiologic survey of Kawasaki disease în 1995 and 1996 în Japan. Pediatrics 1998 ; 102 : 161-165
25. Yuji Y, Masahiro M, Tomoya M, Junji N, Hajime N, Koichi O. Parvovirus B19 associated haemophagocytic syndrome with lymphadenopathy resembling histiocytic necrotizing lymphadenitis (Kikuchi's disease). Br J Haematol 1997; 96 : 868-871

Tumorile regiunii cervicale.

Sunt tumori benigne şi maligne.

a.Tumorile benigne cele mai frecvente sunt: tumorile vasculare între care putem enumera limfangiomul chistic, angioamele, flebectaziile venei jugulare interne, anevrismele; tumorile nervoase ca neurinoamele şi paraganglioamele (chemodectoamele) studiate pe larg la subiectul tumori parafaringiene ; fibroame, lipoame, laringocel extern dezvoltat la capitolul laringelui.

Limfangiomul chistic este consecinţa unor malformaţii venoase sau posttraumatice frecvent situate pe vena facială, jugulară sau subclaviculară. *Se dezvoltă în regiunea bicarotidiană şi poate invada şi regiunile vecine.*

Aspect de tumoră moale, depresibilă, de forma variabilă *apărută de la naştere sau din primele luni de viaţă* şi care la puncţie prezintă sânge. Tratamentul este chirurgical constând în extirparea formaţiunii, precedată ades de ligatura vasculară.

Anevrismele sunt tumori vasculare, pulsatile, situate pe arterele cervicale. Pot fi traumatice sau congenitale.Tratamentul este chirurgical.

b.Tumorile maligne cervicale.

Tumorile maligne cervicale sunt în principal reprezentate de tumori ale ganglionilor şi într-o proporţie mai mică de epitelioame primitive cu puncte de plecare diferite (piele, glande salivare, tumori nervoase etc.).

Tumorile maligne ganglionare pot fi primitive (limfoame Hodgkiniene sau non-Hodgkiniene) şi secundare metasatatice cu punct de plecare de la nivelul căilor aero-digestive superioare şi alte formaţiuni cervicale.

a. Boala Hodgkin se caracterizează prin adenopatie cu localizare multiplă cervicală *joasă şi supraclaviculară*, cel mai frecvent, dar şi toracică şi abdominală. Ganglionii prezintă un aspect diferit, fiind cel mai frecvent fermi, mobili, nedureroşi. Bolnavii prezintă subfebrilităţi, astenie, scădere ponderală.

Biopsia şi puncţia sternală pune diagnosticul, caracteristic fiind prezenţa celulelor Reed Sternberg.

b. Limfoamele maligne non-Hodgkiniene, sunt afecţiuni ce interesează structurile limfo-reticulare, incluzând leucemia limfatică cronică. Simptomatologia este asemănătoare.

Diagnosticul se pune pe localizarea adenopatiei în special în regiunea cervicală, pe examenul sanguin şi biopsie ganglionara.

Clasificare :

Stadiul I

- Non-Hodgkin - localizare singură extralimfatică sau organică.
- Hodgkin - un singur ganglion regional.

Stadiul II

- 2 sau mai mulţi ganglioni regionali, de aceeaşi parte a diafragmului.
- localizare singură extralimfatică sau organică cu ganglioni regionali +/- alţi ganglioni regionali de aceeaşi parte a diafragmului.

Stadiul III

- ganglioni limfatici regionali de ambele parţi ale diafragmului;
- +/- localizare singulară extralimfatică sau organică, splină;
- împreună.

Stadiul IV

- infiltrare difuză extralimfatică organică +/- regională. Organ extralimfatic izolat şi gaglioni non-regionali.

Pentru toate stadiile : A - fără pierdere de greutate, febră;

B - cu pierdere de greutate, febră.

Tratamentul acestor 2 afecţiuni este de competenţa oncologului în colaborare cu medicul O.R.L.-ist şi constă în radio-chimioterapie.

c. Adenopatiile metastatice cervicale sunt frecvente de cauză O.R.L., importantă fiind decelarea leziunii primitive *în special la un adult peste 45 de ani, cu un istoric alcoolo-tabagic.*

Aspectul ganglionilor este caracteristic, aceştia fiind duri, mobili la început şi nedureroşi ca apoi să-şi modifice caracterele prin aderenţe şi posibile procese de periadenită.

Necesită investigaţii şi diferenţierea de celelalte afecţiuni cu interesare ganglionară.

Tratamentul constă în rezolvarea tumorii primare, evidare ganglionară cervicală şi radio-chimioterapie adjuvantă.

Examenul clinic permite efectuarea clasificării adenopatiei:

N1		*Adenopatie unică omolaterală <3 cm*
N2	*N2a*	*Adenopatie izolată omolaterală între 3 şi 6 cm*
	N2B	*Adenopatie omolaterală <6cm*
	N2c	*Adenopatie controlaterală sau omolaterală <6 cm*
N3		*Adenopatii >6 cm*

d. Epitelioamele primitive cervicale sunt afecţiuni rare, cu punct de plecare la nivelul glandelor salivare, tiroidă, chisturi branhiale etc. Tratamentul este complex radio-chimio-chirurgical cu confirmare prin examen histopatologic.

Alte formaţiuni cervicale.

a.Tumora glomică este o formaţiune situată la nivelul bifurcaţiei carotidiene, benignă (neuroblastom şi parasimpatom), foarte rar putându-se maligniza.

Are culoare cenuşie, nedureroasă şi mobilă.

Poate fi decelată la palpare în dreptul tuberculului Chassegnac, este mobilă sincron cu pulsul la nivelul sinusului carotidian. Evoluţia este lentă.

Clinic se manifestă prin simptome de compresiune nervoasă, cu cefalee, nevralgii, dispnee. Are caracter pulsatil prin situare intercarotidiană. Este bine delimitată, încapsulată, nedureroasă şi mobilă în plan orizontal. În precizarea diagnosticului de un real folos este examenul echografic şi arteriografic.

Tratamentul este chirurgical, constând în ablaţia tumorii, cu păstrarea carotidelor pe pe cât este posibil.

b.Lipoamele sunt formaţiuni tumorale difuze sau circumscrise. În general se asociază cu alte localizări, fiind incluse în adenolipomatoza simetric difuză sau în alte sindroame lipomatoase ca Bensaud Leunois, etc. Coexistă cu modificări ale metabolismului lipidic şi cel general.

Tratamentul este chirurgical de extirpare în scop estetic şi de decompresiune.

c.Chisturile sebacee.

Reprezintă afecţiuni benigne cu localizare mai rară la nivelul gâtului, descoperite accidental în cadrul unui examen clinic general.

Prin suprainfectare determină semnele inflamatorii caracteristice, putându-se complica cu fistulizare cel mai ades tegumentară.

Tratamentul este chirurgical de ablaţie a formaţiunii.

Afecţiunile parazitare ale gâtului.

a.Toxoplasmoza reprezintă o afecţiune parazitară *(agentul etiologic este toxoplasma gondi)* cu manifestare sub formă de poliadenopatie, cea mai frecventă cervicală, însoţită posibil de astenie, adinamie, febră. Ganglionii cel mai frecvent afectaţi sunt occipitali, spinali, submentonieri şi parotidieni. Aceştia au dimensiuni mai mici de 2 cm, sunt nedureroşi şi nu supureaza niciodată. Este frecventă la copil şi la adultul tânăr. Contaminarea se face pe cale alimentară (carne prost gatită şi legume sau fructe linse de o pisică, aceasta fiind sursa). Gravitatea afecţiunii este legată de toxoplasmoxa congenitală care poate fi transmisă pe cale placentară şi poate determina malformaţii la nivelul fătului. (2)

Serologia şi examenul biopsic pun diagnosticul. Tratamentul se face prin administrare de Rovamicină sau Fansidar.

b.Chistul hidatic al gâtului reprezintă o afecţiune rară, localizată în special la nivelul muşchilor cefei şi în regiunea submaxilară.

Mărimea este diferită, având aspect rotund, în general neaderent, simptomatologia fiind de împrumut prin compresiunile de vecinătate asupra organelor din jur.

Se diagnostichează prin puncţie, examen echografic sau C T scanner.

Tratamentul este chirurgical de ablaţie a formaţiunii tumorale.

c. Actinomicoza gâtului reprezintă o localizare destul de frecventă a afecţiunii parazitare, ce pătrunde pe la nivelul bucal şi dentar, cantonându-se în special în regiunea submaxilară, submentonieră şi polul inferior al parotidei, în general suprahioidian. Leziunile apar sub forma unor induraţii tegumentare ce în timp devin fluctuente şi pot fistuliza, eliminându-se o secreţie grunjoasă. Se poate extinde în toată regiunea cervicală şi spre mediastin.

Diagnosticul diferenţial se face cu tuberculoza.

Diagnosticul se pune prin identificarea parazitului în secreţia purulentă.

Tratamentul este chirurgical de churetare a leziunilor, la care se adaugă administrarea de iodură de potasiu şi curieterapie. Se administrează penicilina timp de 4-6 săptămâni.

Adenopatii virale

Sunt poliadenopatii de obicei bilaterale.

a. Mononucleoza infecţioasă (MNI).

Virusul responsabil este Epstein-Barr. Se însoţeşte de adenopatie spinală şi occipitală sensibilă la palpare. Volumul ganglionilor este variabil, în raport cu gravitatea bolii şi evoluţia este imprevizibilă. Semnele asociate : angina, splenomegalie, astenie importantă şi durabilă. (15)

Biologic, avem un sindrom mononucleozic şi citoliza hepatică. MNI- test pozitiv (Paul Bunell). Serologie EBV. Vindecarea este spontană, în caz de angină mononucleozică cu reacţie cutanată maculo-papulară se aplică tratament cu ampicilină. (11)

b. Citomegalovirus (CMV).

Rareori este simptomatică, cel mai frecvent la pacienţii imunodeprimaţi. Poliadenopatiile cervicale sunt puţin sensibile, iar diagnosticul se pune serologic.

c.Rubeola

- Poliadenopatie cervicală la nivelul lanţurilor spinal şi occipital ;
- Semne asociate : exantem, dureri articulare distale, subfebrilităţi ;
- Diagnostic : serologic şi epidemiologic

d. HIV

- primo-infecţie cu HIV: poliadenopatie cervicală în cadrul unui sindrom mononucleozic şi o candidoză bucală;

- sindrom de limfoadenopatie generalizată care persistă mai mult de 3 luni în cel puţin două teritorii ganglionare extrainghinale: adenopatiile cele mai frecvente axilare, cervicale (submandibulare, spinale şi occipitale) bilaterale şi simetrice.

Diagnosticul se pune pe baza testului serologic.(6,11)

BIBLIOGRAFIE

1. Enciclopedia medicochirurgicală franceză ediţie revizuită în 2007, Adénopathies cervicales, Arcs branchiaux : aspects normauxet pathologiques, Fistules et kystes congénitaux du cou
2. J.J.Ballenger. J.B.Snow jr. Otolaryngology: Head and Neck Surgery 15 edition, Williams & Wilkins 1996
3. Cawson RA: Essentials of oral pathology and oral medicine, ed 7, Edinburgh, 2002, Churchill Livingstone.
4. Călăraşu R,Ataman T., Zainea V. Manual de patologie otorinolaringologică şi chirurgie cervico-facială, editura universitara Carol Davila, 2000
5. Costinescu V.,Cobzeanu M.D., Dinu C.- Patologie ORL, vol 1 Patologie cervicală,. litografia UMF Iaşi 1998
6. CUMMINGS OTOLARYNGOLOGY - HEAD AND NECK SURGERY FOURTH EDITION, ed.Mosby 2005
7. Dinu C.- Curs de otolaringologie, litografia UMF Iaşi, 1979
8. Drake R, Vogl W, Mitchell A: Gray's anatomy for students, Edinburgh, 2005, Churchill and Livingstone.
9. Gârbea Şt. Şi colab.- *Patologie ORL* , Editura Didactică şi pedagogică Bucureşti 1980
10. Gluckman J., Gullane P., Johnson J.- *Practical Approach to Head and Neck Tumors,* New Zork Raven Press, 1994

11. Orl et chirurgie cervico-faciale, collection dirigee par J.S.Hulot, editura ellipses, 2002, Adenopathies cervicales superficielles pg 233-247
12. Logan BM, Reynolds PA, Hutchings RT: Color atlas of head andneck anatomy, 3rd edition , London, 2003 .
13. Margaret J.Fehrenbach, Susan W. Herring ,Anatomy of the head and Neck, , editura Saunders Elsevier 2007
14. Mârţu D., Rădulescu L. Ghid practic ORL, Litografia UMF Iasi 1997
15. Paparella, Shumick,Gluckman,Meyerhoff, Otolaryngology, 3rd edition , 1991

Capitolul 10

PATOLOGIA GLANDEI TIROIDE

Conf. univ. Dr. Mihail Dan Cobzeanu

Anatomia glandei tiroide

Embriologic, glanda tiroidă se dezvoltă din baza limbii de unde coboară prin ţesutul anterior al gâtului ajungând în final antero-lateral laringelui şi traheei.

Defecte în coalescenţa şi persistenţa canalului tireoglos pot determina chistul de canal tireoglos.

Istmul glandei tiroide se situează la nivelul cricoidului şi a primelor inele traheale, lobii fiind situaţi pe feţele laterale ale laringelui. Glanda aderă prin conexiuni fibroase la ansamblul laringo-traheal. Piramida Lalouette, vestigiu al canalului tireoglos se întinde de la istm la osul hioid. Această localizare explică prin legături, mobilitatea glandei cu deglutiţia.

Este important raportul posterior cu nervul recurent ce trece prin spaţiul dintre trahee şi esofag, printre ramurile arterei tiroidiene inferioare.

Glanda tiroidă este bogat vascularizată, primind ramuri din artera tiroidiană superioară, ram al arterei carotide externe. Aceasta prezintă raport imediat cu nervul laringeu superior şi se îndreaptă către polul superior al lobului tiroidian.

Vascularizaţia şi inervaţia glandei tiroide.

Vascularizaţia arterială este realizată prin artera tiroidiană superioară, ram al arterei carotide externe şi artera tiroidiană inferioară, ram al arterei subclaviculare ce alcătuiesc cele 2 arcade superioară şi inferioară. Înconstant, primeşte vascularizaţie şi din artera tiroidiană "ima" a lui Neubauer, ram din trunchiul brahiocefalic sau direct din arcul aortic (fig. 83).

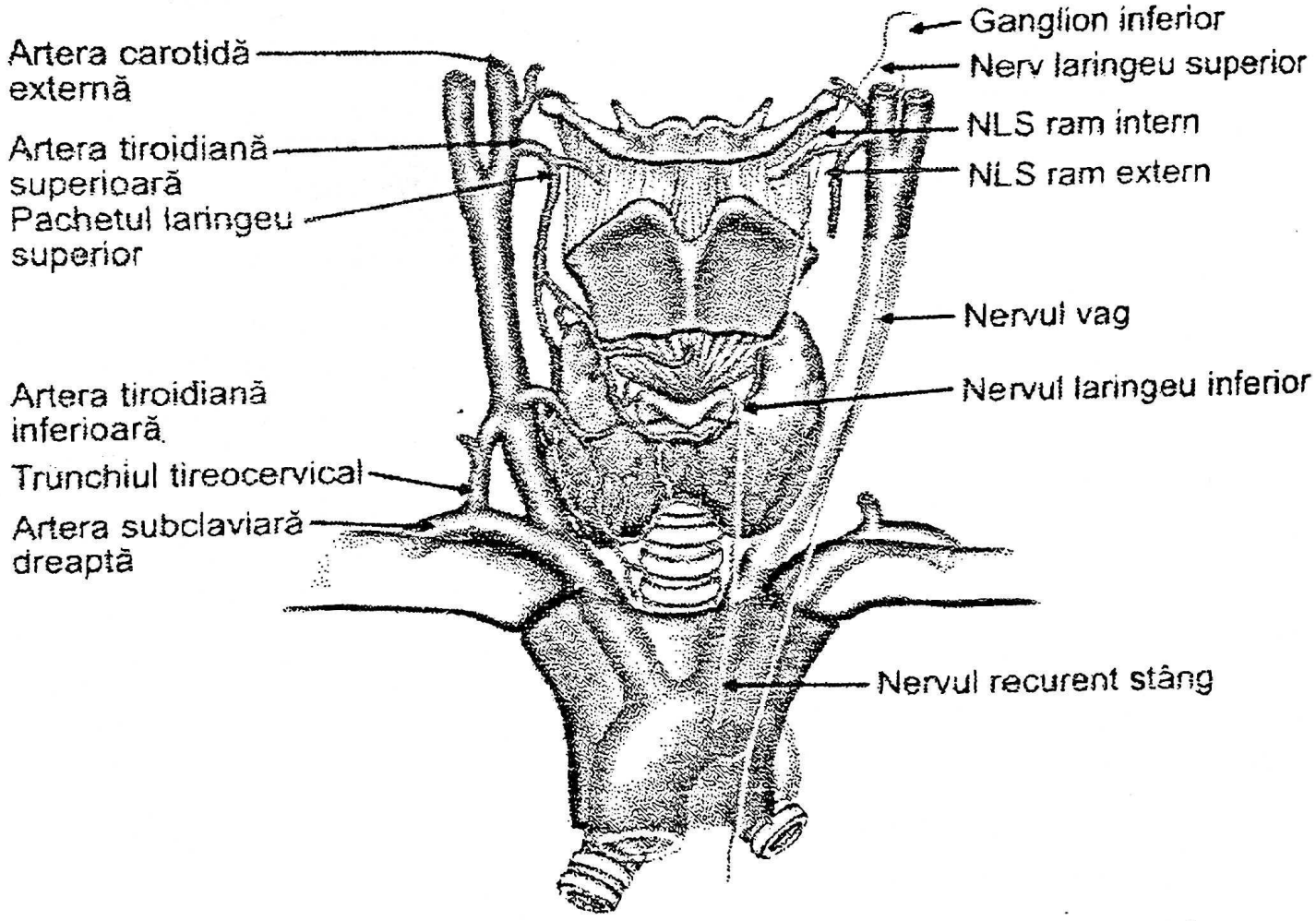

Fig. 140. ***Vascularizaţia arterială şi inervaţia glandei tiroide***
(după Sinelnikov - modificat)

Venele tiroidiene formează un plex superficial ce alcătuiesc venele tiroidiene superioare şi mijlocii ce drenează în vena jugulară internă şi venele tiroidiene inferioare ce drenează direct în trunchiul venos brahiocefalic.

Limfaticele drenează către ganglionii cervicali jugulocarotidieni, având legătură cu limfaticele laringelui şi ai hipofaringelui (fig. 84).

Inervaţia glandei tiroide este vegetativă dată de simpaticul cervical şi de nervul vag (pneumogastric) prin cei 2 nervi recurenţi.

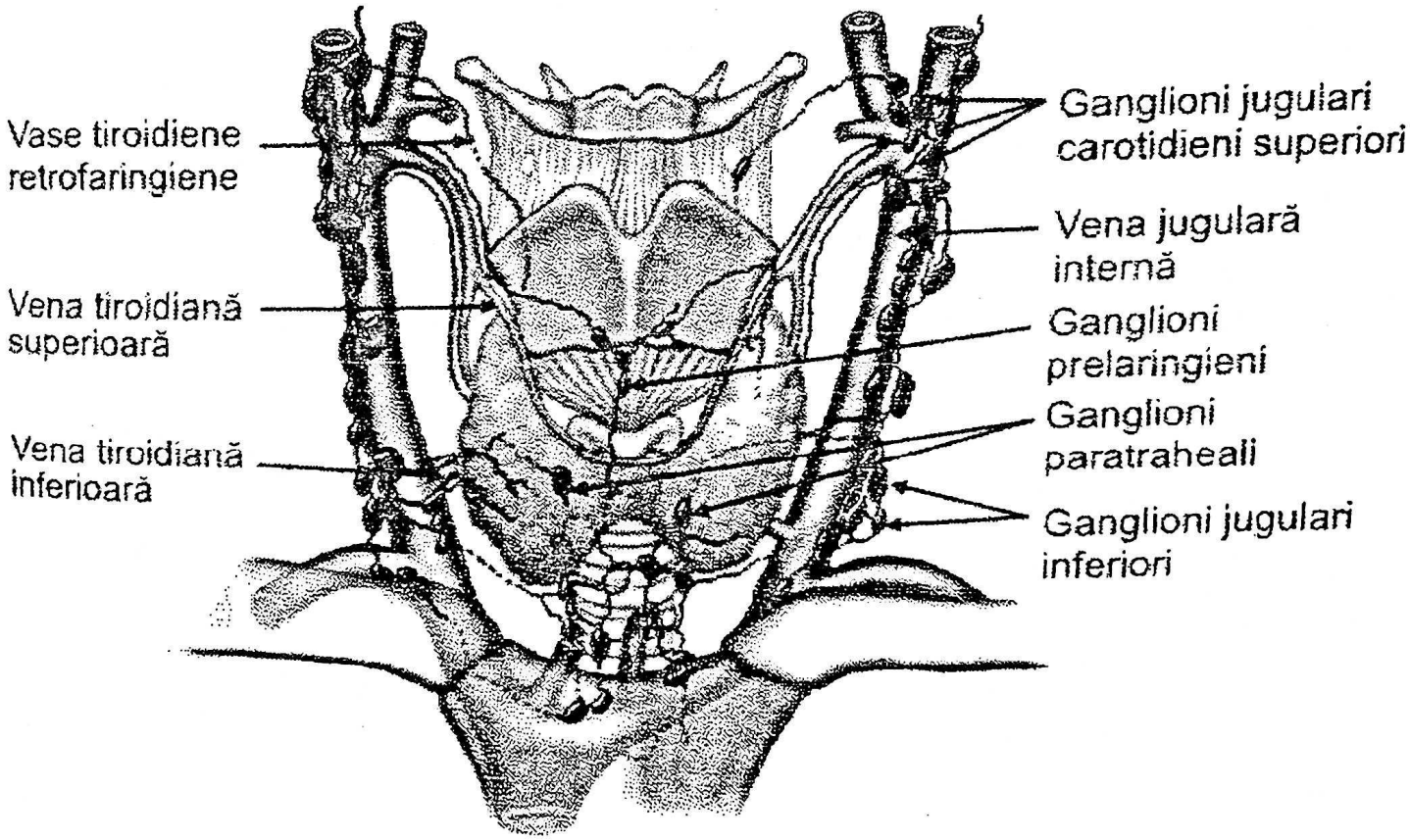

Fig. 141 ***Venele şi limfaticele glandei tiroide***
(după Sinelnikov - modificat)

Există şi glande tiroide ectopice situate pe traiectul canalului tireoglos în baza limbii şi în jos până la pericard.

Glanda tiroidă poate prezenta şi localizare ectopică, de asemenea putând fi şi glande tiroidiene accesorii.

Cunoaşterea rapoartelor glandei tiroide este importantă în evitarea leziunilor nervilor recurenţi şi a vaselor în timpul intervenţiilor chirurgicale. (3, 4, 11, 12, 13, 24)

Funcţiile glandei tiroide

Glanda tiroidă secretă doi hormoni: triiodotironina (T_3) şi tiroxina (T_4) în care iodul este legat de tirozină.

Secreţia hormonală este activată de enzime proteolitice TSH/TRH. Hormonii sunt stocaţi sub forma tiroglobulinei în coloidul folicular.

Funcţiile hormonilor sunt în reglarea metabolismului, în controlul consumului de oxigen, reglarea temperaturii, în creşterea organismului şi în dezvoltarea psiho-somatică. (11, 12, 13, 24)

Mijloacele de investigare a glandei tiroide

- anamneza cu obiectivarea unei hipo sau hipertiroidii, a unor elemente tumorale sau inflamatorii tiroidiene;

- explorări funcţionale pentru dozări hormonale T_3 = 30-60 µg/l şi T_4 = 90 µg/l;

- testul la TRH pentru confirmarea tulburărilor funcţionale;

- iodocaptarea prin scintigrafie cu I^{131} sau Th pentru depistarea ţesuturilor tiroidiene ectopice şi a zonelor hipo sau hiperfixatoare tiroidiene;

- determinarea metabolismului bazal, cu valori normale ±10%;

- teste serologice cu determinarea anticorpilor antitiroidieni antitiroglobulină şi antimicrozomi în tiroidite;

- puncţia biopsică sau biopsia operatorie în tumori;

- explorări radiologice: echografia, CT scanner, RMN. (1, 13, 30)

Hipertiroidiile reprezintă hiperfuncţia glandei tiroide cu secreţie crescută de T_3 şi T_4.

Această hiperfuncţie poate fi difuză ca în boala Graves Basedow sau localizată în adenomul toxic sau Boala Plummer şi în

guşa hipertiroidizată basedowifiată, multinodulară toxică sau sindromul Neal.

Guşa reprezintă o creştere de volum a glandei tiroide, difuză sau nodulară, glanda tiroidă devenind vizibilă şi palpabilă. Lipsa iodului determină guşa endemică. O excitare continuă de TSH determină guşa.

În cazul Bolii Graves Basedow există o hipertrofie tiroidiană cu semne oculare: exoftalmie şi oftalmopatii şi o tireotoxicoză manifestată prin: scădere în greutate, astenie, hipersudoraţie, palpitaţii, tahicardie, tulburări de compresiune asupra traheei şi esofagului, cu tulburări de respiraţie şi deglutiţie.

În adenomul toxic se găseşte un nodul hiperfuncţional, hipercaptant, în rest posibil parenchim normal. Prezintă fenomen de tireotoxicoză ce determină rapid visceralizare.

Guşa basedowifiată este o hipertrofie secundară dezvoltată pe o guşă preexistentă, cu evoluţie de peste 3 ani şi pe care se grefează fenomene de hiperfuncţie.

Tratamentul este unul medicamentos:

- medicaţie neuropsihotropă tip meprobamat, clorpromazină etc;

- medicaţie antitiroidiană cu blocare hormonilor tiroidieni periferici, folosindu-se droguri antiadrenergice tip Propanolol, soluţie Lugol ce blochează hormoni tiroidieni preoperator, antitiroidiene de sinteză;

- la bătrâni se indică radioiodoterapia cu I^{131} în scopul distrugerii parenchimului tiroidian şi a scăderii producerii de hormoni tiroidieni.

Tratamentul chirurgical este util în suprimarea fenomenelor de compresiune locală, în rezolvarea hipertiroidiei mai rapid şi în scopul

examenului histopatologic pentru unele forme suspecte de transformare malignă (cele nodulare).

Hipotiroidia reprezintă un deficit de hormoni tiroidieni primitivă sau secundară prin aport insuficient de iod sau alterarea parenchimului tiroidian (traumatic, chirurgical, guşă, neoplasm).

Se caracterizează prin astenie fizică şi intelectuală, somnolenţă, tegumente uscate, mixedem.

În timp apare voce răguşită, disfagie, senzaţie de nod în gât. Faciesul este cu aspect de "lună plină", macroglosie, anemie. Relevanţi sunt autoanticorpii tiroidieni.

Tratamentul este medicamentos de substituţie a hormonilor tiroidieni.

Bolile infecţioase şi parazitare ale glandei tiroide

Tiroiditele reprezintă inflamaţii ale glandei tiroide de etiologie diferită.

Clasificarea tiroiditelor:

1. Tiroidita acută;
2. Tiroidita subacută (De Quervain);
3. Tiroidite cronice - fibroasă, lemnoasă Riedel:
   - infecţioase nespecifice sau specifice (TBC, sifilis, sarcoidoză);
   - autoimune tip Hashimoto sau limfomatoasă;
   - granulomatoasă;
   - de iradiere.

1. ***Tiroidita acută*** reprezintă inflamaţia bruscă a glandei tiroide prin propagarea unei infecţii pe cale hematogenă, limfatică sau de vecinătate cu germeni nespecifici ca streptococ, stafilococ, pneumococ, fungi.

Se produce o tumefacţie dureroasă cervicală anterioară cu febră, frison, adenopatie cervicală de însoţire, leucocitoză, VSH crescut. Pot exista şi fenomene de compresiune traheală şi esofagiană.

Poate evolua către tiroidita supurată, abcedare sau propagare la distanţă cu tromboflebită de venă jugulară internă, septicemie.

Tratamentul este medicamentos cu antibiotice cu spectru larg şi antiinflamatorii, antalgice. Chirurgical constă în incizia şi drenajul abcesului.

2. ***Tiroidita subacută De Quervain*** reprezintă o inflamaţie nesupurativă a glandei cu o hipertrofie tiroidiană, cu stare generală alterată, febră, hiperleucocitoză, VSH crescut, iodocaptare scăzută. Biopsia acestor foliculi gigantocelulari, pseudotuberculoşi, precizează diagnosticul.

Tratamentul constă în corticoterapie, hormonoterapie substitutivă.

3. ***Tiroidita cronică fibroasă, lemnoasă Riedel*** apare ca o infiltraţie dură, cervicală anterioară cu transformare scleroasă ce cuprinde şi ţesuturile vecine, respectiv conductul laringo-traheal şi esofagul. Determină fenomene de compresiune locală cu dispnee, disfonie, disfagie.

Biopsia arată fibroză de tip hialin.

Tratamentul este medical de hormonoterapie tiroidiană şi chirurgical de exereză penrru suprimarea fenomenelor de compresiune.

4. ***Tiroidita cronică autoimună limfomatoasă tip Hashimoto*** se întâlneşte în special la femei între 30-50 ani, cu debut insidios şi hipertrofie tiroidiană fără compresiuni şi adenopatie. Se evidenţiază autoanticorpi antitiroidieni şi o hipofuncţie tiroidiană.

Biopsia arată o infiltraţie limfoplasmocitară a glandei tiroide şi celule Askenazy.

Tratamentul constă în corticoterapie şi hormoni tiroidieni de substituţie, imunosupresive.

Tiroiditele cronice specifice sunt mai rare ca frecvenţă, cuprinzând tiroidită tuberculoasă, luetică ce se obiectivează prin teste serologice, tratamentul fiind cel al afecţiunii de bază.

Tiroiditele parazitare sunt rare şi reprezentate prin hidatidoza şi actinomicoză cu aspect nodular şi evoluţie spre fistulizare. (8, 10, 16, 29)

Guşa

Termenul de guşă arată hipertrofia glandei tiroide de natură distrofică sau hiperplazică cu interesarea foliculilor limfatici şi a ţesuturilor conjunctivo-vasculare. Mai poartă numele şi de distrofie endemică tireopată, adaptat de St. Milcu, fiind datorată deficitului de iod.

Etiopatogenie. În geneza afecţiunii s-au citat de-a lungul timpului mai multe teorii printre care:

- carenţa iodată sub 100 - 150 gamma ce determină hipertrofia compensatorie a glandei;
- calciu şi magneziu în exces ce interferează absorbţia iodului ;
- diferiţi agenţi toxici şi infecţioşi din apele poluate ;
- deficienţe în alimentaţie, cu regimuri hiperlipidice ;
- anumiţi factori genetici, de vârstă, sex, geografici.

Anatomo-patologic guşa se dezvoltă pe tiroidă normal situată dar şi ectopică, aberantă, găsindu-se sub următoarele forme:

a. Guşă parenchimatoasă sau hiperplazică difuză.

b. Guşă nodulară.

c. Guşă chistică cu aspectul particular - guşă vasculară.

d. Guşă cu sediul anormal: plonjantă toracică sau aberantă endolaringian şi endotraheală, laterocervical, mediastinală şi în baza limbii, în general găsindu-se în zonele foramenului caecum.

Clasificarea guşelor (după Bayley şi Love).

1. Guşă simplă (eutiroidia): - guşă hiperplazică difuză; - guşă nodulară.

2. Guşă toxică: - difuză (boala Graves Basedow), nodulul toxic, guşa nodulară toxică.

3. Guşa neoplazică: - benignă şi malignă.

4. Tiroiditele: - autoimună Hashimoto, granulomatoasă De Quervain, lemnoasă Riedel

5. Guşi rare: - guşa amiloidică, tiroidita cronică bacteriană TBC şi sifilitică

Simptomatologia variază în general după sediu şi forma anatomo-patologică.

Primul semn este mărirea de volum, după Organizaţia Mondială a Sănătăţii, guşa împărţindu-se în 3 grade: gradul I în care guşa este palpabilă dar nevizibilă, gradul II în care glanda este palpabilă şi vizibilă şi gradul III în care glanda este clar vizibilă de la distanţă.

În funcţie de forma difuză sau nodulară poate determina prin creştere tulburări respiratorii şi de deglutiţie cu fenomene de compresiune asupra viscerelor din jur.

Este mobilă pe planurile superficiale şi în lateral, deasemenea cu deglutiţia prin mişcarea concomitentă cu conductul laringo-traheal.

Poate determina când mărimea este mare, compresiunea simpaticului cervical cu producerea tulburărilor din sindromul Claude Bernard Horner, compresiunea recurentului determinând tulburări de fonaţie şi deglutiţie.

În dezvoltarea endotraheală, la femeie, dispneea poate fi legată de ciclurile menstruale.

Diagnosticul se pune pe anamneză, examenul clinic cât şi explorările paraclinice de determinare a iodemiei, metabolismul bazal, echografia, scintigrafia tiroidiană. (1, 4, 5, 8)

Poate determina complicaţii prin compresiune, hemoragii interstiţiale cât şi strumita în cursul bolilor infecţioase generale.

Tratamentul cuprinde:

1. Măsuri igienico-sanitare ;
2. Profilaxia specifică iodată pentru menţinerea unei iodemii zilnice de 15 - 20 gamma % cu ingestia zilnică de iod 100 - 250 gamma.
3. Tratament curativ, medical prin administrarea de iod sau hormonal cu tiroidă uscată 5 - 10 cg/zi, tiroxină 0,250 - 1 mg, triiod-tironină 20 - 80 gamma/zi sau tireoton 1 - 4 cp/zi.

Când tratamentul medical este ineficient, se aplică tratamentul chirurgical cu diferite tehnici în funcţie de aspectul leziunii mergând de la enucleere şi enucleorezecţie pentru leziunile nodulare şi până la diferite tipuri de tiroidectomii în formele difuze parenchimatoase.

Maladia Chagas sau tripanosomiaza se depistează după biopsie, evoluează spre hipotiroidie şi cronicizare, tratamentul fiind chirurgical. (8, 13, 16, 29, 30)

Nodulii tiroidieni reprezintă leziuni ale parenchimului tiroidian cu aspect hiperfuncţional (noduli calzi) şi noduli reci hipofuncţionali.

Se discută astfel despre aspectul anatomopatologic al nodulilor ce se găsesc sub forma:

- adenoamelor;
- tumori chistice;
- noduli inflamatori din tiroiditele cronice;
- noduli tiroidieni carcinomatoşi.

Pentru specificarea tipului de nodul se aplică explorări paraclinice ca echografia cervicală, CT scanner şi RMN, scintigrafia tiroidiană şi biopsia sub formă de puncţie sau chirurgicală.

Tratamentul în funcţie de formă este:

- medicamentos ce cuprinde supresia tiroidei hormonal şi terapia iodată radioactivă în tratamentul nodulilor hiperfuncţionali sau calzi scintigrafic;

- chirurgical în nodulii reci, cu puncţie poziţivă, cu tratament negativ supresiv unde se face exereză.

În cazul nodulilor tiroidieni se face dozarea hormonilor T_3 şi T_4, determinarea autoanticorpilor. Se fac examen echografic, scintigrafic, CT scanner, puncţia şi biopsia chirurgicală.

În caz de **eutiroidie**, există posibilitatea aspectului:

a. ***chistic*** cu varianta benignă când se face urmărire 1 an şi apoi eventual scoatere din evidenţă. În varianta malignă sau suspiciune se face lobectomie.

b. ***solid;*** se face ablaţie chirurgicală şi control la 1 an 1n forma benignă şi pentru malign tiroidectomie totală cu sau fără evidare ganglionară. În suspiciunea de malignizare se face lobectomie şi control periodic.

În caz de **hipertiroidie**, dacă sunt noduli unici se face lobectomie sau iradiere cu I^{131}.

În cazul **nodulilor calzi (hiperfuncţionali)** se face testul de supresie T_3.

Pentru cazurile cu supresie se aplică hormoni tiroidieni şi se urmăreşte cazul sau se aplică terapie complementară.

Pentru cazurile nesupresive în caz de eutiroidie (netoxici) se aplică radioiod sau tratrament chirurgical şi în caz de hipertiroidie (toxici) se aplică medicaţie antitiroidiană, radioiod şi chirurgie.

În cazul **nodulilor reci (hipofuncţionali)** pot fi leziuni chistice când se face supresie cu hormoni, aspiraţie şi citologie. Se aplică chirurgie în mărirea progresivă cu fenomene compresive sau în suspiciunea de malignizare.

În leziunile solide se aplică terapie supresivă hormonală şi în caz de lipsă de răspuns sau malignizare se aplică exereza chirurgicală. (4, 8, 9,10, 11, 12, 17)

Tumorile maligne ale glandei tiroide

Cancerul tiroidian se dezvoltă în special pe o hipertrofie tiroidiană preexistentă, având factori favorizanţi carenţa de iod, iradierea. Sunt mai frecvente la femei şi în cazul nodulilor reci cu potenţial malign crescut.

Cele mai frecvente forme sunt carcinoamele, limfoamele şi sarcoamele (mai rare - fibrosarcomul).

Din punct de vedere histopatologic carcinoamele pot fi diferenţiate (folicular, papilar, medular) şi nediferenţiate (anaplazic).

Carcinomul folicular are tendinţa spre eroziune vasculară şi capsulară, determinând metastaze hematogene.

Carcinomul papilar este cel mai frecvent, apărând la vârste mai tinere. Metastazează rapid ganglionar.

Carcinomul medular are origine în celulele parafoliculare (celulele C) producătoare de calcitonină. Se întâlneşte la vârstnici şi influenţează activitatea endocrină.

Carcinomul anaplazic este mai rar şi apare la vârstnici; metastazează rapid hematogen şi limfatic, infiltrând ţesuturile vecine.

Clinic apare o induraţie la nivelul glandei tiroide sub formă nodulară. Tumora este rar dureroasă, imobilă cu deglutiţia şi determină compresiuni de vecinătate. Poate apărea o adenopatie regională, sindrom Horner, prindere de nerv recurent cu dispnee şi disfagie.

Scintigrafia tiroidiană, puncţia biopsică şi examenul biopsic extemporaneu sunt elocvente pentru diagnostic. (26, 27, 28)

Clasificarea neoplasmului tiroidian (T.N.M.)

T = tumora primară

Tis - în situ;

T0 = tumoră ocultă;

T1 = tumoră mai mică sau egală cu 1 cm, limitată glandular, cu mobilitate păstrată;

T2 = tumoră între 1-4 cm, unică sau multiplă, limitată glandular, cu mobilitate păstrată;

T3 = tumoră mai mare de 4 cm, limitată tiroidian;

T4 = tumora este extinsă în afara glandei, cu fixarea ei cu infiltrarea ţesuturilor înconjurătoare.

N = adenopatia regională

Nx = nu s-a evaluat adenopatia;

N0 = absenţa metastazei ganglionare;

N1 = metastază ganglionară mobilă homolaterală;

N2 = metastază ganglionară mobilă controlaterală sau bilaterală;

N3 = metastază ganglionară fixată.

M = metastază la distanţă

M0 = absenţa metastazei la distanţă;

M1 = metastază la distanţă. (28, 29)

Diagnosticul diferenţial se face cu:

- tiroidită cronică lemnoasă - forma nodulară sau difuză;
- tiroidita limfomatoasă ce este asociată cu mixedem;
- tiroidita subacută De Quervain ce prezintă noduli mici diseminaţi pe întreaga glandă;
- hipertrofii tiroidiene calcificate sau osificate;
- boli de sistem, limfoame maligne cu invadarea ganglionilor cervicali. (1, 4, 11, 12)

Tratamentul este diferenţiat în funcţie de forma histopatologică.

În carcinomul diferenţiat şi cazul tumorii limitate local se face ablaţia radicală, tiroidectomie totală cu evidare ganglionară şi păstrarea cel puţin a unei glande paratiroide.

În cazul carcinomului anaplazic nediferenţiat se face extirpare chirurgicală urmată de radioterapie postoperatorie.

Administrarea de iod radioactiv postoperator este indicată şi în carcinoamele foliculare.

Pentru carcinoamele tiroidiene există posibilitatea aplicării şi a unei radio-chimioterapii.

Terapia cu hormoni tiroidieni de substituţie se face imediat postoperator, în doze mari. La carcinoamele diferenţiate se face după terminarea tratamentului cu radioiod. (2, 7, 18, 19, 20, 21, 22, 23, 25)

BIBLIOGRAFIE

1. Bacalbaşa Alina, Drăgulescu Celesta, Chitac M. – Diagnostic pozitiv şi diferenţial în ORL. Afecţiunile glandei tiroide. Ed. MedicArt, pg. 215-221.
2. Ballantyne AJ. Neck dissection for thyroid cancer. Semin Surg Oncol. 1991;7:100-106.
3. Bamforth J.S., Hughes I., Lazarus J., John R. - Congenital anomalies associated with hypothyroidism. Archives of Disease in Childhood 1986;61:608-609.
4. Becker W., Naumann H.H., Pfaltz C.R. – Ear, Nose and Throat Diseases. Ed. Georg Thieme Veralg, 1989, Thyroid Gland and Otorhinolarzngologz, pg. 519-526.
5. Black R.R.,Paparella – Head and Neck, vol. III, Third Edition, part. 6. The Thyroid Gland. pg. 2483-2517.
6. Byar DP, Green SB, Doc P, et al. A prognostic index for thyroid carcinoma: a study of the EORTC Thyroid Cancer Cooperative Group. Eur J Cancer. 1979;15:1033-1041.

7. Coburn M, Teates D, Wanebo HJ. Recurrent thyroid cancer: role of surgery versus radioactive iodine. Ann Surg. 1994;219:587-595.
8. Cobzeanu M.D. – Curs de patologie otorinolaringologică şi patologie cervicală. Editura PIM, Iaşi, 2003, pg. 256-263.
9. Cohen JI, Salter KD;. Thyroid disorders: evaluation and management of thyroid nodules. Oral Maxillofac Surg Clin North Am. 2008 Aug;20(3):431-43
10. Costinescu V., Cobzeanu M.D., Dinu C. – Patologie ORL, vol. 1 – Patologie cervicală. Litografia UMF Iaşi, 1998.
11. Cotulbea S., Iovănescu Gh., Lupescu S., Marin A.M. – Patologia laringo-faringiană şi a regiunii cervicale. Glanda tiroidă şi otolaringologia. Ed. Brumar, Timişoara, 2001, pg. 208-220.
12. Cummings Ch. W. – Thyroid and Parathyroid. Otolaryngology Head and Neck Surgery, vol. III. Ed. Mosby, pg. 2445-2519.
13. E Anderson and K M McLaren. Best Practice No 171: Best practice în thyroid pathology. J. Clin. Pathol., June 1, 2003; 56(6): 401 - 405.
14. Hamby LS, McGrath PC, Schwartz RW, Sloan DA, Simpson WG, Kenady DE. Management of local recurrences în well differentiated thyroid carcinoma. J Surg Res. 1992;52:113-117
15. Hay ID, Taylor WF, McConahey WM. A prognostic score for predicting outcome în papillary thyroid carcinoma. Endocrinology. 1986;119(suppl):T-15.
16. Lalwani A.K. – Disorders of the Thyroid Gland, Current Diagnosis and Treatment în Otolaryngology. Head and Neck Surgery. Ed. McGrow Hill Companies, 2004, pg. 579-605.
17. Lawrence W Jr, Kaplan BJ. Diagnosis and management of patients with thyroid nodules. J Surg Oncol. 2002 Jul;80(3):157-70.
18. Mazzaferri EL, Jhiang SM. Long-term impact of inițial surgical and medical therapy on papillary and follicular thyroid cancer. Am J Med. 1994;97:418-428.

19. McGregor GI, Luoma A, Jackson SM. Lymph node metastasis from well-differentiated thyroid cancer: a clinical review. Am J Surg. 1985;149:610-612.
20. Nakhjavani MK, Gharib H, Goellner JR, Van Heerden JA: Metastasis to the thyroid gland. Cancer 1997, 79:574-578.
21. Noguchi M, Kumaki T, Taniga T, et al. Impact of neck dissection on survival în well-differentiated thyroid cancer: a multifactorial analysis of 218 cases. Înt Surg. 1990;75:220-224.
22. Pond R. Kelemen, MD; Andre J. Van Herle, MD; Armando E. Giuliano, MD . Sentinel Lymphadenectomy în Thyroid Malignant Neoplasms. Arch Surg. 1998;133:288-292.
23. Samaan NA, Schultz PN, Hickey RC, et al. The results of various modalities of treatment of well-differentiated thyroid carcinoma: a retrospective review of 1599 patients. J Clin Endocrinol Metab. 1992;75:714-720.
24. Sandler M.P. – Embryology, Anatomy, Physiology and Thyroid Function Studies. În Sandler M.P., Patton Y.A. and Partain C.L. (eds), 1986, pg. 95-106.
25. Sarda AK, Bal S, Arunabh , Singh MK, Kapur MM: Squamous cell carcinoma of the thyroid. J Surg Oncol 1988, 39:175-178.
26. Shaha AR, Loree TR, Shah JP. Prognostic factors and risk group analysis în follicular carcinoma of the thyroid. Surgery. 1995;118:1131-1138.
27. Tubiana MM, Rougier P, Laplanche A, et al. Long-term results and prognostic factors în patients with differentiated thyroid carcinoma. Cancer. 1985;55:794-804.
28. Wada, H. Nakayama, N. Suganuma, Y. Masudo, Y. Rino, M. Masuda, and T. Înada. Prognostic Value of the Sixth Edition AJCC/UICC TNM Classification for Differentiated Thyroid Carcinoma with Extrathyroid Extension. J. Clin. Endocrinol. Metab., January 1, 2007; 92(1): 215 - 218.
29. Wilson W.R., Nadal J.B., Randolph G.W. – Ear, Nose and Throat Disorders. The parthenon Publishing Group, 2002, pg. 395-419.
30. Zenner H.P. – Terapie practică a afecțiunilor otorinolaringologice. Ed. PIM, 2002, pg. 374-376.

[illegible]

ISBN 978-973-37-1391-3

ISBN 978-973-37-1391-3